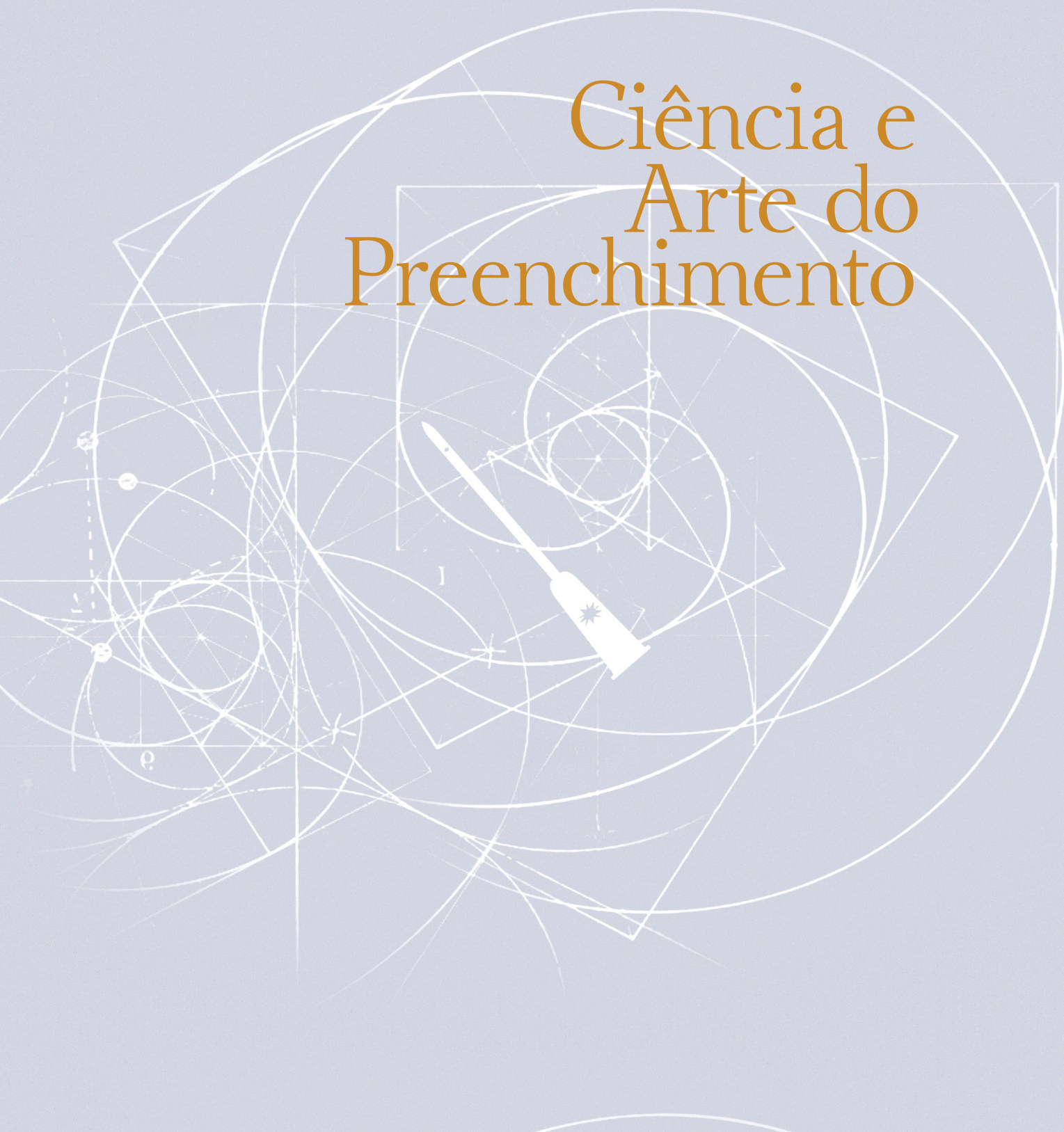


# Ciência e Arte do Preenchimento



CIP-BRASIL. CATALOGAÇÃO NA PUBLICAÇÃO  
SINDICATO NACIONAL DOS EDITORES DE LIVROS, RJ

---

C422c Chacur, Roberto  
Ciência e arte do preenchimento / Roberto Chacur. – 1.  
ed. – Porto Alegre, RS : AGE, 2018.  
262 p. : il. ; 21x28 cm.

ISBN 978-85-8343-375-0

1. Cirurgia plástica. 2. Estética. I. Título.

18-47871

CDD: 617.95

CDU: 616-089.844

Roberto Chacur

# Ciência e Arte do Preenchimento



PORTO ALEGRE, 2018

© Roberto Chacur, 2018

*Capa:*

MARCO CENA, UTILIZANDO A ESCULTURA *DAVID*, DE MICHELANGELO

*Ilustrações:*

DOUGLAS ALDERETTE PACHECO

*Diagramação:*

MAXIMILIANO LEDUR

MARCELO LEDUR

*Supervisão editorial:*

PAULO FLÁVIO LEDUR

*Editoração eletrônica:*

LEDUR SERVIÇOS EDITORIAIS LTDA.

Reservados todos os direitos de publicação à  
LEDUR SERVIÇOS EDITORIAIS LTDA.

editoraage@editoraage.com.br  
Rua Valparaíso, 285 – Bairro Jardim Botânico  
90690-300 – Porto Alegre, RS, Brasil  
Fone/Fax: (51) 3061-9385 – (51) 3223-9385  
vendas@editoraage.com.br  
www.editoraage.com.br

Impresso no Brasil / Printed in Brazil

Por dever a eles o que fui e sou, dedico este trabalho:

- à minha esposa, Nívea, parceira incansável, com quem tenho o prazer imenso de sempre trabalhar lado a lado em todas as escolhas, compartilhando ideias e realizando sonhos;
- aos meus dois filhos, Roberto e Lúcio, pela felicidade e emoção em poder direcioná-los na vida;
- aos meus pais, Roberto e Margarida, pela educação recebida, e pelo exemplo de retidão, honestidade e trabalho;
- aos meus colegas de formação e trabalho;
- aos meus professores, pelos ensinamentos;
- aos meus pacientes, objetivo maior do meu trabalho;
- à Força Maior, que certamente existe e nos guia.



# CIÊNCIA E ARTE, UMA ALIANÇA INDISPENSÁVEL



“Ars sine scientia nihil est”, diz a inscrição esculpida em catedral de estilo gótico de Milão, na Itália. Essa máxima encontra paralelo na Estética, mais precisamente no preenchimento, em que se estabelece a perfeita aliança entre arte e ciência.

Para alcançar os objetivos do preenchimento, é necessário o domínio da ciência médica, mas, paralelamente, a arte é indispensável, na forma de senso estético, em que se manifesta a mão artística do escultor.

Pois Roberto Chacur é esse médico-escultor que acumula a experiência de 12 anos de arte e conhecimento, trabalhando apenas com preenchimento facial e corporal, mesmo tendo acesso a todas as principais tecnologias a *laser* existentes e contando com qualificada equipe médica na Clínica Leger, tudo porque é nesse segmento da arte-ciência, ou ciência-arte, que ele observa a satisfação de seus pacientes e por isso encontra sua plena realização.

O médico Chacur sabe que todos perdemos volume com o envelhecimento, seja ele ósseo, muscular ou subcutâneo, e que, se buscamos um rejuvenescer natural, é fundamental que esse volume seja repostado, e para isso, segundo ele, inexistente qualquer outra forma, tecnologia ou cosmético que substitua o preenchimento. É quando, em paralelo, entra em cena a arte da escultura, o bom-senso estético e a capacidade individual de esculpir, de repor volumes, alterar formas, criar luzes e sombras, harmonizar na busca de um rosto ou de um corpo belo e atraente.

A capacidade de mudar um paciente, de embelezar, feminilizar ou masculinizar de forma rápida e eficaz é o que fascina o Dr. Roberto Chacur no preenchimento. Para ele parece inexistir a curva do aprendizado. Mesmo esculpindo 20 a 25 pacientes por dia há 12 anos, é o aprendizado diário encontrado no resultado artístico que o deixa feliz, que o torna um profissional plenamente satisfeito.

O despertar do autor para o interesse pelas técnicas de preenchimento ocorreu quando ainda acadêmico de Medicina. Seu trabalho de conclusão da Residência Médica como cirurgião geral foi sobre análise histológica do PMMA em ratos Wistar, em que, estudando a reação tecidual em biópsias dos tecidos muscular e subcutâneo, além de tecido pulmonar, renal e hepático, concluiu que o produto era seguro.

Com a popularização da técnica, o surgimento de muitos produtos manipulados e a não padronização da indústria farmacêutica, Chacur concluiu ser necessário dispor de um microscópio que lhe permitisse realizar o controle do produto utilizado nos seus pacientes. Até hoje, ele realiza o controle microscópico das partículas em cada lote. Com isso, como grande consumidor, foi ele es-

sencial para a evolução dos produtos de preenchimento no Brasil, pois, segundo Chacur, a qualidade do produto é fundamental para o alcance de um resultado satisfatório e seguro.

Neste livro, o autor entrega as técnicas e a arte que utiliza no preenchimento facial e corporal, na correção de cicatrizes e aderências, assim como no tratamento de celulites graus III e IV, em que emprega a técnica Goldincision, resultado de uma ferramenta que ele desenvolveu com o objetivo de, ao mesmo tempo, infiltrar, anestésiar, preencher e descolar.

Além disso, em capítulos adicionais, introduz brevemente temas como distúrbios dismórficos, avaliação estética da face e atratividade, tratamentos associados com *laser* de CO<sub>2</sub> fracionado e toxina botulínica, além de aspectos jurídicos, pela sua importância e por se apresentarem diariamente na sua prática médica.

Portanto, encontramos neste médico e escultor Roberto Chacur a realização dos mesmos ideais que moveram os construtores das catedrais góticas, alicerçados na consciência de que “arte sem ciência nada é”, e vice-versa.

*Os editores*



# SUMÁRIO

Em busca da fonte da juventude.....	11
<b>Primeira parte: CONCEITOS DE BELEZA</b> .....	13
Anatomia óssea da face.....	15
Anatomia da pele .....	16
Beleza e atratividade.....	19
Por que achamos alguém bonito? .....	19
Sequência de Fibonacci .....	20
Estética áurea.....	21
Para pensar.....	22
Etiologia do envelhecimento.....	22
Como nos tornamos senis?.....	23
Telômeros e senescência .....	24
Isto é surpreendente! .....	26
Vida útil em discussão .....	27
O equilíbrio da imunidade.....	28
O envelhecimento cutâneo .....	29
Fisiopatologia.....	29
Achados clínicos .....	30
Medidas preventivas.....	31
A importância do bom-senso médico no tratamento estético .....	32
Transtorno dismórfico corporal .....	32
Etiologia .....	33
TDC e procedimentos estéticos .....	34
O potencial de transformação dos <i>fillers</i> .....	35
Condições ideais para um bom produto de preenchimento .....	36
O que é o preenchimento.....	36
<i>Lifting X Resurfacing</i> .....	37
Técnicas de volumetria.....	38
O que a ciência promete para o futuro? .....	39
<b>Segunda parte: PREENCHEDORES MAIS USADOS</b> .....	43
Não permanentes .....	45
Permanentemente ou não absorvíveis .....	46
Características gerais .....	47
Polimetilmetacrilato .....	47
Ácido hialurônico.....	67
MD Codes.....	70
Ácido polilático .....	75
Utilização dos fios de ácido polilático .....	83
Hidroxiapatita de cálcio .....	86
Hidrogel.....	90
Silicone líquido injetável .....	94

Outros tratamentos associados a preenchimento .....	99
Toxina botulínica.....	104
<i>Laser</i> CO <sub>2</sub> fracionado .....	108
Adendo: Análise microscópica do polimetilmetacrilato .....	117
<b>Terceira parte: O PASSO A PASSO DA TRANSFORMAÇÃO .....</b>	<b>133</b>
Uma plástica minimamente invasiva .....	135
O instrumental que se usa.....	141
O procedimento e a “mão” do médico.....	142
Tipos de anestesia.....	144
Perigos do procedimento com preenchedores em geral .....	146
Topografia facial e riscos do preenchimento .....	148
Complicações e como gerenciá-las .....	152
<b>Quarta parte: PROCEDIMENTOS FACIAIS E CORPORAIS .....</b>	<b>163</b>
Preenchimento facial.....	165
Preenchimento das maçãs do rosto.....	166
Preenchimento de rugas, sulcos faciais e cicatrizes.....	170
Rinomodelação com preenchimento .....	177
Preenchimento da mandíbula.....	181
Preenchimento labial.....	185
Preenchimento do mento .....	187
Preenchimento de pálpebras.....	190
Preenchimento peitoral .....	192
Preenchimento de glúteos.....	195
Preenchimento em lipodistrofia .....	212
Bioplastia genital.....	214
Bioplastia e técnicas para aumento do pênis.....	215
Bioplastia de saco escrotal .....	223
Bioplastia de glânde .....	223
Bioplastia de vulva .....	224
Bioplastia de clitóris .....	225
Bioplastia de reconstrução após mudança de sexo .....	226
Poliomielite .....	227
Síndrome de Parry Romberg.....	227
Tratamento de celulite e irregularidades cutâneas.....	229
Goldincision – Tratamento com subcisão e preenchimento com PMMA .....	235
<b>Quinta parte: ASPECTOS JURÍDICOS .....</b>	<b>251</b>
A Anvisa e os produtos aprovados por ela .....	253
Direito e Medicina .....	254
A lei e o uso de implantes líquidos.....	256
O Código de Ética Médica.....	257
<b>Índice alfabético .....</b>	<b>259</b>

# EM BUSCA DA FONTE DA JUVENTUDE

Ponce de León (1460-1521): Onde estaria a *water of life*, fonte da juventude, tão febrilmente procurada ao longo da história da humanidade?

A busca da imortalidade sempre povoou o imaginário do homem. O rei da Macedônia Alexandre, o Grande (356-323 a.C.), foi um dos personagens que cedeu ao seu encanto, instigado por um conto hebraico. Na Idade Média, várias viagens de exploração foram patrocinadas por cortes reais. O desbravador espanhol Juan Ponce de León (1460-1521), que acompanhou Cristóvão Colombo em sua segunda expedição, também foi um dos exploradores que cruzou o Oceano Atlântico, no início do século XVI, em busca dessas águas rejuvenescedoras.

Dizia uma lenda greco-romana, da qual a Europa se apropriou a partir do Renascimento, que uma fonte ofertada pelos deuses tomava a forma de um rio saindo do Monte Olimpo, a mais alta montanha da Grécia, e passava pela Terra, garantindo vida eterna a quem bebesse de sua água.

Ponce de León a procurou em ambientes paradisíacos, onde também estaria o Jardim do Éden, segundo a lenda, e esquadrinhou várias regiões tropicais: Cuba, Porto Rico...

Num domingo de Páscoa do ano de 1513, ele chegou a uma região litorânea rica em águas minerais, que batizou de La Florida, mas acabou sendo ferido por índios e morreu. Em sua homenagem, foi criado o Parque Nacional da Fonte da Juventude, em Saint Augustine – cidade localizada na primeira faixa costeira colonizada por europeus.

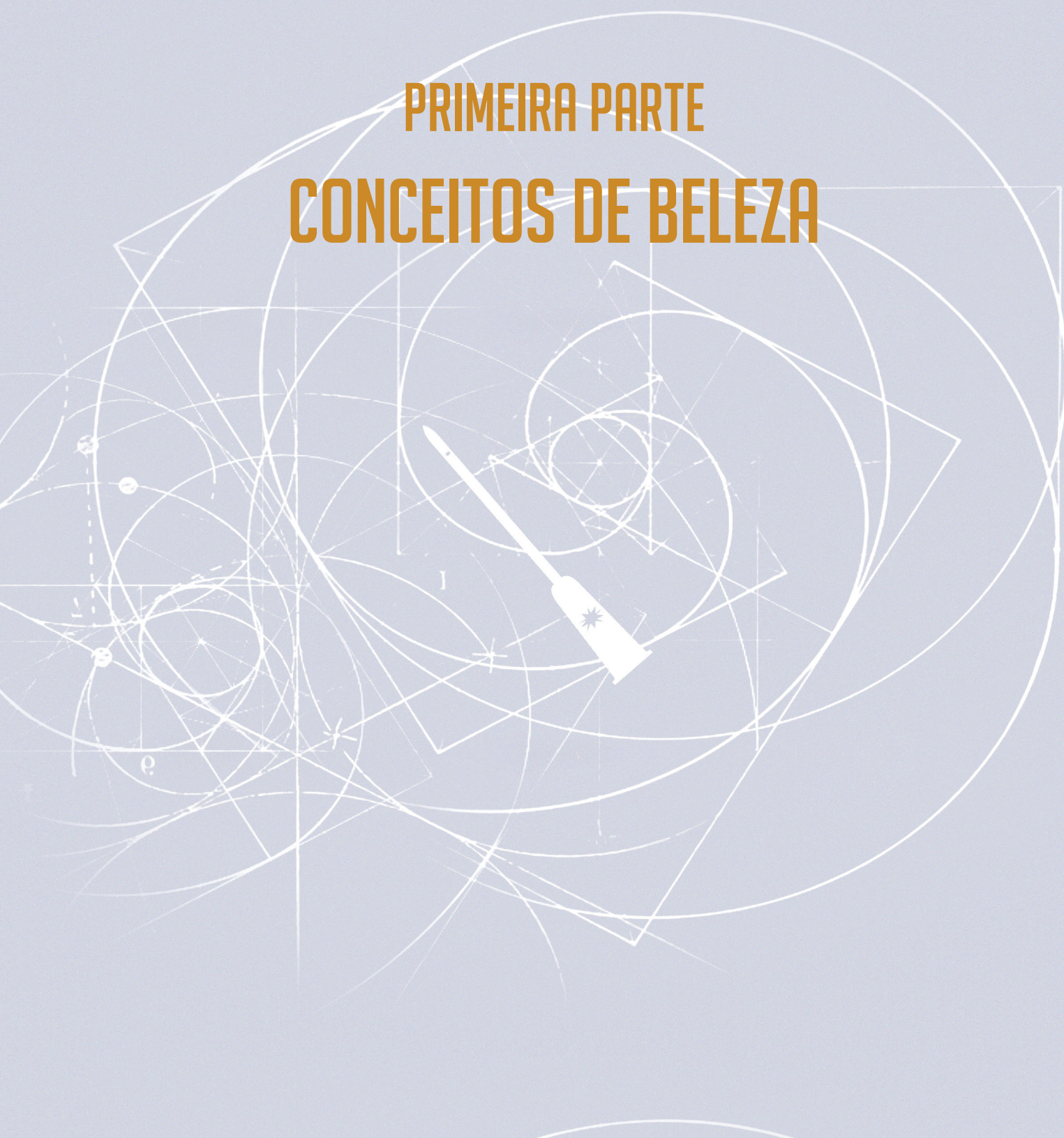Ponce de León não encontrou a tal fonte da juventude e certamente ninguém a achou até hoje. Ainda assim, é fato que o ser humano está cada vez mais próximo do seu objetivo, pois já se vive melhor, e por mais tempo.

A pintura de Ponce de León retrata o desejo de longevidade numa época em que a expectativa de vida era de cerca de 30 anos. Hoje, o homem ultrapassa facilmente o limiar dos 70 anos. Esse fato se deve a pesados investimentos na construção do conceito de saúde e qualidade de vida.



Graças às técnicas atuais, é possível aparentar uma idade muito menor que a cronológica. Tanto que, nos dias de hoje, não consideramos mais a idade cronológica, mas a biológica. Dessa forma, pessoas com 73 anos podem ter biologicamente 50 anos. Em um certo sentido, isso significa estar no caminho certo para encontrar a fonte da juventude.

**PRIMEIRA PARTE**  
**CONCEITOS DE BELEZA**





# ANATOMIA ÓSSEA DA FACE

O esqueleto da face reúne 14 ossos irregulares.

São eles:

Os lacrimais (2)

Os ossos nasais (2)

As maxilas (2)

Os zigomáticos (2)

Os palatinos (2)

As conchas nasais inferiores (2)

A mandíbula (1)

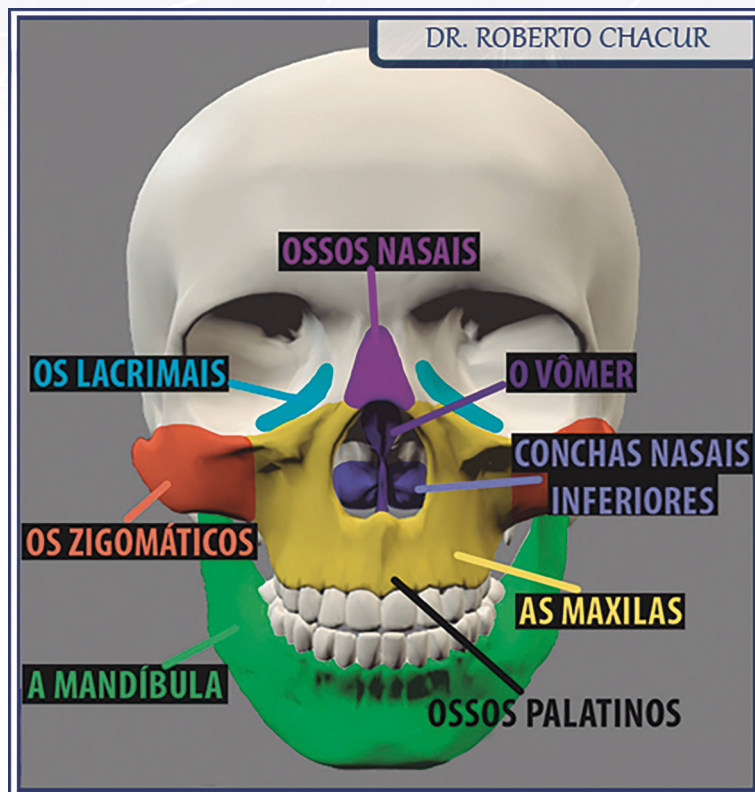
O vômer (1)

**FRONTE** – É formada pelo osso frontal e se articula com os ossos nasais de lado a lado. O násion é a área de intersecção entre o frontal e os dois ossos nasais. A porção acima dele, entre os supercílios, é denominada glabella. A partir dela, forma-se lateralmente o arco superciliar.

**ÓRBITAS** – Os olhos se alojam nas cavidades ósseas orbitárias, subdivididas nas bordas superior, lateral, inferior e medial.

**PROEMINÊNCIA DA FACE** – O osso malar (zigomático) constitui a proeminência da face, situando-se na borda inferior e lateral da órbita e repousando sobre a maxila.

**NARIZ ÓSSEO EXTERNO** – A parte óssea do nariz é constituída pelos ossos nasais e pelas maxilas e termina na chamada abertura piriforme. Os tecidos moles do nariz são formados por uma estrutura cartilaginosa, que se liga à abertura piriforme por tecido fibroso. Dá-se o nome de dômus à junção da cartilagem medial e lateral. O formato da ponta do nariz é definido por essas estruturas e o seu suporte depende da pele, dos ligamentos e da cartilagem como um todo. As cavidades nasais são divididas pelo septo nasal, sendo que sua porção anterior é constituída de cartilagem e a parte posterior, pelos ossos etmoide e vômer. Nas paredes laterais da cavidade nasal estão três ou quatro placas curvas de ossos de-



nominados conchas. Os ossos nasais se articulam com o osso frontal, na parte superior, e com os processos frontais das maxilas, lateralmente. As bordas nasais inferiores se prendem às cartilagens nasais.

**MAXILAS** – Duas maxilas formam o maxilar, cujo crescimento, por volta de 6 a 12 anos de idade, define o alongamento vertical da face. No processo de envelhecimento do ser humano, a absorção óssea dessa área se faz mais lentamente: é a gravidade e a absorção da gordura da região malar que causam o afrouxamento da face. A cerca de 1 cm abaixo da borda infraorbital da maxila, localiza-se o forame infraorbital, que dá passagem à artéria e ao nervo infraorbitais. É o ponto usado como referência para dar origem a uma linha longitudinal coincidente com a pupila, onde se aplica a injeção de anestésico para bloquear a sensibilidade de toda a região inferior da maxila até o ângulo lateral da boca durante os procedimentos cirúrgicos.

**MANDÍBULA** – A mandíbula, também chamada maxilar inferior, é o maior e mais forte osso da face. Na parte alveolar, ela acomoda os dentes inferiores. Abaixo do segundo dente pré-molar, encontra-se o forame mental, que dá passagem ao nervo e aos vasos mentais, ponto que também integra uma linha imaginária que passa pela pupila e serve como referência para o bloqueio anestésico do lábio inferior e parte do mento. O corpo da mandíbula tem a forma de U. A porção alveolar, tanto da maxila como da mandíbula, sofre séria reabsorção sob a ação do tempo e pode ocasionar a perda dos dentes. Essa mudança se reflete nitidamente no envelhecimento do terço inferior da face: a mandíbula é reabsorvida, num processo de afinamento e estreitamento, que reforça a impressão de que a face “está caindo”. Como resultado, tem-se a perda do contorno facial e o surgimento dos famosos “buldogues”.

**TEMPORAL** – Este osso, formado por cinco partes – a escamosa, a timpânica, a estiloide, a mastoide e a petrosa –, constitui as laterais do crânio ou têmporas.

**FOSSA TEMPORAL** – A linha temporal tem início no osso frontal e forma um arco em direção à parte de baixo da face, através dos ossos frontal e parietal.

## ANATOMIA DA PELE

A pele é o maior órgão do corpo humano e o mais pesado. É brilhante e suave quando espelha bons tratos e saúde, e, ao contrário, opaca e ressecada quando se ressent de cuidados. Bastante resistente, tem como função proteger os tecidos



subjacentes, regular a temperatura somática, constituir uma reserva de nutrientes e conter terminações nervosas sensitivas. Flexível, é formada por três diferentes camadas sobrepostas:

**A EPIDERME** – É a camada mais superficial da pele, aquela que permanece em contato direto com o exterior e está mais sujeita a atritos. Sua espessura gira em torno de 0,05 a 1,6 mm, de acordo com a parte do corpo que reveste. É constituída por células escamosas em várias camadas, dentre as quais os queratinócitos, que produzem a queratina, são as mais importantes. A queratina é uma proteína resistente, impermeável e responsável pela proteção da pele. Nessa camada encontram-se ainda os melanócitos, que produzem melanina, um pigmento de cor acastanhada que absorve os raios UV, e as células de Langerhans, que garantem imunização.

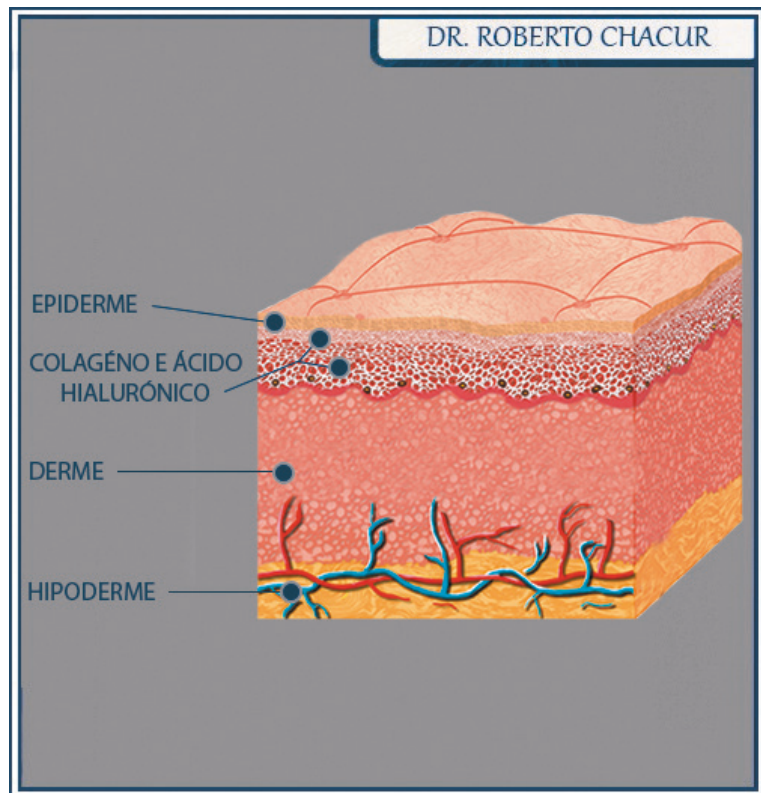
A epiderme não tem vasos sanguíneos. Ela recebe nutrientes e oxigênio por difusão, a partir da rede de sangue da derme. Composta de várias camadas, tem na camada basal a origem da multiplicação celular. Todas as outras são constituídas de células cada vez mais diferenciadas, que, com o crescimento basal, vão ficando cada vez mais periféricas e acabam por descamar e cair.

A **camada basal** é a mais profunda e menos rica em queratina. Compõe-se de células cúbicas pouco diferenciadas, que se dividem continuamente; à medida que se multiplicam, as novas empurram as mais velhas em direção à superfície.

A **camada espinhosa** é constituída por numerosas células provenientes da camada basal, que vão migrando para a porção mais externa da pele. As mais profundas são arredondadas, as mais superficiais são planas. Elas podem agrupar-se, formando junções celulares.

A **camada granulosa** é formada por fileiras de células muito planas, em cujos grânulos é elaborada a queratina. Além de produzir a proteína fibrosa que dá à pele sua consistência peculiar, durante sua maturação, essas células vão igualmente perdendo o seu núcleo e demais elementos intracelulares, o que resulta em perda de vitalidade.

A **camada lúcida** é encontrada apenas na pele que reveste a palma das mãos e a planta dos pés. É composta por células achatadas, praticamente transparentes, que libertam enzimas que as digerem. A maior parte já está morta.



A **camada córnea** (ceratinizada) é a porção mais externa da epiderme e a grande barreira impermeável que age na retenção de líquidos. São várias células repletas de queratina que já perderam o seu núcleo e não desempenham atividade vital alguma. Por isso, são consideradas células mortas.

A epiderme também é constituída por células específicas, cuja função é sintetizar melanina. Os melanócitos encontram-se localizados na porção mais profunda da epiderme, intercalados com as células da camada basal, e têm uma forma arredondada com inúmeros prolongamentos, que se estendem até as células vizinhas, o que lhes confere o aspecto de uma estrela. Os melanócitos são constituídos por corpúsculos denominados melanossomas, que passam a fabricar melanina sob influência de determinados fatores hormonais e sob ação dos raios ultravioletas.

A principal função da melanina é absorver as radiações solares e impedir que elas atravessem a pele e atinjam órgãos internos, agredindo-os. É por esse motivo que a produção de melanina aumenta à medida que a exposição ao sol é mais prolongada. Todavia, tanto a quantidade de melanócitos como o seu grau de atividade dependem de fatores genéticos, o que explica as colorações cutâneas características de diferentes etnias e também as nuances entre indivíduos de uma mesma etnia.

Importante salientar que a pele é permeada por uma ampla rede de vasos sanguíneos, que lhe garantem os nutrientes de que necessita, recolhem substâncias residuais e contribuem para o controle da temperatura do corpo. Inúmeras artérias também irrigam a pele humana, transportando o sangue rico em oxigênio e nutrientes, que penetram até a hipoderme. Pequenas arteríolas verticais se ligam às papilas dérmicas, formando finos capilares, que se encarregam das trocas entre o sangue e a pele. Esses capilares vão posteriormente associar-se para formar vênulas que se dispersam até compor um plexo de veias paralelo à rede arterial. Vale ainda lembrar que as células da epiderme só podem efetuar suas trocas com o sangue através da membrana basal que a separa da camada subjacente, uma vez que os vasos sanguíneos só chegam até a derme.

**A DERME** – Tecido conjuntivo formando uma camada subcutânea que se localiza por baixo da epiderme, da qual é separada por uma fina membrana basal. Compõe-se de proteínas, inúmeras pregas cutâneas e várias substâncias químicas. Na epiderme, existem várias proeminências cônicas viradas na direção da derme: são as chamadas papilas dérmicas, dispostas de maneira intercalada com outras proeminências da epiderme, os sulcos interpapilares. Essa disposição proporciona um considerável aumento da superfície de contato entre elas e garante a nutrição da epiderme através de vasos sanguíneos que só chegam até a derme.

A derme reúne vários tipos de células, bem como elementos da matriz extracelular, como proteínas estruturais, glicosaminoglicanos, íons e água de solvatação. Também se encontram na derme outras células de igual importância, como os histiócitos ou macrófagos, que integram o sistema imunológico; são dotados de mobilidade e têm como função eliminar os micro-organismos que eventualmente possam ter chegado à derme, devorando células mortas e resíduos.

Nessa camada da pele encontram-se também vários tipos de fibras: as de colágeno, mais abundantes; as elásticas, que têm a capacidade de se distender e de recuperar a tamanho anterior em seguida; e as reticulares, mais finas, que formam uma espécie de rede.

A derme aloja as glândulas sudoríparas e as sebáceas, bem como os folículos pilosos. Por ela circulam vasos sanguíneos que nutrem as células superficiais da pele e as fibras nervosas responsáveis pela sensibilidade cutânea.

Entre os sensores encontrados nessa camada citam-se o corpúsculo de Vater-Pacini, que permite detectar vibrações nas faixas de 30 – 800 Hz; o corpúsculo de Meissner, encontrado em áreas particularmente sensíveis a toques leves, como nas pontas dos dedos e nas palmas das mãos; o corpúsculo de Krause, sensível ao frio; o órgão de Ruffini, sensível ao calor; as células de Merckel, sensíveis ao tato e à pressão; e os folículos pilosos, com terminações nervosas associadas.

**A HIPODERME** – Camada mais profunda da pele, que faz conexão entre a derme e a fáscia muscular, distingue-se de maneira pouco clara da derme, com a qual divide elementos em comum. Sua espessura varia de uma pessoa para outra e também conforme a região do corpo. Em algumas áreas é bastante espessa e nas pálpebras é praticamente inexistente.

Seus principais componentes são os adipócitos, células especializadas na síntese e acumulação de gorduras. Atuando como principal reserva de energia do organismo e isolante térmico, modela a superfície corporal, absorve choques e permite acomodar e fixar os órgãos.

## BELEZA E ATRATIVIDADE

### POR QUE ACHAMOS ALGUÉM BONITO?

A pergunta ainda intriga estudiosos debruçados sobre uma possível equação capaz de universalizar o conceito de beleza a partir de parâmetros claros. A tarefa é ainda mais difícil na medida em que se sabe que os critérios humanos de beleza são determinados por variáveis culturais, geográficas e temporais. Afinal, não sem razão, o filósofo e matemático Platão (428-348), que viveu na Grécia Antiga, muito acertadamente formulou o problema em toda a sua complexidade ao declarar que “a beleza está nos olhos de quem vê”.

Depois do mestre grego, grandes pensadores e cientistas como o inventor renascentista italiano Leonardo da Vinci (1345-1519), o matemático e desenhista alemão Albrecht Dürer (1471-1528) e o empresário judeu-polonês Max Factor (1872-1938) se deixaram fascinar pela busca do rosto perfeito.

O cirurgião plástico norte-americano Steven Marquardt deu importante passo em direção à solução do problema ao desenvolver uma máscara baseada em sequências matemáticas que propõem um padrão de beleza universal. Também conhecida como a máscara “Phi”, por acompanhar a “proporção áurea” (phi), ela foi concebida para auxiliar o cirurgião durante procedimentos estéticos de preenchimento de áreas do rosto.

O número Phi foi cunhado em homenagem ao escultor e arquiteto Fídias, responsável pela estrutura do Parthenon, templo dedicado à deusa grega Atena e construído na Acrópole de Atenas, na Grécia Antiga, no século V a.C.

As sequências matemáticas empregadas por Fídias e retomadas por Marquardt respeitam uma proporção cientificamente identificada em tudo que existe na natureza, numa relação de 1, 2, 3, 5, 8, 13, 21, 34 – a chamada sequência de Fibonacci.

Ela deu origem ao que os gregos denominaram o “retângulo de ouro”, conceito matemático segundo o qual o lado maior de qualquer figura é dividido pelo seu lado menor, numa proporção ideal de 1,618, constante, isto é, seja no comprimento, na largura ou na altura.

Mais tarde, os egípcios empregaram esse padrão na construção das pirâmides: cada pedra é 1,618 menor que a de baixo, e assim sucessivamente até o topo da obra.

Assim, durante milênios, a arquitetura clássica grega prevaleceu até que o conceito de “retângulo de ouro” foi abandonado em proveito das formas arredondadas, introduzidas pela arquitetura gótica.

## SEQUÊNCIA DE FIBONACCI

A busca incessante da harmonia estética universal foi novamente perseguida no século XIII pelo primeiro grande matemático europeu da Idade Média, Leonardo Fibonacci (1175-1250), dito Leonardo de Pisa.

Tal como outros matemáticos de seu tempo, Leonardo de Pisa contribuiu para o renascimento das ciências exatas após a decadência do último período da antiguidade clássica e do início da Idade Média. Estudando os fenômenos da natureza, a ele coube decifrar a sequência 1, 2, 3, 5, 8, 13, 21, 34, usada por Fídias, formulando-a a partir de um padrão matemático que soma a um número o seu número anterior para definir o próximo.

Exemplos:  $3 + 5 = 8$

$8 + 5 = 13$

$13 + 8 = 21$ . E assim por diante.

Transformando esses números em quadrados e dispendo-os de maneira geométrica, Leonardo de Pisa também chegou ao traçado de uma espiral perfeita e constatou que o seu valor – de 1,618 – se repetia em diversos mecanismos envolvendo organismos vivos.

Coincidentemente, essa é a proporção de abelhas fêmeas em relação às abelhas machos em uma colmeia. Ainda no mundo animal, cada novo pedaço da concha do caramujo tem o tamanho da soma dos dois anteriores. Na botânica, as sementes preenchem o miolo do girassol dispondo-se em dois conjuntos de espirais – em geral, 21 no sentido horário e 34 no sentido contrário. Também a divisão dos galhos de uma árvore segue a sequência de Fibonacci. Com exceção do dedão, em todos os outros dedos da mão do homem as articulações se relacionam na razão áurea e da mesma forma a espiral que os astros formam em torno do sol obedece a esse mesmo critério.

## ESTÉTICA ÁUREA

O grande trunfo de Steven Marquardt foi transpor a “proporção áurea” para a ciência da estética facial. Hoje se sabe que o valor 1,618 pode resultar tão agradável aos olhos a ponto de ele explicar o enigma da Mona Lisa, que Leonardo da Vinci retratou fazendo uso dele na relação entre o tronco e a cabeça dela, e entre elementos do rosto.

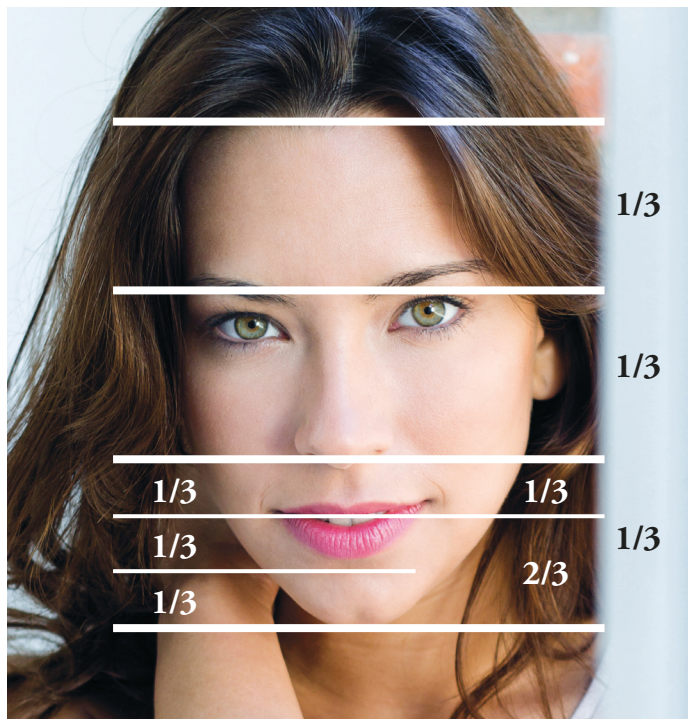
Assim, por mais que os padrões sociais da beleza sejam culturais, geográficos e temporais, e possam variar conforme a raça e o sexo, o fato de a máscara unisex de Marquardt continuar servindo como referência é surpreendente.

Para montá-la, Maquardt também utilizou um vasto banco de imagens de pessoas de várias raças consideradas atraentes. Desse trabalho resultaram alguns parâmetros que definem um rosto bonito. São eles:

- ✓ Simetria facial
- ✓ Malar proeminente e jovem
- ✓ Lábios carnudos
- ✓ Arco da sobrancelha bem sublinhado
- ✓ Nariz estreito
- ✓ Cor e qualidade da pele.

Da mesma forma, um rosto será considerado harmônico e bonito se apresentar as seguintes características:

- ✓ Altura da testa = altura do nariz = 1/3 inferior do rosto



- ✓ Largura do nariz = largura dos olhos
- ✓ Distância interocular = largura do nariz
- ✓ Distância entre os olhos = largura dos olhos
- ✓ Largura da boca = largura do nariz x 1,5 (Marquardt defende 1,618)
- ✓ Largura da face = largura do nariz x 4

### PARA PENSAR...

Nem sempre a beleza está relacionada à atratividade, sendo que esta envolve fatores comportamentais, padrões de vestimenta, tom de voz, poder e dinheiro.

No reino animal, geralmente, depois que os machos se confrontam, o vencedor leva a fêmea. Assim, por milhões de anos, sucessivamente, o mais forte prevaleceu sobre o mais fraco e passou sua carga genética adiante, o que ajudou a evolução das espécies pela seleção natural do mais forte.

Mas isso não acontece sempre da mesma maneira: a fêmea do pavão escolhe o macho pela exuberância de sua cauda, e a seleção se dá, então, pelo viés da beleza, sendo que essas espécies evoluíram agregando à sua carga genética um padrão estético cada vez mais apurado.

Entre os seres humanos, racionais, a mulher ideal é aquela que seria uma boa “parideira”: a mãe ideal é quem gera descendentes férteis e geneticamente melhorados, em um ambiente favorável. O marido ideal, de seu lado, precisa ser forte para proteger o lar, ter poder e dinheiro para oferecer um ambiente favorável aos filhos, dar-lhes segurança e educação.

A seleção natural incide no ser humano? O homem é o único ser vivo em que a seleção natural não atua. Não existe a prevalência do mais apto. Aqui, todos sobrevivem, aptos ou não, e todos passam à frente sua carga genética, sejam eles fortes ou fracos, bonitos ou feios, em ambiente favorável ou impróprio. Para onde isso pode levar a humanidade, só o tempo dirá...


## ETIOLOGIA DO ENVELHECIMENTO

O envelhecimento da pele tem basicamente duas causas: a passagem natural do tempo (envelhecimento intrínseco ou cronológico) e a ocorrência de fatores ambientais que interagem com a pele (envelhecimento extrínseco). Também conhecido como fotoenvelhecimento, o envelhecimento extrínseco é provocado principalmente pela exposição ao sol, que tem efeito cumulativo e potencializa o surgimento de rugas e manchas.

O envelhecimento cronológico da pele acompanha o processo que também atinge outros órgãos – a degeneração natural do corpo – e não tem relação com

fatores ambientais. Com os anos, a capacidade de renovação das células diminui e a produção de fibras de colágeno e elastina, que conferem firmeza e tonicidade à pele, cai drasticamente. Assim, ela perde elasticidade e se torna mais delgada e flácida. Paralelamente, sofre atrofia e começa a apresentar rugas finas.

A atividade mais lenta das glândulas sudoríparas torna a pele mais seca, enquanto a diminuição da microcirculação sanguínea reduz sua vitalidade e luminosidade. Além disso, o ser humano faz mais de 1.500 contrações faciais por dia – o que marca a epiderme, imprimindo-lhe linhas finas e rugas de expressão. O processo de envelhecimento cronológico acentua essas rugas de expressão, que tendem a ficar mais profundas e marcadas.



Máscara de Marquardt.

## COMO NOS TORNAMOS SENIS?

A célula – unidade mais básica do corpo humano – está no cerne de qualquer discussão sobre o envelhecimento.

São trilhões de células e elas se dividem em diferentes tecidos que compõem órgãos, como o cérebro, o coração e a pele. Algumas, como as que revestem o trato gastrointestinal, se reproduzem continuamente, ao passo que outras, como as do interior das artérias, ficam dormentes e se replicam em resposta a ferimentos. Há outras, contudo, que não podem se multiplicar: as células cardíacas, as nervosas e as musculares são exemplos. Algumas delas, como as células vermelhas e brancas do sangue, não se renovam; têm períodos de vida efêmeros e devem ser substituídas continuamente por outras.

As células nervosas e cardíacas subsistem anos a fio, ou até décadas. Ao longo do tempo, a morte celular se dá em ritmo mais acelerado que o da produção celular, o que reduz o número de células no organismo. Como resultado, o corpo se torna menos capaz de responder ao desgaste natural e o sistema imunológico fica comprometido, permitindo uma maior susceptibilidade a infecções e impondo uma menor competência diante da tarefa de procurar e destruir células mutantes que poderiam causar tumores. Na verdade, em inúmeros casos, as pessoas mais idosas acabam sucumbindo a problemas a que teriam resistido se fossem mais jovens.

Embora a morte celular seja a base necessária para a compreensão do processo de envelhecimento, ela não é o único fator determinante. Trata-se, na verdade, de um processo extremamente complicado, no qual a distinção entre as alterações que resultam do tempo e as outras que derivam de condições médicas mais comuns, como pressão alta e doenças cardíacas, não é nada óbvia.

O envelhecimento é o declínio da resistência do corpo humano: ele induz à diminuição das capacidades mentais e físicas. Algumas alterações da idade afetam todos os homens. Exemplo: a diminuição da qualidade da visão. Considera-se normal usar óculos para compensar a perda da visão, principalmente por ser este um problema que afeta a maioria dos idosos.

Por outro lado, a catarata – formação no cristalino do olho que nubla a visão – pode ser prevenida e não é considerada parte do processo de envelhecimento, apesar de surgir predominantemente em pessoas mais idosas. Mais complicado ainda, os órgãos envelhecem em ritmo diferente, o que explica o fato de uma pessoa de 50 anos conseguir ouvir tão bem quanto alguém 20 anos mais jovem, mas, ao mesmo tempo, ser portadora de artrite e pressão alta.

Seria o envelhecimento cronológico inevitável nos dias atuais?

Para ter essa discussão, é preciso antes de mais nada diferenciar idade cronológica de idade biológica. A primeira é aquela que o tempo nos impõe; conta-se com os anos vividos. A segunda é a idade real, aquela que se calcula com base em uma série de informações e de acordo com os hábitos de vida de cada indivíduo, além da sua carga genética, meio ambiental, alimentação, exposição ao sol e, mais do que nunca hoje, reposição hormonal.

Em relação ao estoque hormonal que cada pessoa acumula, a pergunta que se faz é: as taxas de hormônios caem porque envelhecemos ou envelhecemos porque os níveis hormonais caem?

Atualmente, um seleto grupo de médicos *antiaging* acredita que o envelhecimento ocorre devido à queda hormonal, estando a gênese da visível ação do tempo sobre o corpo humano relacionada à capacidade de produção hormonal. Isto é, se o nível hormonal de um paciente de 60 ou 70 anos se mantiver igual ao de um paciente de 20 ou 30 anos, o idoso terá praticamente o mesmo vigor físico, a mesma disposição e a mesma libido de três décadas antes. Os resultados na prática desportiva e em especial no ganho de massa muscular, por exemplo, são impossíveis se a saúde hormonal estiver prejudicada. É por isso que esse grupo de médicos utiliza e recomenda suplementos vitamínicos e hormonais.

## TELÔMEROS E SENESCÊNCIA

Estudos recentes apontam que é possível reverter o processo de senescência celular, e até mesmo frear ou retroceder atrofia de tecidos devidas ao envelhecimento, simplesmente incrementando, de forma artificial, a síntese de telomerase nas células. A telomerase é uma enzima que tem como função adicionar sequências específicas e repetitivas de DNA à extremidade 3' dos cromossomos onde se en-



contra o telômero. Dá-se o nome de telômero ao trecho que constitui, por assim dizer, a extremidade dos cromossomos em um segmento de DNA que pode ser comparado à fita plástica das pontas dos cadarços de um calçado. Cada vez mais, a ciência tem lançado luz sobre a relação entre o encurtamento desses telômeros e a gênese do envelhecimento.

Ao longo da vida, o tamanho dos telômeros vai diminuindo em função das numerosas divisões sofridas pela célula. Cada vez que os cromossomos se dividem, os telômeros perdem tamanho, até que a divisão celular não seja mais possível (limite de Hayflick) e que não haja mais rejuvenescimento possível. Por enquanto, a ciência não consegue congelar a ação do tempo, mas o homem pode e deve adotar hábitos que contribuem para preservar o comprimento dos telômeros.

Em células não germinativas, somáticas, a perda dos telômeros se dá com o tempo, através da replicação celular. Em contrapartida, células germinativas, presentes nos testículos e ovários, não sofrem encurtamento dos telômeros, pois têm **telomerase, enzima do tipo transcriptase reversa**, capaz de produzir telômeros a partir de um molde de RNA. Células não germinativas são privadas de telomerase, enquanto células-tronco têm a enzima.

Agindo como “contadores intrínsecos” da divisão celular e protegendo o organismo contra divisões que fogem ao controle, como acontece, por exemplo, no câncer, os telômeros são essenciais para a manutenção do padrão de divisão celular, mas vão sofrendo encurtamento ao longo da vida, até deixar de ter funcionalidade. Como resultado desse processo, o envelhecimento celular expõe as células com telômeros curtos a instabilidades genéticas. Assim, quanto mais curtos forem os cromossomos, maior o risco de envelhecimento acelerado e de doenças crônicas, como as cardiopatias e o câncer.

Embora recente, a teoria segundo a qual os telômeros são “relógios moleculares das células” já tem confirmação científica embasada em estudos. Um dos principais experimentos que desvendou a importância dos telômeros no processo de envelhecimento do organismo foi a clonagem da ovelha Dolly, primeiro mamífero a ser reproduzido a partir de uma célula somática adulta, nos anos de 1990. As células utilizadas durante o procedimento foram retiradas da glândula mamária de uma ovelha adulta, cujos telômeros eram menores em função do desgaste provocado por ciclos reprodutivos sucessivos.

Ao longo da vida, Dolly apresentou sintomas de envelhecimento precoce: artrite nos joelhos, pernas e quadril, e morreu com seis anos de idade, vítima de doença pulmonar degenerativa. O experimento se revelou, no entanto, muito esclarecedor do papel dos telômeros curtos no processo de envelhecimento precoce.

Diversas enzimas garantem o funcionamento correto dos telômeros – entre elas, a TRF1, a TRF2, a POT1 e a TIN2. Mas, a telomerase, em particular, se destaca no processo de envelhecimento. Pertencente à classe das DNA-polimerases e dotada da função de repor telômeros na extremidade dos cromossomos, estabilizando o comprimento deles, essa enzima confere às células onde se apresenta em maior concentração uma vida útil mais longa e envelhecimento mais lento.

A telomerase tem na sua estrutura um modelo em RNA do qual faz uso para sintetizar o DNA telomérico em organismos eucariotos. Ela é ativa durante a embriogênese e proliferação dos tecidos no adulto – por exemplo, em células-tronco hematopoiéticas e células imunes. Nas células individuais, o encurtamento crítico dos telômeros resulta em senescência ou apoptose e em células que continuam a se dividir, em instabilidade cromossômica. Defeitos genéticos na manutenção e reparação dos telômeros provocam doenças que incluem, além da disceratose congênita – enfermidade hereditária e rara, que se caracteriza pela tríade de pigmentação reticulada da pele, distrofia ungueal e leucoceratose –, anemia aplástica, fibrose pulmonar, cirrose hepática e maior susceptibilidade ao câncer. Isoladamente ou combinadas, todas elas resultam de mutações na reparação dos telômeros.

Um importante estudo epidemiológico publicado em 2016 pelo professor Bu Yeap e seus colaboradores, na Escola de Medicina e Farmacologia da UWA Medical School, na Austrália, resgatou a importância dos metabólitos de testosterona e polimorfismos genéticos em relação ao comprimento dos telômeros de leucócitos em quase mil homens saudáveis. O objetivo da pesquisa era avaliar se a testosterona circulante ou seus metabólitos, di-hidrotestosterona ou estradiol, e polimorfismos de um único nucleotídeo, na  $5\alpha$ -redutase ou na aromatase, estavam associados ao comprimento dos telômeros de leucócitos em homens adultos. Os pesquisadores concluíram que, em relação ao sexo masculino, a DHT sérica e E2 correlacionam com telômeros de leucócitos (LTL), independentemente da idade. O estradiol também influencia o comprimento dos telômeros *in vivo* – abrindo caminho para estudos posteriores que investigam se as intervenções hormonais podem retardar o envelhecimento biológico nos homens.

Muitas evidências sugerem que os hormônios sexuais regulam diretamente a telomerase. Recentemente, o tratamento com hormônios masculinos demonstrou causar uma melhora hematológica e alongamento dos telômeros em um modelo murino de disfunção dos telômeros. Em outro estudo publicado em 2016 no *The New England Journal of Medicine* por Townsley e colaboradores, do National Heart, Lung and Blood Institute, do Center for Human Immunology, Autoimmunity and Inflammation, administrou-se um hormônio sexual sintético, por via oral, em portadores de doenças dos telômeros, na dose de 800 mg por dia, ao longo de 24 meses. O tratamento tinha como meta atenuar a aceleração do desgaste dos telômeros. O principal resultado obtido foi uma redução de 20% na taxa anual de desgaste dos telômeros ao longo de dois anos. O experimento também ajudou a comprovar que os hormônios sexuais podem ajudar a regular a expressão do gene da telomerase.

### **ISTO É SURPREENDENTE!**

Nenhum ser vivo é poupado da ação do tempo: seja a diminuição dos melanócitos que dão cor aos cabelos, ou do colágeno, que confere elasticidade à pele, ou ainda o enfraquecimento da cartilagem dos ossos, células e órgãos deixam aos

poucos de cumprir funções cruciais – a não ser em casos especiais, dos animais que apresentam o que a ciência chama de “envelhecimento desprezível”. Em outras palavras, são espécies cujas células mantêm um ciclo de renovação constante, garantindo-lhes uma existência biologicamente infinita.

Os seres do gênero *Hydra* são um exemplo de organismo animal que a natureza poupou da senescência. Estudos apontam que eles são capazes de renovar constantemente os tecidos do corpo, o mesmo ocorrendo com as planárias, vermes planos que intrigam os cientistas pela sua alta capacidade regenerativa. Se cortadas em sentido longitudinal ou transversal, elas conseguem regenerar a parte que perderam, indefinidamente.

A chamada água-viva imortal (*Turritopsis dohrnii*) é outra espécie surpreendente. Localizada em 1988 por um jovem estudante de biologia marinha, Christian Sommer, exibiu comportamento que parecia seguir o caminho inverso do envelhecimento e da morte. A água-viva era capaz de rejuvenescer dia após dia, perseguindo uma regressão que a levou de volta à sua primeira fase de desenvolvimento. Depois, começou um novo ciclo de vida.

Dez anos depois, em 1996, um estudo sobre a espécie reformulava o que parece ser o ciclo natural da vida, pelo menos no caso da *Turritopsis dohrnii*. Além de ser capaz de voltar ao seu primeiro estágio de vida em qualquer fase do seu desenvolvimento, escapando, assim, da morte, ela ainda consegue atravessar longas distâncias presa a cascos de navios, sendo hoje encontrada não só na região do Mediterrâneo, mas também nas costas do Panamá, do Japão e da Flórida. Essa habilidade para sobreviver e proliferar em praticamente todos os oceanos do planeta abre sem dúvida promissoras frentes de investigação científica sobre a mortalidade.

## VIDA ÚTIL EM DISCUSSÃO

Há várias teorias sobre as causas do envelhecimento. De acordo com algumas, o envelhecimento está pré-programado nas células humanas; outras, no entanto, defendem a ideia de que ele seria o principal resultado dos danos sofridos pelas células. Sem pretender chegar a um consenso, eis um bom exemplo:

Uma das teorias existentes preconiza que o relógio biológico de cada pessoa se move em um ritmo predeterminado. Essa mesma teoria sustenta que o DNA de cada indivíduo, o material genético das células, tem uma morte anunciada desde o primeiro instante de vida. Embora essa teoria pareça fatalista numa primeira abordagem, é preciso lembrar que biologia não tem nada a ver com destino. Ninguém pode mudar os seus genes, mas é possível diminuir a ação do tempo com uma boa alimentação e atividades físicas regulares.

O corpo humano produz hormônios que ajudam a regular inúmeras funções, incluindo o crescimento, o comportamento, a reprodução e o sistema imunológico. Na juventude, a produção hormonal é alta, mas, conforme os anos passam, os níveis caem, restando a capacidade do corpo de se reparar e continuar funcionando perfeitamente.

O trabalho das células produz dejetos. Ao longo do tempo, elas acabam gerando mais dejetos do que conseguem eliminar, o que pode afetar sua própria capacidade de funcionamento e induzir lentamente à morte. A lipofuscina, o pigmento do envelhecimento, é um dos dejetos encontrados principalmente em células nervosas e nos músculos cardíacos. Tem como função ligar gordura a proteínas nas células, acumulando-a com o tempo, de modo que ela acabe interferindo no funcionamento celular.

O colágeno da proteína está no centro dessa teoria. Muitas vezes apelidado de “a cola do corpo humano”, é uma das substâncias mais comuns na composição da pele, ossos, ligamentos e tendões. Na juventude, ele é flexível, mas à medida que a idade avança, encolhe e enrijece. É por isso que a pele perde elasticidade.

Estética à parte, ligações cruzadas também podem bloquear o transporte de nutrientes até as células e obstruir a remoção de dejetos. Produzidos como parte das inúmeras reações químicas necessárias para que o corpo sustente a vida, os radicais livres são saqueadores que circulam pelo organismo, prontos para atacar as células saudáveis.

Além disso, os radicais livres são produzidos em resposta às toxinas do ambiente, tais como a exposição excessiva à luz do sol e à fumaça do cigarro. Os radicais livres oxidam as células, à semelhança da ferrugem, que corrói o metal. Como são moléculas desequilibradas e voláteis, sacrificam as células saudáveis para ficarem mais estáveis.

Ao fazer isso, os radicais livres destroem ou alteram o DNA, o diagrama genético da célula, e afetam várias outras funções celulares. Eles podem matar células saudáveis, como resultado de sua ação, ou gerar células mutantes que levam a outros problemas crônicos, inclusive o câncer e as doenças cardíacas. Felizmente, o corpo humano tem um sofisticado sistema de defesa contra os radicais livres. Mas, com o tempo, ele perde eficácia, e os danos celulares aumentam.

Ainda segundo teóricos, o uso excessivo de alguns órgãos os compromete cada vez mais. É o caso, por exemplo, dos desdobramentos de uma alimentação ruim, do consumo de álcool e do tabagismo, que prejudicam o funcionamento do fígado e do pâncreas, entre outros.

## O EQUILÍBRIO DA IMUNIDADE

A defesa mais importante contra germes e toxinas é um sistema imunológico forte, isto é, as células brancas que fazem frente às bactérias e vírus. Além disso, elas ainda fabricam anticorpos, os chamados “soldados” que patrulham a corrente sanguínea, atacando e desarmando substâncias não identificadas.

O problema é que o sistema imunológico perde eficiência com o tempo. Com isso, a produção de anticorpos cai e o risco de contrair infecções aumenta. Não bastasse, não raras vezes o organismo começa a produzir anticorpos que destroem seu próprio tecido. São as chamadas doenças autoimunes, como o lúpus e a artrite reumatoide.

# O ENVELHECIMENTO CUTÂNEO

O envelhecimento cutâneo é um fenômeno fisiológico, progressivo e até pouco tempo atrás considerado irreversível, caracterizado basicamente pelo declínio funcional e estrutural da pele. O processo de envelhecimento cronológico (intrínseco) está diretamente associado a características genéticas, mas pode ser modificado por fatores externos. Hoje, é possível não só diminuir a ação do tempo como reverter os danos cronológicos e do fotoenvelhecimento, seja por estímulos térmicos (*lasers*), físicos (técnicas como microagulhamentos, substâncias preenchedoras, principalmente as particuladas, que com sua presença promovem um estímulo inflamatório e consequente neocolagênese), ou químico, como *peeling* de fenol e outros procedimentos atenuados.

O envelhecimento do indivíduo deve ser entendido como um processo progressivo e constante, pois acontece em diferentes órgãos, sob influência de doenças sistêmicas, como o *diabetes mellitus*, e de hábitos individuais, como o tabagismo. Esses fatores podem esgotar os mecanismos de defesa natural e induzir mutações gênicas, alterando o processo de envelhecimento.

Atualmente, a exposição à radiação ultravioleta (UV) é considerada o principal fator externo de envelhecimento cutâneo. Evidências atuais indicam que a radiação ultravioleta – UVA e UVB – provoca degradação do colágeno, causando danos diretamente ao DNA nuclear e mitocondrial e ativando vias metabólicas anormais, que promovem um processo inflamatório crônico e cumulativo.

Por outro lado, sabe-se que a luz UV altera sensivelmente os diversos processos biomoleculares e pigmentares na pele, mesmo sob a ação de protetores solares. Em outras palavras, o envelhecimento cronológico inato não pode ser eliminado. Acredita-se que a sobreposição desses dois processos resulte no envelhecimento cutâneo final.

## FISIOPATOLOGIA

Após a exposição à luz solar, ocorre o aumento da síntese de proteínas transcritoras que estimulam a produção de metaloproteinases responsáveis pela degradação do colágeno e supressão de genes pró-colágeno. As duas principais proteínas de transcrição descritas são: AP-1 e NF-κB. A primeira é a maior, responsável pela estimulação de síntese de metaloproteinases MMP-9 (92-kd gelatinase). A MMP-1 (estromelina-1) colágeno fibrilar (tipos 1 e 3 na pele) e o produto dessa clivagem é, então, degradado pela MMP-3 e MMP-9. Como consequência, há perda de colágeno na derme, sobretudo superficial, que poderá, no futuro, ser preenchida por elastina gerada por sistema enzimático, xantina/xantina-oxidase, um processo mediado por radicais livres.

Esse é o substrato histológico de elastose solar, que, teoricamente, não acontece no processo de envelhecimento cronológico inato, cuja perda de colágeno isolada é a principal alteração observada. Além disso, nessa etapa, a ação do tempo também provoca a degeneração tecidual de todo o organismo. Sabe-se que os fibroblastos reduzem gradativamente a síntese de colágeno novo e que, após os 60 anos, ele se torna mais rígido por redução de mucopolissacarídeos. A distensão cutânea provocada pela musculatura facial e a perda progressiva de água e de gordura subcutânea agem como mecanismo complementar na formação de rugas profundas na pele.

Já a NF- $\kappa$ B, outra proteína transcritora, estimula, sob influência da radiação UV, a síntese de elementos pró-inflamatórios como as interleucinas 1, 6 e 8; a proteína TNF- $\alpha$ ; e a molécula de adesão intercelular-1. Os produtos finais da reação inflamatória são as formas altamente reagentes do oxigênio livre, ou radicais livres, que, por si só, causam dano direto ao DNA celular. Cabe ressaltar um dos eventos primários de exposição solar: a síntese de radicais livres independentes da reação inflamatória subjacente. Esses mecanismos inflamatórios somados induzem a uma modificação cumulativa do DNA celular, com potencial mutagênico e, conseqüentemente, oncogênico. Portanto, o fotoenvelhecimento caracteriza-se por um aumento da degradação e da redução da síntese de colágeno na derme, acrescido do dano celular direto, mediado por radicais livres, principalmente na epiderme.

Recentes descobertas apontam para a interação entre a radiação UV e o DNA mitocondrial (DNA mt) como importante elemento do processo de envelhecimento cutâneo. O metabolismo mitocondrial é o maior responsável pela produção de oxigênio livre altamente reativo na célula e, lamentavelmente, o DNA mt possui poucos mecanismos de defesa contra danos provocados por essas substâncias, o que lhe confere elevado potencial mutagênico, se comparado ao DNA nuclear. As alterações da fotossenescência incluem ainda distúrbios pigmentares que podem trazer grande impacto na aparência do indivíduo. Os melanócitos enzimaticamente ativos apresentam uma redução numérica de 10 a 20% para cada década de vida, exceto em lesões actínicas observadas na velhice.

## ACHADOS CLÍNICOS

Com a idade, percebe-se uma visível redução da gordura facial e perda dos contornos e do volume em diferentes pontos da face, como na região malar. Essa perda de sustentação da pele é notada também na formação da dermatocalaze nas pálpebras superiores, o que define o chamado “olhar cansado”. Toda a estrutura osteomuscular da face também sofre modificação com o tempo e deve ser considerada na decisão da modalidade terapêutica do tratamento.

Cabe enfatizar que indivíduos de cor escura (Fitzpatrick V – VI) apresentam diferentes características de fotoenvelhecimento: menor incidência de neoplasias cutâneas e ríides e quantidade de melanina de efeito protetor mais abrangente,

em comparação com os indivíduos de pele clara (Fitzpatrick I – III). Denominam-se dermatohelioses as clássicas lesões associadas à exposição solar, como melnose solar, lentiginoses, leucodermia, poiquilodermia, queratoses actínicas e seborreicas, entre outras. A pele com pigmentação irregular e com alteração vascular, caracterizada por teleangiectasias e lagos venosos, é típica do envelhecimento induzido por radiação UV.

## MEDIDAS PREVENTIVAS

**FOTOPROTEÇÃO** – Tendo conhecimento de que a radiação ultravioleta é o principal fator agravante do envelhecimento cutâneo, algumas medidas fotoprotetoras devem ser adotadas desde a infância, sobretudo entre indivíduos de fotótipos mais claros, sendo a principal a supressão da exposição solar direta desnecessária.

**VESTUÁRIO** – O uso de chapéus, óculos escuros e camisetas deve ser encorajado. Em particular, indica-se o uso de roupas que possuam UPF (fator de proteção UV) durante a exposição solar. Esse fator é obtido mediante análise do tecido, que permite avaliar a quantidade de radiação que passa por ele (transmitância). Um traje de UPF 50, por exemplo, permite uma passagem de cerca de 2,6% de radiação UV.

**PROTETORES SOLARES** – Estudos clínicos já demonstraram a importância do uso regular de protetores solares, pois eles são capazes de prevenir as lesões típicas do fotoenvelhecimento, como as rugas e melanoses solares e o carcinoma espinocelular. Há evidências de que seu uso mesmo em locais fechados contribui por si só para uma melhora dos sinais do fotoenvelhecimento.

Os filtros solares são classificados como orgânicos (moléculas capazes de absorver a radiação na faixa ultravioleta) ou inorgânicos (capazes de refletir essa mesma faixa). Esses ingredientes são normalmente associados para proporcionar uma proteção em todo o espectro ultravioleta, tanto na faixa UVB como UVA.

A proteção contra a radiação UVB, medida pelo fator de proteção solar, não confere a proteção necessária contra o fotoenvelhecimento; a radiação ultravioleta A desempenha papel mais importante nesse processo, devido à sua capacidade oxidativa e maior penetração na pele, atingindo, portanto, a derme.

É por esse motivo que o protetor solar ideal para a prevenção do envelhecimento será aquele que também protege na faixa de radiação ultravioleta A. Entretanto, deve-se ressaltar que ainda não há consenso sobre a metodologia ideal para determinar a proteção UVA, embora a mais utilizada seja o PPD (persistent Pigment Darkening).

Assim, um protetor solar de FPS alto não significa, necessariamente, proteção contra todo o espectro solar. Será também importante conhecer a capacidade fotoprotetora contra UVA.

O protetor solar utilizado para a prevenção e os cuidados com o envelhecimento cutâneo deverá ser de uso contínuo e por isso seu perfil de tolerância deve ser o melhor possível. Essa tolerância não diz respeito apenas a um potencial de reações de sensibilização ou comedogenicidade menor, mas ao conforto do uso.

## A IMPORTÂNCIA DO BOM-SENSO MÉDICO NO TRATAMENTO ESTÉTICO

A cefalometria é o estudo das dimensões do crânio e da face e uma importante ferramenta para o planejamento de um tratamento estético. No entanto, não é ciência exata. Os conceitos de beleza se amoldam a padrões culturais e de época, de modo que o que é belo aos olhos de um oriental, pode não ser entre os ocidentais. Por mais que se associe às americanas a ideia de seios fartos, e às brasileiras glúteos volumosos e empinados, é consenso dizer que a boca de Angelina Jolie não ficaria bonita em qualquer rosto. Em outras palavras, acima de tudo, o que deve prevalecer é o conjunto de traços pessoais e a harmonia entre eles. Durante procedimentos estéticos, a estrela-guia deve ser o bom-senso capaz de promover pequenas alterações que farão a grande diferença.

Assim, além das causas externas que aceleram o envelhecimento – tabagismo, alcoolismo e exposição ao sol, bem como a própria ação do tempo sobre o organismo, com a consequente diminuição da elastina e do colágeno –, consideram-se também outros fatores, como a perda do volume ósseo-muscular e subcutâneo, que acentua o aspecto da flacidez; a ptose do nariz, com diminuição do ângulo do nasolabial; o adelgamento labial; e o afundamento da região temporal, proporcionando o aparecimento de rugas. Esses e outros aspectos que o tempo promove no rosto são reconhecidos pelo inconsciente coletivo e associados a uma idade mais avançada.

Importante destacar que, algumas vezes, pacientes com resultados extraordinários não se aceitam ao se olharem no espelho e desejam fazer retoques. Com efeito, alguns trabalhos apontam um índice muito grande de dismorfismo em pacientes estéticos, da ordem de 13%.

## TRANSTORNO DISMÓRFICO CORPORAL

A prevalência de Transtorno Dismórfico Corporal (TDC) entre indivíduos que se submetem a cirurgia plástica é de 6 a 24%, mas pode chegar até 53%. Além disso, estudos sugerem que pessoas acometidas pelo transtorno não tiram pro-



veito de uma cirurgia plástica. Assim, o TDC precisa ser adequadamente identificado pelo médico durante a seleção de pacientes que vão passar por cuidados estéticos.

Muitos pacientes com TDC buscam inicialmente cirurgiões plásticos, em lugar de se tratarem com psiquiatra ou psicólogo, porque não consideram que o sofrimento decorrente do defeito que percebem em si seja um transtorno mental. No meio familiar ou entre amigos, eles são tidos como vaidosos, sendo essa extrema preocupação com a aparência atribuída a uma sociedade cada vez mais pautada por padrões de beleza absolutos.

No consultório médico, eles logo são identificados pelo profissional de saúde como portadores de alguma alteração psicológica, pois tomam muito tempo tentando apontar um defeito estético que não existe ou é muito pequeno. O médico deve contraindicar a cirurgia estética, e também pode encaminhá-los para tratamento psicológico. No entanto, sempre haverá algum profissional que aceite operá-los. As chances de esses pacientes com TDC ficarem insatisfeitos com o resultado cirúrgico é grande, abrindo caminho para novos procedimentos e um círculo vicioso que não tem fim.

Padrões estéticos de beleza muito rígidos moldam pensamentos que, por sua vez, desencadeiam um aumento da demanda por procedimentos na busca de melhorar a aparência. Por outro lado, distanciam irremediavelmente o que é ideal e o que é realidade. Assim, a procura por procedimentos estéticos acaba sendo uma maneira de se adaptar a essa cultura que valoriza a aparência física.

Está demonstrado que quem se submete a procedimentos estéticos ambulatoriais ou cirúrgicos, desfruta de uma melhor qualidade de vida e uma autoestima positiva no pós-operatório. Entretanto, a percepção de um defeito físico pode contribuir para o desenvolvimento de transtornos mentais em indivíduos que apresentam vulnerabilidade neurobiológica e fragilidade psíquica. O problema se coloca quando se somam uma insatisfação corporal e um distúrbio da imagem corporal. Assim, a preocupação excessiva com a aparência pode esconder traços psicopatológicos que nem sempre são fáceis de reconhecer, podendo envolver, se negligenciada, consequências iatrogênicas e médico-legais.

## ETIOLOGIA

O TDC é uma das condições psiquiátricas mais comuns entre pacientes que procuram tratamento estético. Trata-se de um transtorno neuropsiquiátrico que envolve fatores biológicos, como vulnerabilidade genética e disfunção neuroquímica, bem como aspectos da história individual. Estudos de neuroimagem têm permitido observar uma ativação do cérebro durante o processamento de estímulos visuais e emocionais e percepção da imagem corporal. Há também relatos de lesões em regiões específicas do cérebro que causam disfunções em redes cerebrais e circuitos de funcionamento relacionadas com

a fisiopatologia da TDC, gerando sintomas característicos e déficits neurocognitivos.

Estudos de prevalência indicam que cerca de 1 a 6% da população foi incluída nos critérios de diagnóstico do transtorno. Identificou-se também que até 16% dos pacientes em atendimento psiquiátrico preenchem critérios para TDC.

Mesmo assim, os sintomas ainda não foram totalmente reconhecidos pela prática médica. Com o aumento do número de pessoas que passam por procedimentos estéticos, a identificação do TDC deve doravante começar a ser feita por profissional da área.

Rastrear a etiologia do TDC permite compreender e diagnosticar a doença, bem como diferenciá-la de outros transtornos mentais, como os da ansiedade e do humor.

## **TDC E PROCEDIMENTOS ESTÉTICOS**

Indivíduos com TDC frequentemente procuram procedimentos estéticos para corrigir defeitos percebidos e diminuir a extrema insatisfação diante da sua aparência física. Eles perdem de vista o todo e focam apenas o detalhe. Essa dinâmica neurofuncional parece afetar o pensamento e a percepção de uma forma geral.

Em geral, homens e mulheres não têm a mesma preocupação em relação a determinadas áreas do corpo. Os sintomas do TDC e a própria decepção costumam se expressar mais no gênero feminino, sugerindo maior influência de fatores socioculturais entre elas.

A falta de consciência do estado mórbido pode levar a um estado delirante, o que explica o desagrado de muitos pacientes diante dos resultados obtidos com procedimentos estéticos e novas demandas.

Esses pacientes se revelam insaciáveis, psicologicamente alterados ou viciados em intervenções cirúrgicas múltiplas, daí a importância da entrevista no consultório médico, que vai revelar se os defeitos percebidos existem de fato ou são apenas pequenas falhas sobrevalorizadas.

## **SINAIS E SINTOMAS QUE INDICAM A PRESENÇA DE RISCO DE TDC E PODEM AJUDAR NA SELEÇÃO DE PACIENTES PARA A CIRURGIA ESTÉTICA**

Na triagem para a cirurgia estética, o médico deve encorajar seu paciente a falar a respeito do defeito que percebe em si. Pacientes que podem articular ideias de forma realista e conseguem descrever suas expectativas e motivações, são menos susceptíveis de terem TDC. Por isso, é preciso avaliar a capacidade de julgamento do paciente e inferir o quanto seria capaz de se sentir satisfeito com os resultados de um procedimento estético.

**Tabela 1** – Sinais e sintomas da presença ou risco de TDC

Sintomas	Significado dos sintomas
Comportamento exigente não usual	Perfeccionismo
Pedidos excessivos para procedimentos estéticos e cirúrgicos	Insatisfação corporal
Insatisfação com os procedimentos estéticos e cirúrgicos anteriores	Insatisfação corporal
Comprometimento de relacionamentos afetivos e sociais	Prejuízo no funcionamento global
Preocupação excessiva com pequenos detalhes da aparência	Percepção seletiva
Crença de que os comentários e o comportamento de todas as pessoas relacionam-se com sua aparência	Percepção de autorreferência
Expectativa de que a cirurgia plástica vá resolver todos os problemas	Expectativas não realistas
Persistente reassseguramento do defeito percebido	Busca de reassseguramento
A falta de consciência do seu estado mórbido, convicção da existência do defeito percebido	Falta de <i>insight</i> ou auto percepção
Estratégias ou comportamentos de tentar ocultar ou desviar a atenção do defeito percebido	Camuflagem

A principal característica do TDC são respostas emocionais negativas em relação à própria aparência física: vergonha, aversão, nojo, ódio e ansiedade se misturam em indivíduos perturbados pela inability de alcançar seu próprio padrão estético. Em outras palavras, portadores de TDC estão mais preocupados com o que não são e poderiam ser em termos de aparência.

## O POTENCIAL DE TRANSFORMAÇÃO DOS *FILLERS*

O preenchimento é uma plástica simples no seu conceito, mas precisa e delicada no que se refere à sua capacidade de trabalhar e realçar traços.

Em sintonia com uma crescente preferência por tratamentos não invasivos, é realizado em consultório, com o uso de injeções convencionais e materiais totalmente compatíveis com o corpo humano e aplicados somente nas áreas desejadas.

Como não requer internação em hospital ou bloco cirúrgico, o procedimento será seguro, desde que realizado exclusivamente por profissional capacitado e treinado na área.

A técnica é usada para dar rejuvenescimento à face e ao corpo, devolvendo os volumes que se perdem com os anos. Além da reposição volumétrica, o preenchimento estimula a produção de colágeno.

O fato de o procedimento ser minimamente invasivo, sem cortes nem sangramentos, faz com que ele também tenha curto *downtime*, ou tempo de recuperação. Além disso, as recomendações para quem faz o tratamento são apenas alguns cuidados básicos com a região tratada, sem necessidade de o paciente interromper suas atividades corriqueiras.

Os materiais utilizados para o preenchimento são disponibilizados em dois formatos: os absorvíveis e os definitivos. A finalidade é praticamente a mesma. No entanto, sempre que um paciente tiver dúvidas quanto aos resultados do tratamento, é preferível utilizar os absorvíveis em um primeiro momento e, só depois da completa absorção, fazer uma aplicação com material definitivo.

## CONDIÇÕES IDEAIS PARA UM BOM PRODUTO DE PREENCHIMENTO

As primeiras substâncias efetivas e relativamente biocompatíveis foram sintetizadas no início do século XX. Segundo Lemperle (2003), a substância aloplástica ideal para implantação deveria ser biocompatível, segura e estável no local de implantação. Deveria manter seu volume quando implantada no hospedeiro, não causar protusão através da pele ou mucosa, induzir mínima reação de corpo estranho, não ser removida por fagocitose, não possuir potencial migratório para locais distantes e, principalmente, não causar granuloma por corpo estranho. Rubin (1997) complementou a descrição, afirmando que o material deveria ser inerte aos fluidos corporais, facilmente manipulável em mesa cirúrgica e, acima de tudo, permanentemente aceito.

Os compostos de colágeno, as melhores substâncias existentes até há pouco tempo atrás para o preenchimento de tecidos moles, não ofereciam resultados animadores, pois perdiam em pouco tempo seu efeito reparador, sendo reabsorvidos por fagocitose pelos macrófagos em cerca de quatro a seis semanas. Foi também tentado o uso de silicone (*bioplastique*), mas surgiram efeitos colaterais, como a formação de extensos granulomas (devido à superfície áspera das micropartículas), tornando inaceitável seu uso para preenchimento de tecidos moles.

## O QUE É O PREENCHIMENTO?

Há décadas vêm sendo desenvolvidos diversos estudos para aperfeiçoar técnicas capazes de garantir uma aparência jovial e harmônica. Hoje, sabe-se que a associação de procedimentos tem sido a melhor maneira de proporcionar o rejuvenescimento natural dos pacientes.

Os médicos vem usando o implante de substâncias biocompatíveis com o corpo humano para aumentar o volume de determinadas áreas do rosto e do corpo. Os preenchimentos são minimamente invasivos e essas substâncias não são tóxicas e não causam alergia nem rejeição. São implantadas profundamente através de um pequeno pertuito na pele, sem cortes nem pontos, graças à utilização de microcânulas – espécie de agulha com uma ponta romba que não provoca lesões vasculares nem nervosas.

Tudo é realizado sob anestesia local, no próprio ambiente do consultório médico, e o paciente tem a possibilidade de acompanhar o passo a passo através de um espelho. O resultado é visto imediatamente, sem a necessidade de inúmeras sessões.

A técnica é indicada para homens e mulheres. A escultura com preenchimentos pode criar linhas e ângulos de beleza, além de realçá-la, e recuperar o desenho do rosto envelhecido ou complementar o resultado de uma cirurgia plástica anterior.

Seu custo financeiro tende a ser menor quando comparado à cirurgia convencional, uma vez que esse procedimento não envolve gastos com hospital, anestesista e auxiliares. Não necessita de repouso, permitindo ao paciente retorno rápido às suas atividades habituais, até mesmo no próprio dia. Pode, também, ser realizada no verão.

## **LIFTING X RESSURFACING**

Historicamente, o tratamento para corrigir o envelhecimento da face baseava-se apenas na tração dos tecidos. Atualmente, a restauração do volume e dos contornos faciais se transformou na primeira linha de tratamento antes das correções cirúrgicas. Assim, os preenchimentos podem ser aplicados em distintas áreas castigadas pela ação do tempo – glúteos, nariz, linha da mandíbula, sulcos e rugas, região frontal, temporal, malar, lábios, glabella e queixo.

De modo geral, o processo de envelhecimento atinge todas elas, provocando perda da gordura subcutânea e do colágeno dérmico e, conseqüentemente, depressões e sulcos na face. Com a idade, qualquer linha de expressão se torna acentuada, em função da ação muscular e da perda volumétrica da face.

O conhecimento das causas do envelhecimento facial permitiu o surgimento de técnicas como o *ressurfacing*, para tratar o dano solar, e a restauração de volume com uma variedade de preenchimentos temporários, visando a tratar perdas de tecido subcutâneo e rugas de expressão. Preenchimentos mais novos, duradouros e permanentes, que não corrijam somente rugas finas, mas também restaurem o volume da face, representam avanços importantes no rejuvenescimento não invasivo da pele e do subcutâneo.

O preenchimento perfeito deve ser autólogo, duradouro ou permanente, sem efeitos imunológicos ou tóxicos, e funcionar para diminuir, reverter ou pre-

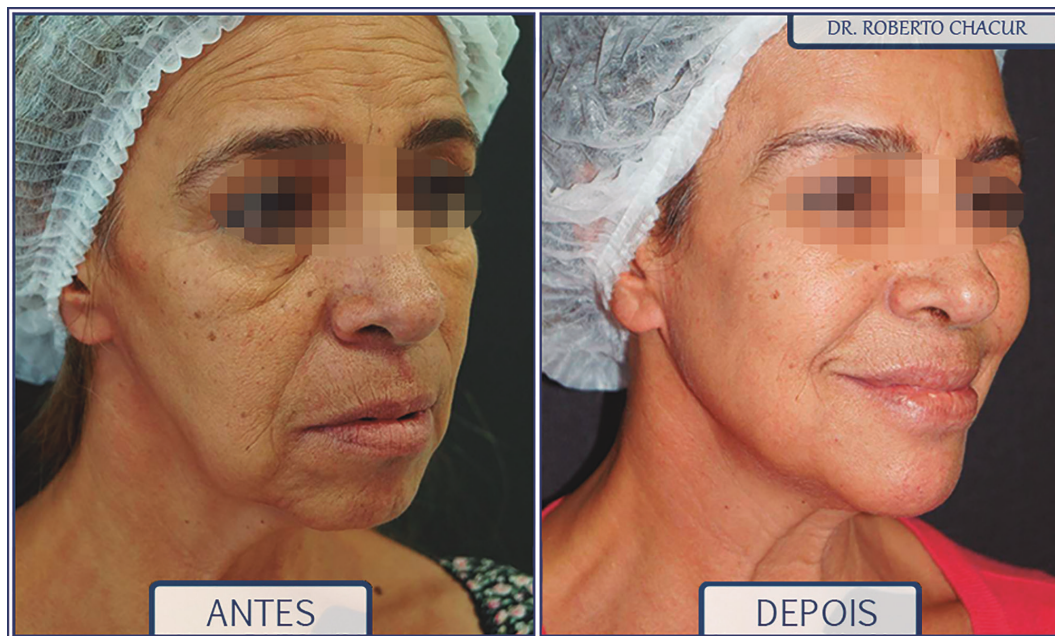venir o processo de envelhecimento. Preenchimentos não autólogos têm a vantagem de ser de fácil obtenção, não apresentar morbidade relacionada ao sítio doador e, com experiência, ter algum grau de previsibilidade quanto ao resultado e aos efeitos adversos ao longo do tempo.

A gordura autóloga é a substância de preenchimento ideal, uma vez que o envelhecimento da face é acompanhado de perda de volume da gordura subcutânea. As técnicas de lipoenxertia, entretanto, mostram resultados imprevisíveis quanto à integridade da gordura no local receptor ao longo do tempo.

## TÉCNICAS DE VOLUMETRIA

A melhor forma de rejuvenescer um rosto é promover exatamente o contrário do envelhecimento.

Antigamente, atribuía-se o aspecto de flacidez à perda de elastina e colágeno, ao passo que hoje sabemos que a perda de volume tecidual e ósseo pode ser responsável por mais de 50% da ptose facial e, ao repô-lo, se obtém uma melhora equivalente.



Preenchimento facial total (panfacial) associado a toxina botulínica. Foram aplicados 34 ml de PMMA facial, distribuídos em face total. Superficialmente, de modo bem distribuído, foi aplicado com microcânula, visando a neocolágeno e melhora na espessura da pele, PMMA 10%. Esse tipo de tratamento obedece à mesma indicação do ácido polilático, entretanto 1 ampola de ácido polilático equivale a 1,5 ml de PMMA, e para um resultado significativo precisamos repor todo o volume perdido pelo passar dos anos, e não vai ser 1 a 2 ml que irão resolver. Por essas e outras, o uso de preenchedores de mais longa duração se faz necessário. Quando o objetivo é projeção, o PMMA deve ser aplicado em planos profundos, submuscular, e com isso consigo não apenas melhorar a volumetria para reposição volumétrica e harmonia facial, mas também melhora a flacidez, não apenas cutânea, mas também muscular.

No *lifting* propriamente dito, recorta-se e retira-se o excesso de pele, sendo ainda necessário tratar a pele envelhecida, fina, sem brilho, sem colágeno e, ainda, repleta de manchas. Dessa forma, a arte de rejuvenescer um rosto na sua melhor expressão, garantindo-lhe um aspecto jovial e harmônico, é fazer uma reposição volumétrica associada a técnicas que estimulem o colágeno e tratem a coloração e o brilho da pele.

Para o tratamento de rejuvenescimento, existem hoje técnicas de aplicação que elevam a ponta do nariz, repõem o volume do malar (maçã do rosto), restabelecem o contorno facial (mandíbula), melhoram a definição labial e preenchem rugas e sulcos. Além disso, dependendo do produto escolhido, é possível estimular a produção de colágeno.

Técnicas como a utilização de células autólogas (do próprio paciente) são empregadas com esse propósito. Recentemente aplicado no Brasil, o processo se baseia na utilização de fibroblastos ou células-tronco do próprio paciente, obtidos a partir de um fragmento de pele ou um miniaspirado que é processado laboratorialmente, purificado e multiplicado, sendo, posteriormente, enviado em pequenas seringas para uso cutâneo.

Outra vertente muito estudada e desenvolvida, com resultados cada vez mais animadores e menos traumáticos, são os tratamentos a *laser*. Os *lasers* fracionados, em especial o *laser* de CO<sub>2</sub>, têm sido considerados o padrão ouro no rejuvenescimento cutâneo, com um *downtime* (recuperação da pele) de apenas cinco a sete dias, ao passo que o do *laser* de CO<sub>2</sub> tradicional é de 30 dias.

Associando tratamentos, o envelhecimento pode ser revertido na sua essência, de forma natural, gradual, minimamente invasiva, com anestesia local e participação ativa do paciente, evitando surpresas, resultados desagradáveis e riscos. Essa associação pode dar-se entre terapia autóloga e células-tronco e o uso de *lasers* para rejuvenescimento cutâneo, bem como estimuladores de colágeno e tratamento de manchas, associados aos preenchimentos faciais, para manutenção da volumetria facial, elevação da ponta nasal, e definição facial e labial. Dependendo do material de preenchimento, pode, ainda, estimular a neocolagênese, como no caso do PMMA.

## O QUE A CIÊNCIA PROMETE PARA O FUTURO?

Uma “poupança-beleza” baseada na reserva de células para uso estético é o que se pode prever para o futuro. O serviço de congelamento e armazenamento de

células jovens e saudáveis para emprego em tratamentos de beleza de longo prazo é uma das propostas da medicina já disponível em laboratório, muito embora a técnica ainda divida os especialistas.

Embora os resultados sejam promissores, boa parte das possíveis aplicações das células preservadas está longe de ser realidade. E as que já foram aprovadas e têm aplicações efetivas no exterior não foram validadas até o momento no Brasil.

Armazenar células-tronco do cordão umbilical – e fibroblastos, as células produtoras de colágeno, um dos principais componentes da firmeza da pele – é uma técnica de correção de rugas e depressões na pele que a FDA, a agência que regula remédios e alimentos nos EUA, já aprovou. A técnica consiste em retirar um pequeno pedaço de pele do paciente, preferencialmente de uma área pouco exposta ao sol, para minimizar as chances de mutações. Depois, essas células são cultivadas em laboratório e reinjetadas, corrigindo as imperfeições.

Ainda que as atuais aplicações de substância preenchidora, e mesmo de toxina botulínica, já garantam bons resultados, as empresas acreditam em maior vida útil do método e menor ocorrência de alergias se se usarem as próprias células do paciente.

Hoje, o armazenamento das próprias células em um banco privado é visto como um seguro-saúde e vai além das questões estéticas, embora os médicos e a própria Sociedade Brasileira de Dermatologia ainda não tenham uma definição clara quanto às suas aplicações práticas. A médio ou longo prazo, os resultados poderiam alcançar a excelência se se formalizar um estudo de validação dos fibroblastos no Brasil.

Durante certo tempo, um laboratório mais tarde adquirido pela empresa AMIL lançou no mercado nacional o RevitaCell, liberado pela Anvisa, que permitiu coletar e aplicar células-tronco mesenquimais (da própria gordura do paciente). O tratamento consistia em realizar um miniaspirado com mínimo de 70 gramas de gordura, que eram então enviadas por avião para o laboratório (tudo devidamente pré-agendado), onde as células-tronco eram isoladas e proliferadas em laboratório para posterior utilização, fosse para fins estéticos (derme) ou regenerativos (articulação e órgãos).

O processamento das células demorava 45 dias para que elas que pudessem então ser utilizadas, ou eram mantidas congeladas por tempo indeterminado, para uso futuro, seja para fins estéticos ou tratamento de doenças.

Em alguns pacientes, foi possível realizar três aplicações com intervalos mensais, sendo que em cada procedimento eram aplicadas, em média, dez seringas de 0,6 ml, com mais de um milhão de células-tronco viáveis por seringa. Essas células-tronco podiam ter como veículo o ácido hialurônico, o que promovia efeito imediato, já que a diferenciação dessas células em fibroblastos para posterior depósito de colágeno demora algum tempo.

Devido ao seu poder pluripotente, essas células-tronco poderiam também ser transformadas no órgão ou tecido danificado, visando a regenerá-lo. Uma das teorias cogitadas no meio científico seria a validade de aplicar milhões des-



sas células em um órgão-alvo – e por que não no sistema vascular de todo o organismo?

Enquanto a técnica não se aperfeiçoa, prevalece uma projeção: como será a cirurgia plástica estética e reconstrutiva daqui a três décadas?

Atualmente, o leque de opções é imenso e vai muito além do que se esperava em gerações anteriores. Avanços na engenharia de tecidos, transplantes de mãos e de face e uma grande variedade de produtos biológicos se tornaram comuns no campo da cirurgia plástica.

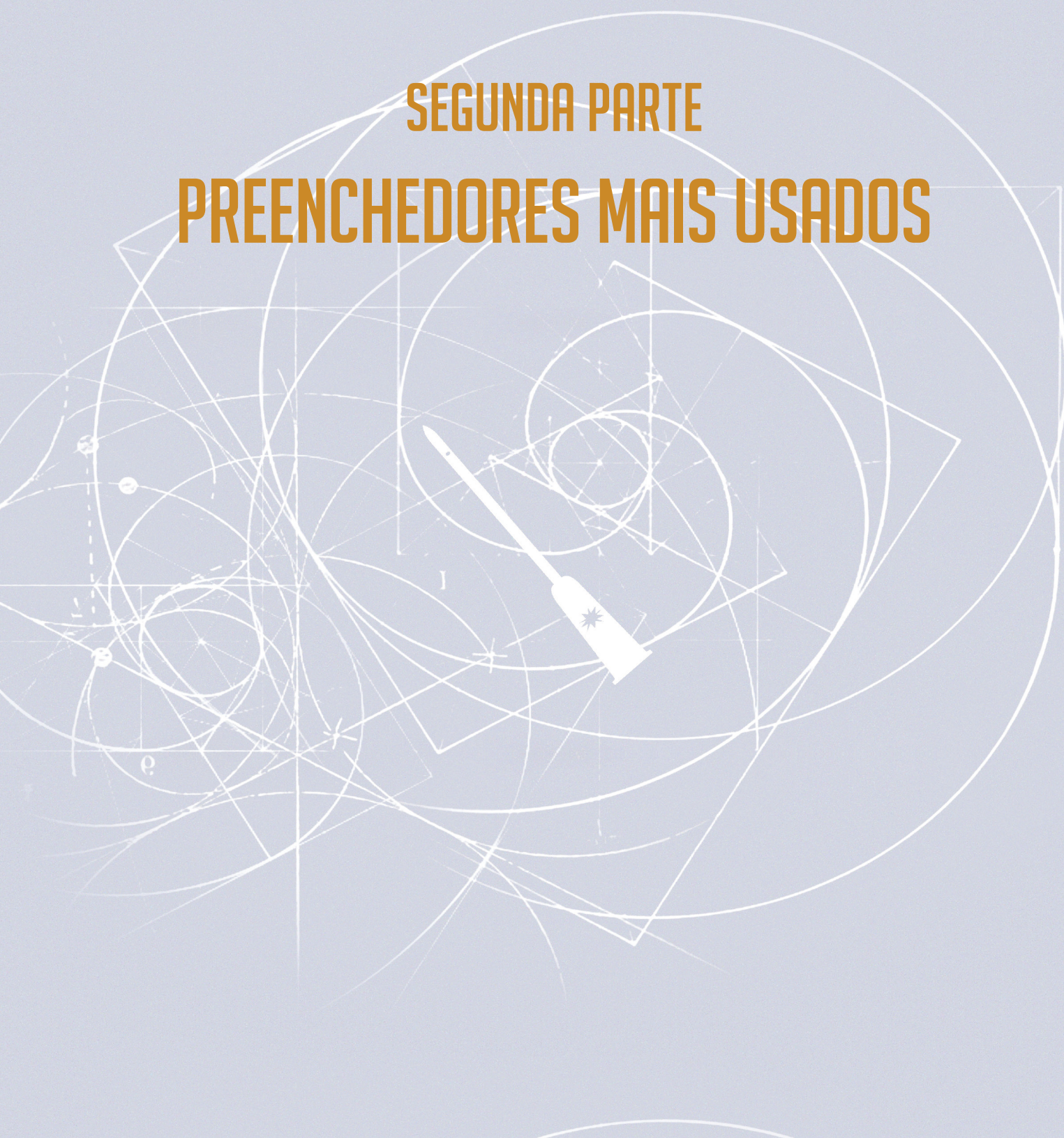Mas, em 30 anos, a engenharia de tecidos personalizada irá além, permitindo que estruturas físicas – orelha, traqueia e pele, por exemplo – possam ser criadas em laboratório e implantadas com sucesso para restaurar funcionalidades e formas. Também será possível controlar melhor o sistema imunológico, o que viabilizará o transplante de estruturas complexas.

Avanços médicos poderão desacelerar ou até mesmo reverter o processo de envelhecimento, incluindo os sinais externos da idade. Esses avanços renderão tratamentos farmacêuticos e dietéticos que modificarão a apoptose celular (morte programada das células), assim como a quebra do colágeno da pele e de outros tecidos moles que provocam aparência envelhecida.

Enfim, a demanda inicial de todo ser humano – parecer jovem e atraente a despeito da passagem do tempo – poderá ser atendida.



**SEGUNDA PARTE**  
**PREENCHEDORES MAIS USADOS**





O homem faz uso de substâncias para o tratamento cosmético há milhares de anos. Inicialmente, manipulava pigmentos de fonte animal e vegetal e os aplicava topicamente. Com o aperfeiçoamento da anestesia e dos procedimentos cirúrgicos, a partir da metade do século XIX, as intervenções estéticas se tornaram cada vez mais abrangentes e ousadas. Inicialmente, enxertou-se gordura para preencher volumes rarefeitos em decorrência de traumas. Mais tarde, a gordura autóloga foi amplamente utilizada como preenchedor.

Com a crescente popularização dos procedimentos estéticos, nos anos de 1970, a pesquisa médica concluiu a formulação do colágeno bovino, que pode ser injetado por meio de seringa em áreas que demandam tratamento de linhas, sulcos e rugas. Outros produtos, mais aperfeiçoados, se seguiram até os dias de hoje.

Atualmente, encontram-se no mercado diferentes tipos de substâncias utilizadas como preenchedores faciais. As mais utilizadas são:

- ✓ Preenchedores sintéticos com microesferas (ácido polilático, hidroxiapatita de cálcio e PMMA).
- ✓ Preenchedores de ácido hialurônico (e seus derivados, os hilanos).
- ✓ Preenchedores géis (poliamida, silicone líquido e polietilenoglicol).

Há várias formas de classificar os *fillers*; uma delas, e talvez a mais importante, é de acordo com a duração do seu efeito.

**Tabela 1**

Implantes cutâneos – classificação quanto à duração		
Não permanentes	Longa duração	Gordura Hidrogel – Aqualift (poliamida) Remake (polietilenoglicol)
	Temporários	Ácido hialurônico Colágeno Ácido L-polilático Hidroxiapatita de cálcio
Permanentes		Silicone líquido (dimetilsiloxane, polimetilsiloxane) Polimetilmetacrilato

## NÃO PERMANENTES

### 1. ABSORVÍVEIS

**A. De curta duração** – Em geral, têm vida útil de até dois anos. Seu efeito é temporário e eles provocam um pequeno processo inflamatório. Exemplo: colágeno, ácido hialurônico. Hidroxiapatita de cálcio promove um efeito semelhante ao do ácido polilático, produtos particulados com estímulo de neocolágeno autólogo.

**B. Semipermanentes ou de longa duração** – geralmente, duram entre 2 e 5 anos. Apresentam igualmente efeitos temporários, mas sua duração é maior. Exemplo:

os preenchedores chamados de hidrogéis, como Aqualift, Remake,... Seu uso tem sido evitado; aqualift foi proibido no Brasil em 2016 devido a casos de infecção tardia (produtos à base de SF – 96-98% água). A gordura, embora possa permanecer de forma permanente, na prática o observado é um resultado significativo e satisfatório, com absorção total ou parcial em alguns meses, entretanto algum resultado permanente residual pode ser observado, principalmente quando é correto o manuseio, com técnicas adequadas de preparo do enxerto de gordura.

## 2. PERMANENTES OU NÃO ABSORVÍVEIS

Têm efeito permanente. Nessa categoria também se incluem os *fillers* com microesferas não absorvíveis.

O polimetilmetacrilato é o único implante permanente reconhecido pelo FDA (primeiro e único implante líquido permanente liberado nos EUA em outubro de 2006), com o nome de ArteFill (hoje chamado de BellaFill, após anos de utilização do composto de polimetilmetacrilato chamado artecol, sendo realizada a purificação do produto e regularização das partículas de polimetilmetacrilato.

Outro produto muito utilizado de forma clandestina é o silicone líquido, podendo ter diversas formas de apresentações e diferentes texturas (*centistokes*). Diferentemente do PMMA, que estimula neoformação de colágeno onde o resultado final será sólido, predominantemente pela formação de tecido conjuntivo do próprio paciente (80%).

O silicone líquido, muito utilizado pelos transexuais, aplicado geralmente por profissionais não médicos e sem técnicas e cuidados adequados, como local e esterilização de materiais, é outro produto muito utilizado no mundo todo; no Brasil muitos profissionais não médicos atuam e aplicam esse produto, que é um gel, e gel fica por toda a vida, com diferentes apresentações quanto à textura desse “óleo”, que pode variar para mais fino ou mais grosso. Esse produto oferece o risco de “escorrer” muito relacionado ao volume aplicado, além de nem sempre ser bem aceito pelo organismo, sob risco de rejeição e processo inflamatório crônico.

Tabela 2

Características importantes para um produto preenchedor
Biocompatível
Não alérgico
Inerte
Moldável no momento da aplicação
Estéril
Não tóxico
Não carcinogênico
Não ser modificado por líquidos ou tecidos orgânicos
Na armazenagem e no transporte ser um produto estável à variação de temperatura
Maior tempo de validade
Durável – hoje, a cada ano, notamos a importância e a necessidade de maiores volumes para resultados satisfatórios, e produtos com duração curta (1 ano ou menos) não atendem às necessidades, salvo pequenas regiões, como rugas finas nos lábios
Sem risco de migração
Reversível

## CARACTERÍSTICAS GERAIS

Cada preenchedor tem suas propriedades e especificidade para determinado tipo de procedimento. Entre elas, citam-se: reter líquidos, ser duro, elástico, hidratante e estimulador de colágeno.

O Sculptra (nome comercial do ácido polilático), por exemplo, e o Radiesse (hidroxiapatita de cálcio), bem como PMMA têm na sua formulação uma parte líquida, em forma de gel, que é reabsorvível. Esses *fillers* dão um resultado final sólido e precisam ser injetados em planos mais profundos, para não haver alteração de relevo e percepção de nódulo, ou, quando superficial, diluído e muito bem distribuído, realizando massagens no local. Eles também não devem ser usados nos lábios, sob risco de deformar o sorriso. Quando aplicado superficialmente (mas sempre subdérmico), esses produtos precisam estar mais diluídos ou bem distribuídos para prevenir a formação de nódulos ou irregularidades. Quando esses produtos são injetados, o veículo é degradado lentamente e substituído por novo colágeno produzido a partir do processo inflamatório; cerca de 20% de qualquer um desses produtos com partículas de 40 micrômetros de diâmetros é responsável pelo estímulo e formação de 80% de tecido conjuntivo, que permanecerá no local enquanto houver a presença das partículas.

**Tabela 3** – Alguns nomes comerciais

Nomes comerciais dos principais preenchedores liberados no Brasil	
Tipo de produto	Nomes comerciais – informações importantes
Polimetilmetacrilato	Linnea Safe 2-10 e 30% – antigo Newplastic – fabricado pelo laboratório LEBON – RS Biossimetric 5-10-20-30% – Fabricado em GO. MetaDerm 2-10-30% – novo laboratório em RJ aberto após encerramento das atividades do MetaCrill (2017).
Hidrogéis	Aqualift – proibido em 2016 após casos de infecções com difícil resolução. Remake – polietilenoglicol da Innovapharma.
Ácidos hialurônicos	Dezenas de fabricantes e cada um com uma vasta linha; laboratórios mais conhecidos, como Allergan, com a linha Juvederm (MD Codes) e a linha Galderma, com o consagrado Restylane.
Ácido Poli-L-lático	Sculptra – comercializado hoje pela Galderma.
Hidroxiapatita de cálcio	Radiesse – MERZ – laboratório que comprou Ulthera (reconhecido como primeiro e único aparelho efetivo para efeito <i>lifting</i> pelo FDA e oferece também o Xeomim (toxina alemã que não possui complexo proteico (responsável pela formação de anticorpos), sendo uma tecnologia inovadora, sem necessidade de armazenamento refrigerado.

## POLIMETILMETACRILATO

O uso de substâncias preenchedoras permanentes vem se popularizando na estética médica, seja para fins de embelezamento de um rosto, conferindo-lhe contornos definidos, seja para a harmonia e atratividade corporal, por meio de uma reposição volumétrica sacrificada pela ação do tempo.

PMMA é a sigla usada para o polimetilmetacrilato, produto resultante da polimerização do monômero metacrilato de metila. O implante com PMMA (polimetilmetacrilato) surgiu nos Estados Unidos pelas mãos do cirurgião Robert Ersek, que descreveu o uso do *bioplastique* e também a utilização de microcânulas atraumáticas.

No Brasil, o cirurgião plástico Almir Nacul imprimiu pioneirismo e desenvolvimento técnico ao adaptar o PMMA, já que ele tinha praticamente todas as características de um produto considerado ideal para fins de implante líquido, como descrito pelo médico alemão Gottfried Lemperle. Nacul também desenvolveu microcânulas especiais, assim como cânulas para anestesia, denominadas microcânula de Nacul, e criou a técnica de preenchimento utilizando PMMA e microcânulas.

O polimetilmetacrilato foi sintetizado pela primeira vez em 1902 pelo químico alemão Otto Röhm e patenteado como Plexiglas em 1928. Sua primeira utilização médica foi na área de Odontologia, como prótese dentária, em 1936, com a denominação de Paladon. Outros nomes se seguiram: Perspex, Lucite, DiaKon e Acrilite.

Em 1940, foi usada a primeira placa de Plexiglas para cobrir um defeito na calota craniana. No ano de 1947, a substância foi empregada para fins médicos pela primeira vez como prótese de costela por Jean e Robert Judet, e em 1960 como cimento ósseo por John Charnley, para fixar uma prótese de Moore. Foi ainda utilizado por Bucholz como carreador de antibióticos, como a gentamicina em 1971, e em 1974 Klemm introduziu o uso de cadeias de gentamicina e PMMA para o tratamento da osteomielite.

As primeiras experiências com o uso do PMMA para implantação em tecidos moles foram realizadas na Alemanha. Ott (1988) e Lemperle (1991) fizeram os primeiros testes com a implantação de partículas não reabsorvíveis na pele de ratos, seguindo-se, então, uma análise histológica. Nesses estudos, o menor número de reações celulares era obtido com as microesferas de polimetilmetacrilato, até então usado principalmente como cimento ortopédico.

Foi somente em 1994 que surgiu a ideia de misturar as microesferas de polimetilmetacrilato ao colágeno bovino, gerando, assim, um veículo pastoso e facilmente implantável na subderme por meio de agulhas finas. Em 2003, Gottfried Lemperle lançou as primeiras publicações a respeito. Hoje existem dezenas de estudos científicos demonstrando a estabilidade, inércia e não carcinogenicidade do PMMA.

A partir de então se constatou maior permanência do implante no local, tendo, nesse contexto, os compostos de microesferas de PMMA gerado grandes expectativas nos pesquisadores e na comunidade médica.

### **ESPECIFICIDADES E INDICAÇÕES**

Diversas empresas comercializam compostos de PMMA com diferentes nomes-fantasia no mercado. Os produtos variam principalmente em relação à subs-



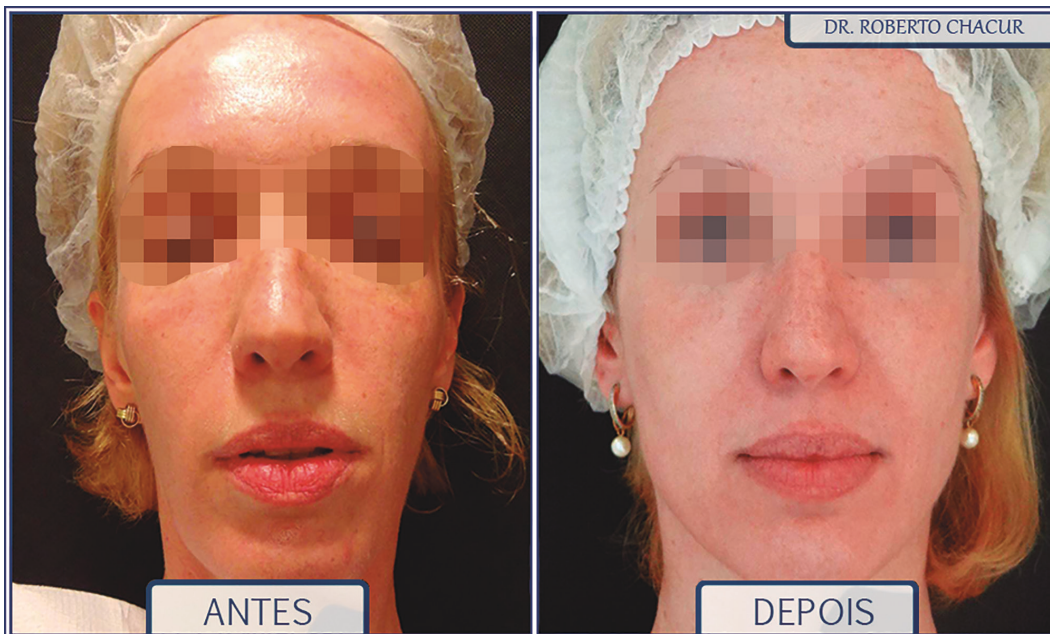tância carreadora e ao tamanho das microesferas. Podem ser encontrados já preparados em seringas ou em frascos de vidro. Os principais nomes-fantasia são: MetaDerm, Linnea Safe e Biossimetric.

O MetaDerm (antigo Metacrill), o Linnea Safe (antigo New Plastic) e o Biossimetric são os compostos de microesferas de PMMA com diâmetros de cerca de 40 micras, em suspensão em meio coloide de carboxi-metilcelulose, e são aprovados pela Anvisa.

Trata-se de um produto cujas aplicações são diversas e que encontra utilidade na área estética médica. Tem excelente biocompatibilidade com o organismo humano, pois não provoca reação alérgica nem rejeição. Diferentemente dos produtos com resultado final “gel”, ele também não infecciona tardiamente, pois o resultado tecidual não serve como meio de cultura bacteriana.

Hoje, o PMMA tem sido opção sempre que um volume considerável de preenchimento se faz necessário, por exemplo em casos de lipodistrofia – observada em pacientes HIV-positivos –, no preenchimento facial e de mento, maçã do rosto, contorno mandibular, labial (embora eu contraindique), de rugas frontais e periorbitárias e para correção de cicatrizes.

Além disso, pode ser utilizado em preenchimentos corporais, tanto para fins estéticos como reconstrutivos, em pacientes traumatizados, com sequelas de poliomielite (paralisia infantil), agenesia total ou parcial do peitoral (síndrome de Poland), correção de irregularidades e depressões da pele e para aumento dos glúteos. Os resultados incluem contornos mais atraentes e a reposição volumétrica comprometida pela ação do tempo.

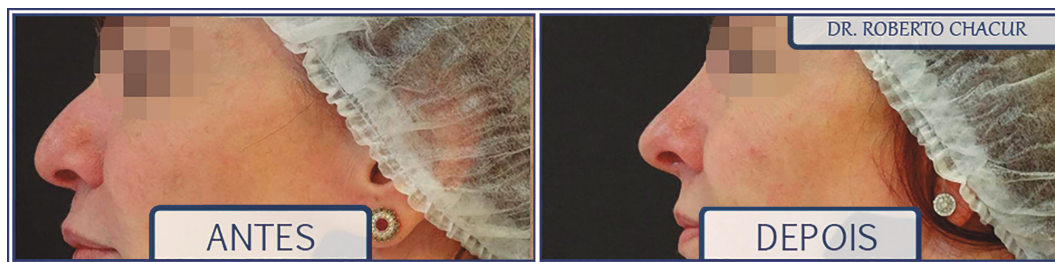


Harmonização facial, 30 ml de polimetilmetacrilato temporal, malar, sulcos, mandibular. Bom-senso estético e capacidade técnica, além do conhecimento teórico, são fundamentais.

Em casos onde houve considerável perda volumétrica, como na síndrome de Poland, no pé torto congênito ou na síndrome de Parry Romberg (hemiatrofia parcial progressiva), o volume necessário de implante líquido para desenhar um bom contorno facial ou corporal é considerável. Resultados expressivos com produtos de vida útil limitada a um ou dois anos são praticamente impossíveis de alcançar, sendo necessária a utilização de um preenchedor de efeito mais duradouro ou permanente, como o PMMA.

O tratamento na área peribucal é especialmente promissor, tanto para aumentar o volume dos lábios como para melhorar microrrugos perilabiais e reconstruir cristas filtrais. Fendas labiais, traumas no vermelhão e aspectos do lábio senil também são facilmente corrigidas com o implante de PMMA. Áreas de depressão no lábio inferior, próximas aos cantos, tão acentuadas pela ação do tempo, podem igualmente ser removidas com o produto.

No tratamento de deformidades nasais, sequelas de rinoplastias, definição da ponta nasal, hipotrofia da espinha nasal anterior e desvios laterais, o uso de PMMA é especialmente recomendado. O mesmo se dá em casos de sequelas de acne ou celulite dos membros inferiores, para maior volume dos glúteos e sempre que houver indicação de nivelamento de cicatriz.

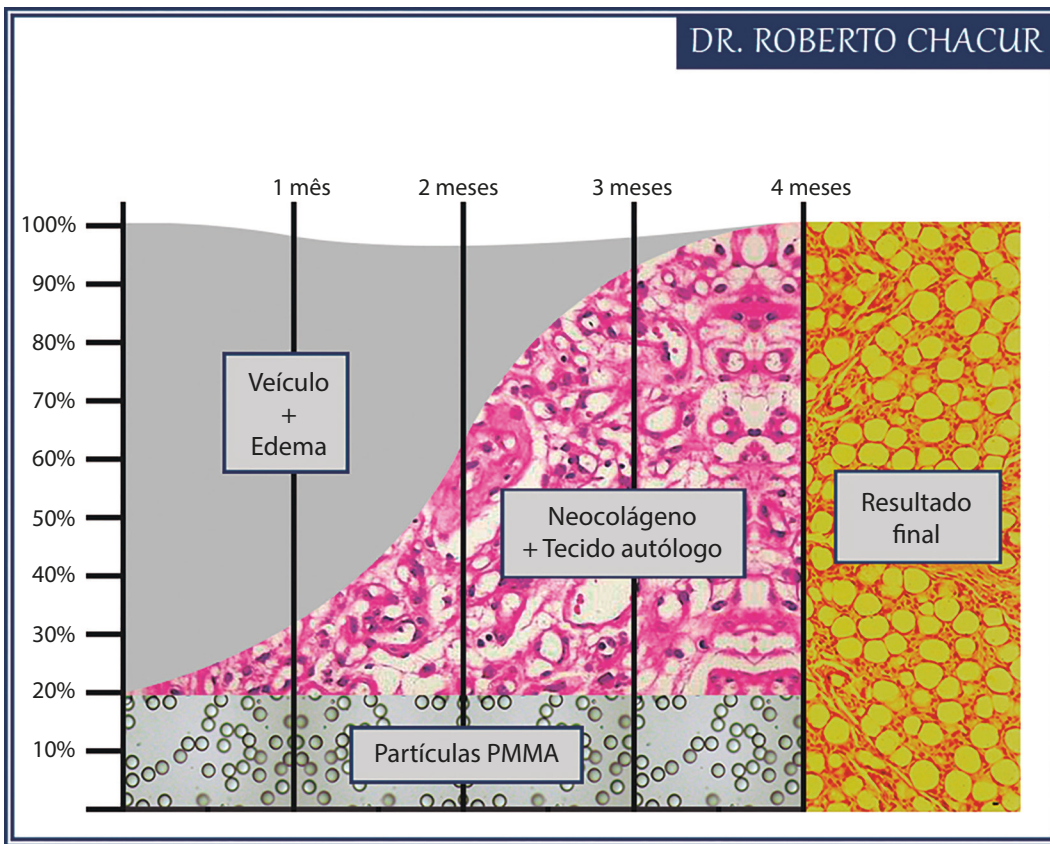


Resultado final de bioplastia nasal, um procedimento realizado rapidamente, em consultório. Resultado final tardio, após implantação de PMMA 30% (nariz sempre 30%) em columela, visando à projeção e sustentação da ponta do nariz mais elevada, formando um "sustentáculo". Também apliquei um detalhe no ângulo nasofrontal, minimizando a aparência da giba nasal.

### REAÇÃO TECIDUAL

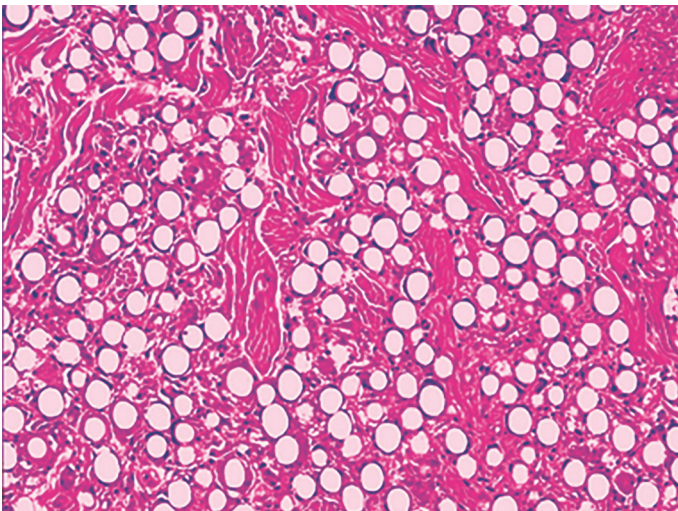
Comercializado em diversas concentrações, o PMMA foi liberado pela FDA norte-americana na concentração de 20% a partir de 2006. O veículo usado é o carboximetilcelulose ou o hidroximetilcelulose, absorvido gradativamente pelo organismo em sete a 21 dias. Paralelamente a esse processo, verifica-se uma reação tecidual em torno de cada uma das partículas existentes no produto, resultando, assim, em tecido conjuntivo, sólido e rico em colágeno.

Essa reação depende muito da qualidade das micropartículas existentes no produto, sendo considerado um padrão ideal de 20% de partículas com 40 micras de diâmetro, gerando cinco milhões de micropróteses por milímetro de produto injetado. Esses cinco milhões de partículas respondem pela estimulação de 80% de seu volume em tecido do próprio paciente, ou seja, o implante de



PMMA funciona mais como estimulador tecidual do que propriamente como preenchedor.

Esse estímulo pode variar um pouco entre os pacientes clinicamente tratados. Assim como a cicatrização, acredita-se que pacientes negros podem ter um ganho maior em volume. Em regiões mais profundas, utiliza-se produto em maior concentração, visto que o processo inflamatório é menor, havendo em consequência menor estímulo de formação tecidual.



Partículas de PMMA envoltas por tecido conjuntivo, 10 anos de evolução, publicado por Gottfried Lempere. ArteFill® Permanent Injectable for Soft Tissue Augmentation: II. Indications and Applications.

Na análise microscópica, o PMMA com concentrações entre 2 e 10%, 20 e 30%, a hidroxiapatita de cálcio com 30% e o ácido polilático com diluição variável apresentam partículas circulares, sólidas, com superfície lisa e controle no diâmetro, sendo que este precisa necessariamente ter padrão de aproximadamente 40 micras de diâmetro. Partículas menores que 30 podem ser fagocitadas e suscitam complicações clínicas, assim como partículas maiores que 50 micras não induzem a mesma reação tecidual e estimulação de colágeno. Além de não permitirem o uso de microcânulas de pequeno calibre, favorecem o aparecimento de granuloma, a principal complicação no uso de PMMA de má qualidade, juntamente com a irregularidade no tamanho e padrão das partículas.

Em função disso, três indústrias existentes no Brasil correram para produzir o produto com os pré-requisitos de partículas homogêneas e tamanho controlado, conforme microscopia que realizei e apresentei em Congresso Europeu de Dermatologia. De acordo com estudo elaborado em relação ao determinado produto (A), o diâmetro das microesferas do PMMA variou de 6,111  $\mu\text{m}$  a 110,518  $\mu\text{m}$ , com média de 41,262  $\mu\text{m}$  e desvio padrão de 23,568  $\mu\text{m}$ . No produto B, o diâmetro das microesferas do PMMA variou de 35,169  $\mu\text{m}$  a 42,252  $\mu\text{m}$ , com média de 38,979  $\mu\text{m}$  e desvio padrão de 1,271  $\mu\text{m}$ . No produto C, o diâmetro das microesferas do PMMA variou de 10,693  $\mu\text{m}$  a 42,801  $\mu\text{m}$ , com média de 38,396  $\mu\text{m}$  e desvio padrão de 4,278  $\mu\text{m}$ . Tal estudo demonstrou significativa diferença entre os produtos disponíveis no mercado nacional.

### **RESPOSTA DO HOSPEDEIRO À IMPLANTAÇÃO**

Foi por meio de estudos histológicos que se pôde chegar a um tipo de implante que se mantivesse estável por um longo período de tempo no local da implantação e que induzisse mínima resposta como corpo estranho.

Em um estudo longitudinal, Allen (1992) estudou as reações celulares após a injeção de implantes inertes. Tais reações eram seguidas por uma série de eventos de magnitude variável. Nas primeiras 24 horas, neutrófilos e pequenas células redondas predominavam. Em 48 horas, houve predomínio de monócitos, e em sete dias ocorreu formação de células gigantes contra corpos estranhos. Em duas semanas, a resposta celular já era moderada; em quatro semanas, os monócitos se diferenciaram em células epitelioides e os fibroblastos apareceram; em seis semanas, células gigantes de corpo estranho foram notadas e a deposição de colágeno se intensificou; e em oito semanas, as células inflamatórias crônicas foram dispersas ao longo de uma maciça deposição de colágeno. A partir daí, a reação celular ao corpo estranho se estabilizou, e em seis meses células gigantes e um pequeno grau de resposta celular estavam presentes com uma reduzida quantidade de colágeno denso, enquanto se operava a conversão dos fibroblastos em fibrócitos.

Reisberger (2003) complementou o estudo afirmando que, apesar de um estudo histológico apropriado a longo termo não ter sido realizado, não havia mudança no padrão histológico após aproximadamente seis meses.

O grande avanço que se obteve com o uso de microesferas de PMMA está no fato de o implante permanecer definitivamente no local de aplicação, sem potencial migratório, induzindo, ainda, mínima reação de corpo estranho. Tal fenômeno ocorreu porque as esferas tinham superfície extremamente lisa, livre de impurezas e sem cargas elétricas. Uma vez implantadas, elas foram encapsuladas pelas fibras colágenas do hospedeiro, impedindo que fossem fagocitadas e prevenindo o seu deslocamento. O tamanho das microesferas também era suficientemente grande para que elas não fossem fagocitadas.

### **CARACTERÍSTICAS DO PROCEDIMENTO**

A literatura especializada mostra resultados de estudos histológicos após implante de várias substâncias que privilegiam a de microesferas de PMMA, por ocasionarem menor reação tissular. Entre os diâmetros experimentados, as esferas com 40 micra mostram ter um tamanho ideal: não podem ser fagocitadas e permanecem no lugar onde foram implantadas.

Em linhas gerais, o procedimento resulta em introduzir no organismo determinada quantidade da substância, compatível com a depressão a corrigir, de modo a aumentar um volume ou reposicionar uma estrutura que se perdeu. Ele é feito com a ajuda de agulhas ou cânulas, sendo as primeiras menos indicadas, pois podem causar lesão vascular maior, além de possibilitar a injeção intravascular ou intramural em um vaso – o que gera síndrome isquêmica a montante e resultados deploráveis. Com a cânula, esse risco praticamente desaparece.

O implante é feito na forma de cilindros, em linhas paralelas, cruzadas ou em leque. O volume de PMMA injetado pela cânula depende de duas variáveis que o médico deve observar: a pressão aplicada sobre o êmbolo da cânula e o tempo de permanência da agulha sob a pele em um mesmo ponto.

A aplicação de compressas geladas durante cerca de cinco dias pode trazer bem-estar ao paciente, atenuando a vasodilatação e evitando a formação de edema. Recomenda-se fazê-lo a cada três ou quatro horas, durante 15 minutos.

### **O POLIMETILMETACRILATO COMO FILLER**

O grande trunfo médico que se obteve com o uso de microesferas de PMMA está no fato de o implante permanecer definitivamente no local de aplicação. Isto é, ele não tem potencial migratório e ainda induz uma reação desprezível como corpo estranho. Isso se deve à característica das esferas, que possuem superfície extremamente lisa e estão livres de impurezas e de carga elétrica.

Uma vez implantadas, elas são enredadas pelas fibras de colágeno do hospedeiro, o que evita seu deslocamento. O tamanho das microesferas também é suficientemente grande para que elas não sejam fagocitadas.

Os compostos de microesferas de PMMA têm sido amplamente utilizados na estética médica para reconstrução e preenchimento de tecidos moles; no Brasil eles são utilizados em planos profundos, com resultados satisfatórios.

No que diz respeito às rugas, diferentemente da toxina botulínica – que atua no músculo paralisando-o, de tal modo que algumas informações associadas a expressões faciais não conseguem chegar do cérebro ao músculo –, o implante não causa bloqueio das mensagens nervosas, mas promove uma reposição efetiva das perdas de volume que formam esses sulcos.

### O PMMA COMO ESTIMULADOR TECIDUAL

A ação do implante de *fillers* em toda a superfície do rosto é inversa ao processo de envelhecimento natural da pele. Além de repor volumes, o uso de PMMA tonifica a derme, estimulando o organismo a produzir naturalmente colágeno, que, na primeira etapa da vida, representa até 30% de toda a proteína existente no corpo humano. O colágeno fortalece os tecidos, aproximando as camadas cutâneas e conferindo maior elasticidade à pele.

Existem três concentrações (2%, 10% e 30%) da substância a ser implantada na forma de esferas sólidas e lisas, com tamanho variável entre 40 e 50 micras de diâmetro (1 mm = 1.000 micras). Essas características são muito importantes na medida em que, sendo maior que um macrófago, não haverá absorção do produto pelo organismo.

A microscopia das esferas de PMMA em 1ml de biomaterial a 30% e 40 micras de diâmetro revela a existência de 7 milhões de microesferas sólidas aproximadamente, regulares e com superfície lisa. O restante (70%) é constituído de um gel líquido que será completamente absorvido pelo organismo, servindo apenas como veículo do PMMA, para que ele possa ser implantado com microcâmulas. A função da parte líquida do implante é não permitir a aglomeração das esferas e uma substituição do veículo pelo tecido do próprio paciente, de forma gradual e na mesma proporção.

Assim, cada esfera de PMMA promoverá uma reação individual: vai formar em torno de si uma cápsula rica em colágeno e tecido conjuntivo que, gradativamente, substituirá por completo o gel existente no produto. Obtém-se, então, como resultado final, um preenchedor formado por 10 a 30% de microesferas de PMMA, sendo que o restante será preenchido com tecido conjuntivo, permanente e rico em colágeno, produzido pelo próprio paciente.

Do ponto de vista estético, além da indicação para o tratamento, essa evolução histológica, de resposta do organismo ao implante, é muito importante para que se possa tratar o paciente com segurança. Depois de estabelecida a reação te-

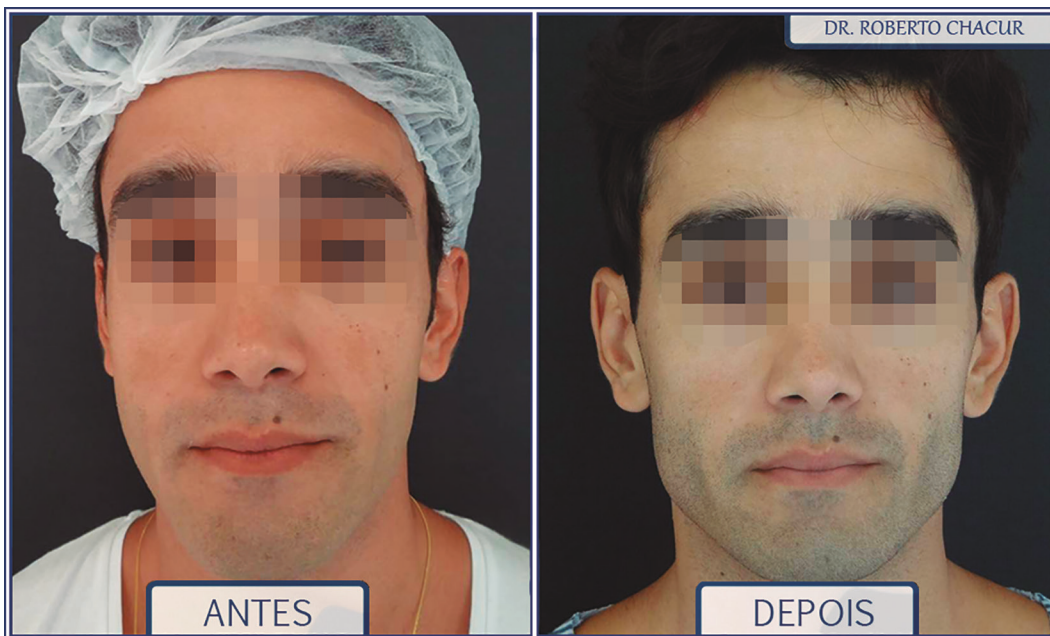cidual, com absorção do veículo líquido e formação de tecido conjuntivo, é possível proceder a outras intervenções estéticas, tais como massagens modeladoras, aplicação de *laser*, injeções e outras.

O cuidado maior reside nos primeiros sete a dez dias pós-procedimento, quando a parte líquida do implante ainda não foi totalmente absorvida. A reação tecidual está apenas começando nessa primeira fase, sendo aconselhável evitar exercícios físicos com o grupo muscular tratado bem como qualquer tipo de pressão sobre a área por 7 dias. A exposição ao sol é autorizada desde que não haja equimose aparente nem edema significativo. O uso de maquiagem está liberado.

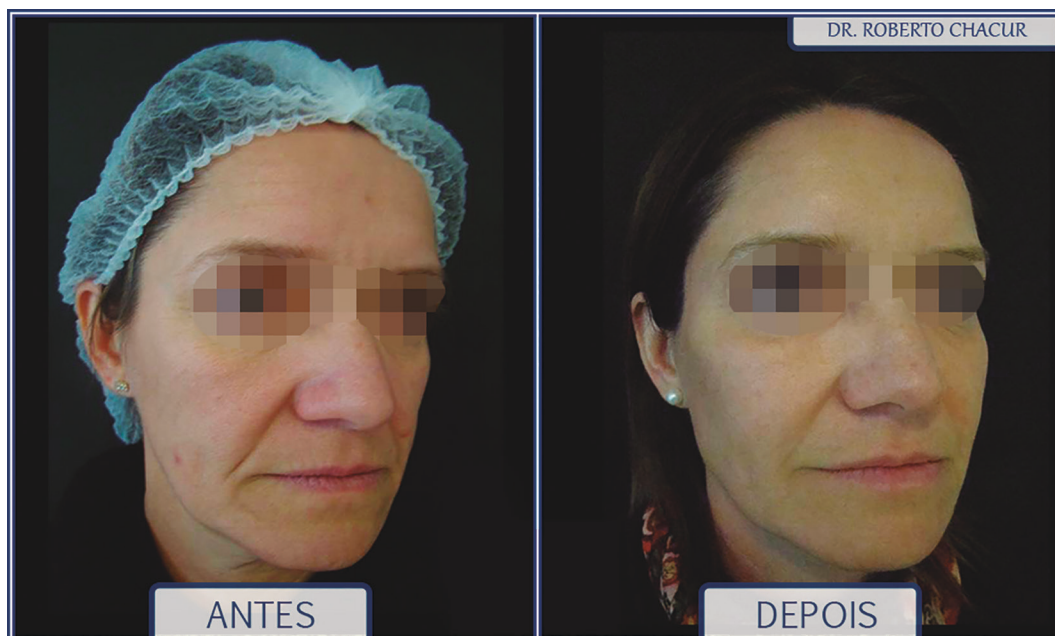### RESULTADOS DE TRATAMENTOS COM PMMA

A seguir, os resultados de técnicas de associação de preenchimento panfacial com 30 ml de PMMA em diversos planos e concentrações, sendo predominantemente justa periósteo, para revolumerizar a perda volumétrica causada pela idade e melhorar também a neocolagênese e a frouxidão muscular por meio de preenchimento submuscular. Também foi associado de forma complementar, neste caso, o uso de laser de CO<sub>2</sub> fracionado e toxina botulínica.

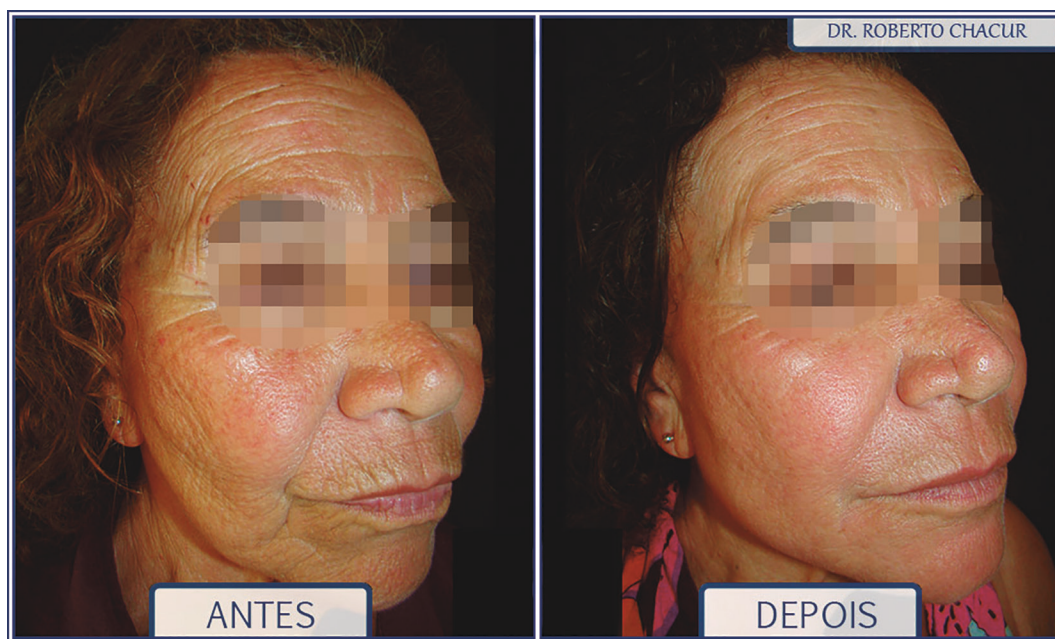Os resultados obtidos só foram possíveis com o emprego de preenchedor permanente, sendo que a volumetria utilizada não ficou restrita a poucos milímetros de produto. As modificações são muito visíveis e apresentam não só ganho em volume mas também na qualidade da pele.



Uma melhor harmonia facial e mais atratividade com preenchimento do ângulo mandibular, arco malar e detalhe em mento.

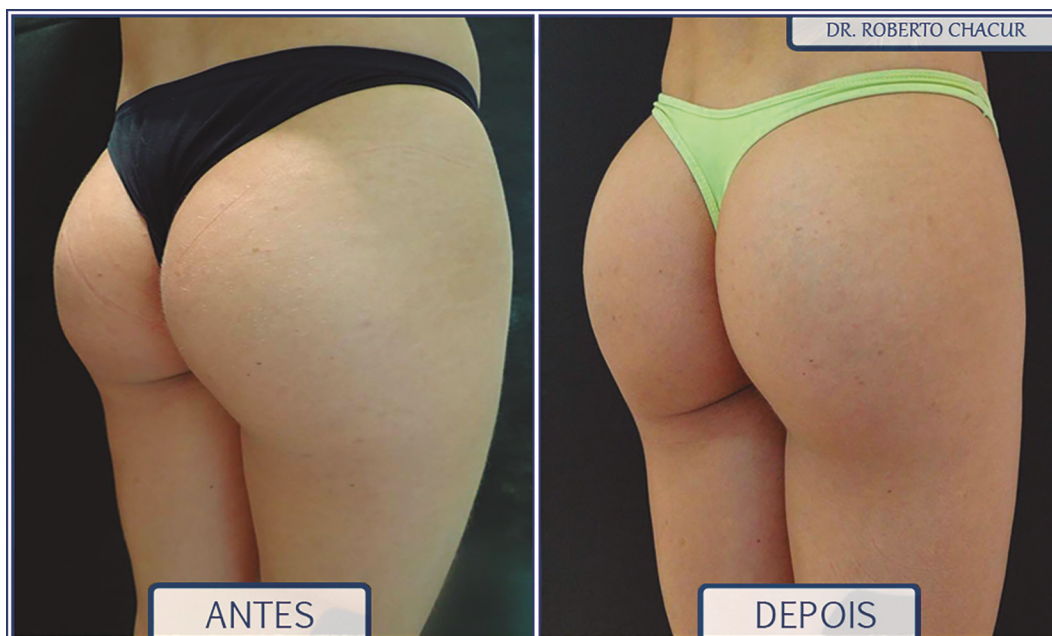

Antes e depois de 14 dias de evolução. Apenas um dia com tratamento combinado entre preenchimento panfacial com PMMA aproximadamente 20 ml de produto entre malar, sulco nasojugal, sulcos nasogeniano e labiogeniano, contorno mandibular, contorno labial, temporal, além de *laser* CO<sub>2</sub> fracionado e toxina botulínica ao mesmo tempo. Apresentado pelo autor no congresso americano de *laser*.

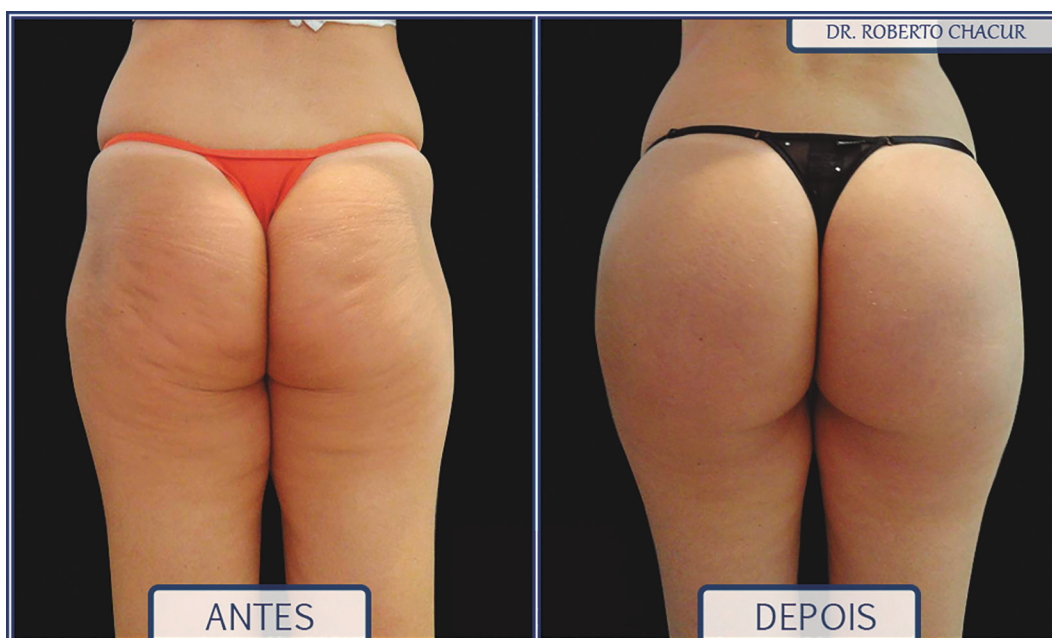

Assim com outros produtos particulados, o resultado do PMMA não se limita ao ganho de volume. Mais do que isso, ele é permanente (assim como a perda de volume do envelhecimento) e promove importante ganho na qualidade da pele graças ao estímulo da neocolagênese.

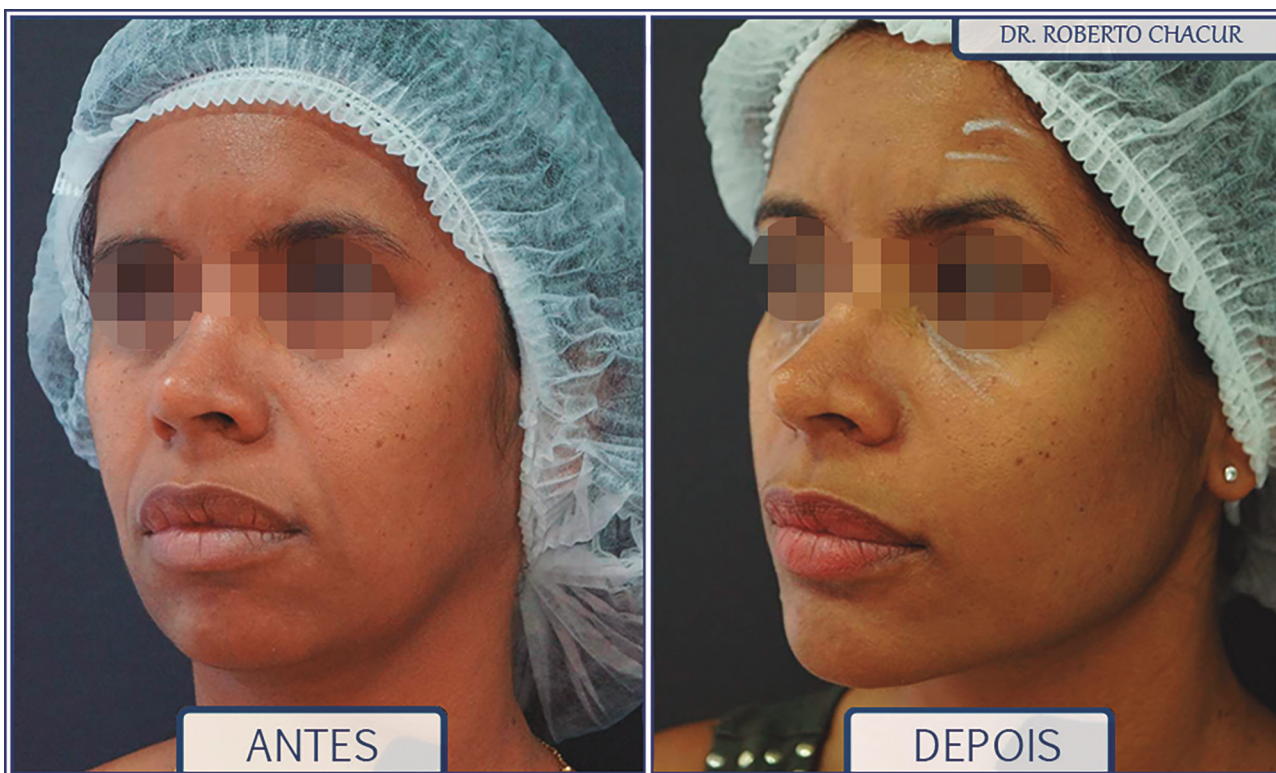



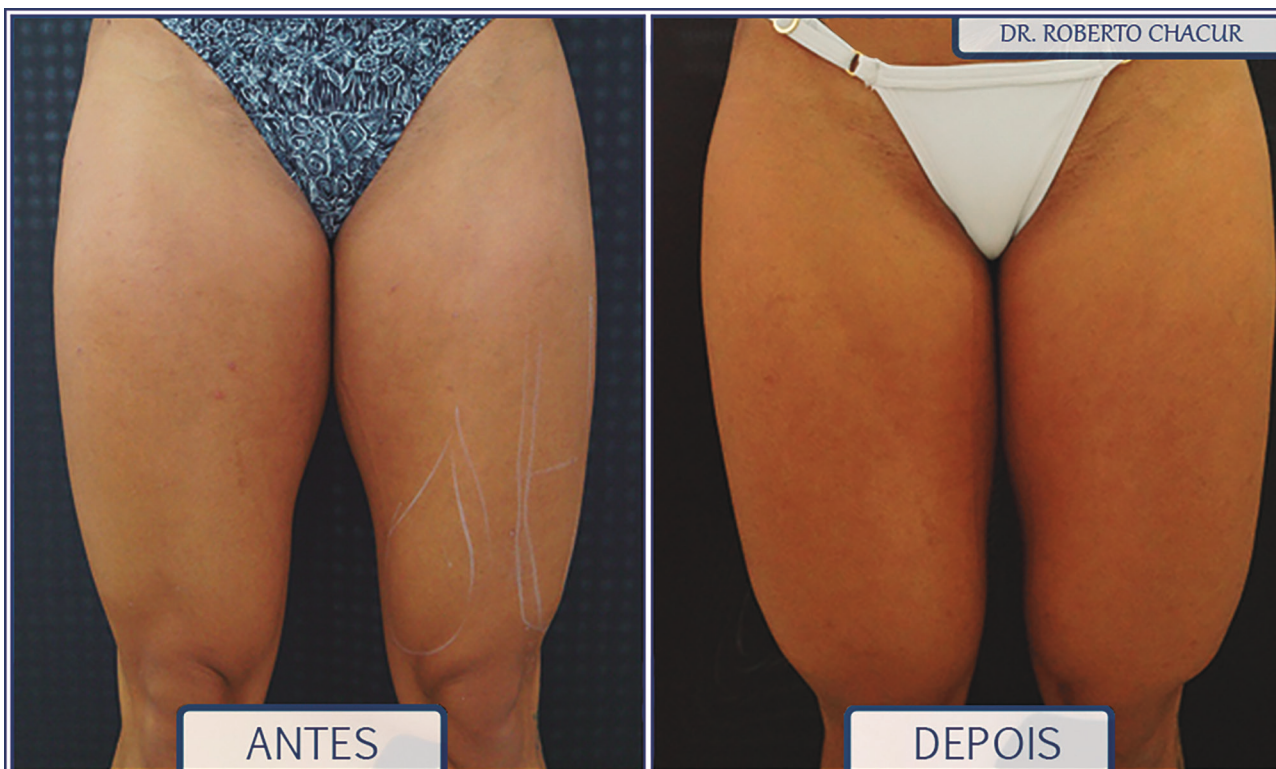
Aumento de glúteos com PMMA realizado em consultório com anestesia local e pós-procedimento que exige afastamento da atividade física de sete dias. Uma solução muito satisfatória e natural (uma das principais queixas dos pacientes que implantam prótese de silicone).



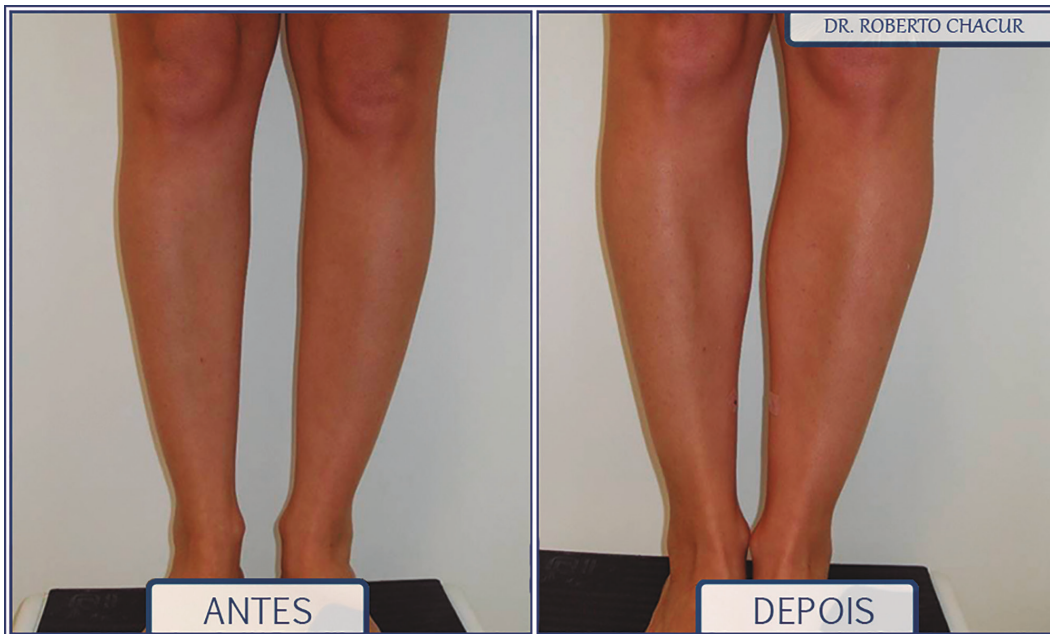Mais um resultado de volumetria em glúteos, demonstrando não apenas ganho em formato, mas também na qualidade da pele, associada à Goldincision.



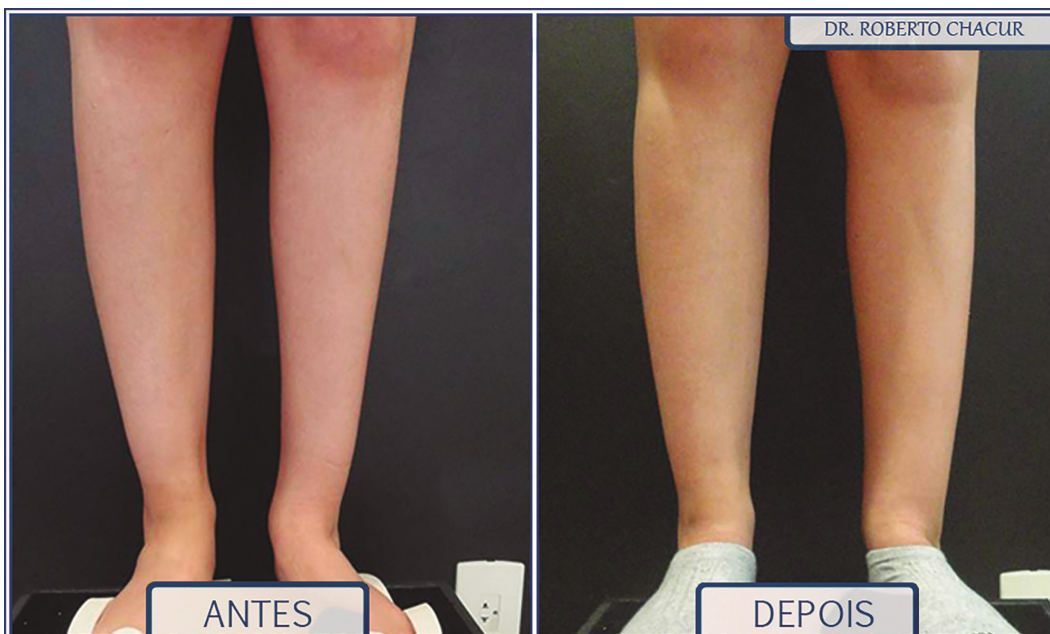Resultado anos após procedimento. Harmonização facial com projeção do mento, ângulo mandibular, sulcos e malaras. Resultado muito natural mesmo anos após o procedimento. A capacidade de mudança do preenchimento faz deste o procedimento estético mais satisfatório na área estética, seja ela cirúrgica ou não.



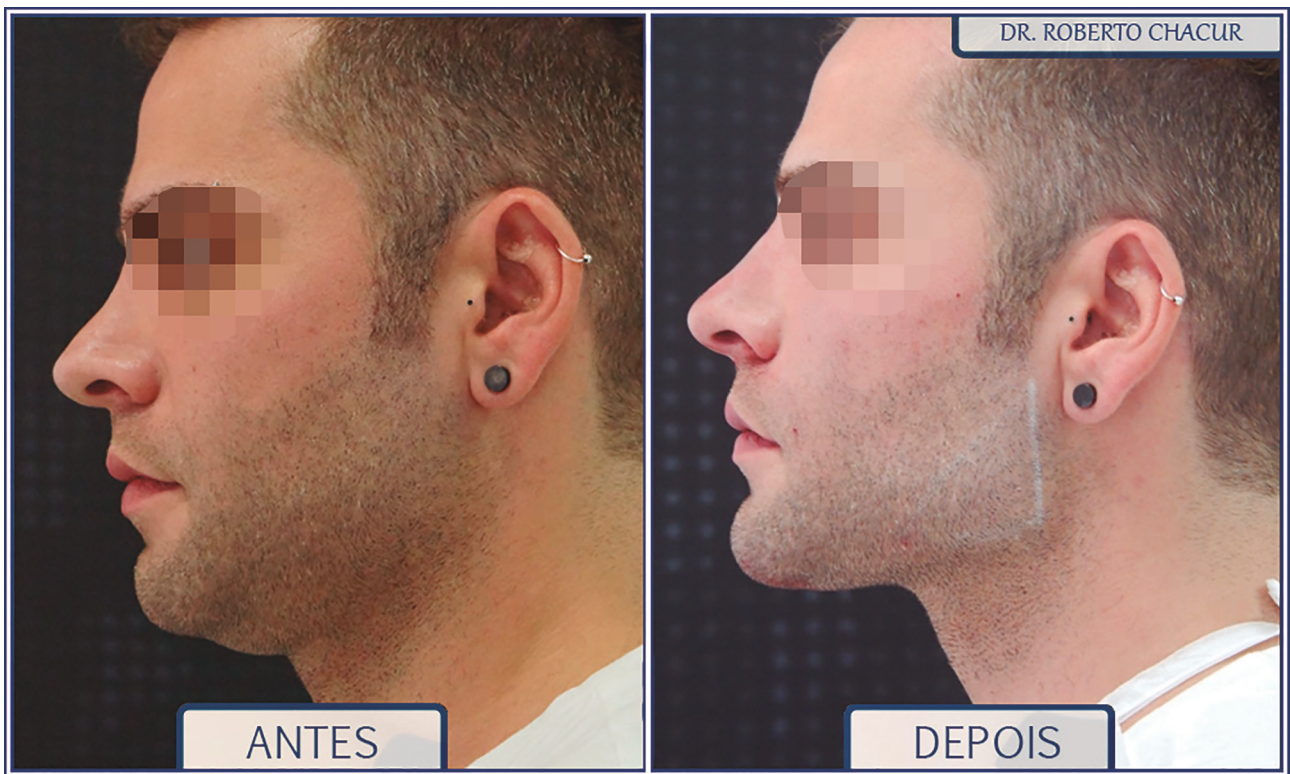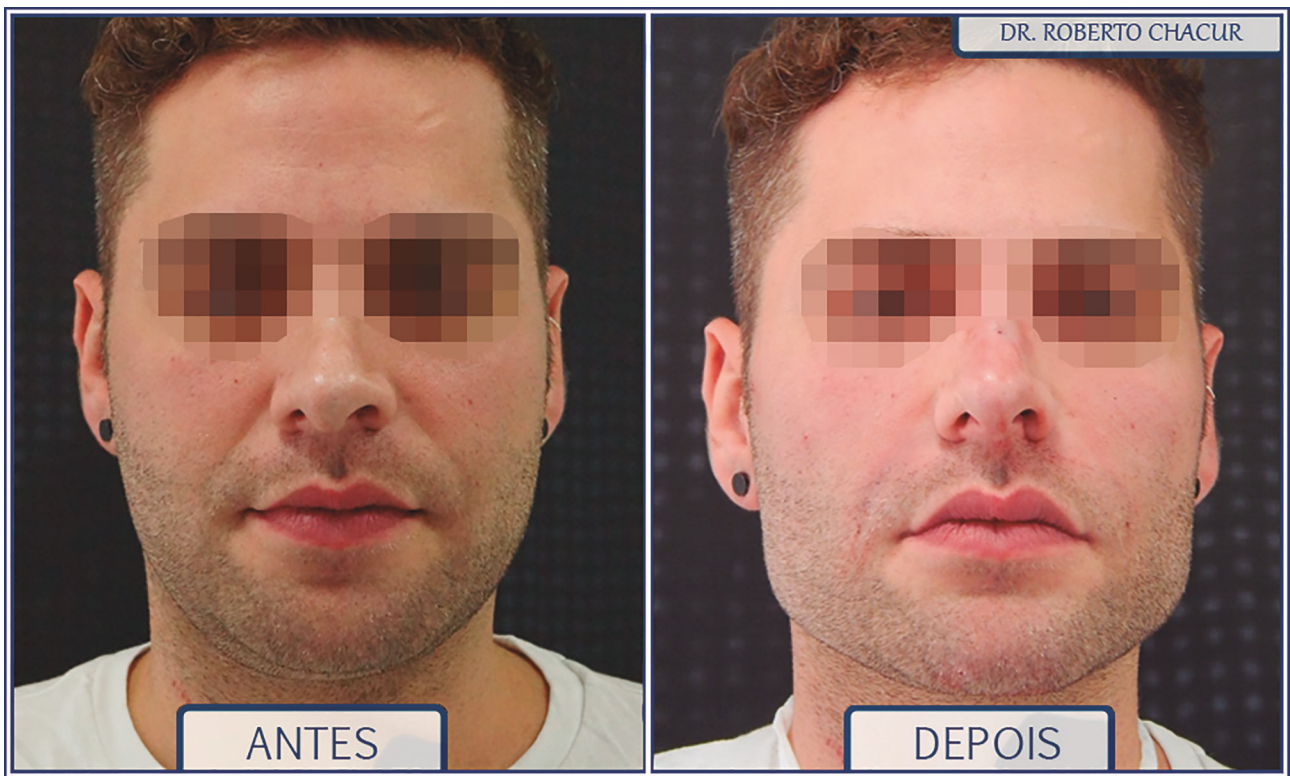Preenchimento do vasto lateral da coxa.



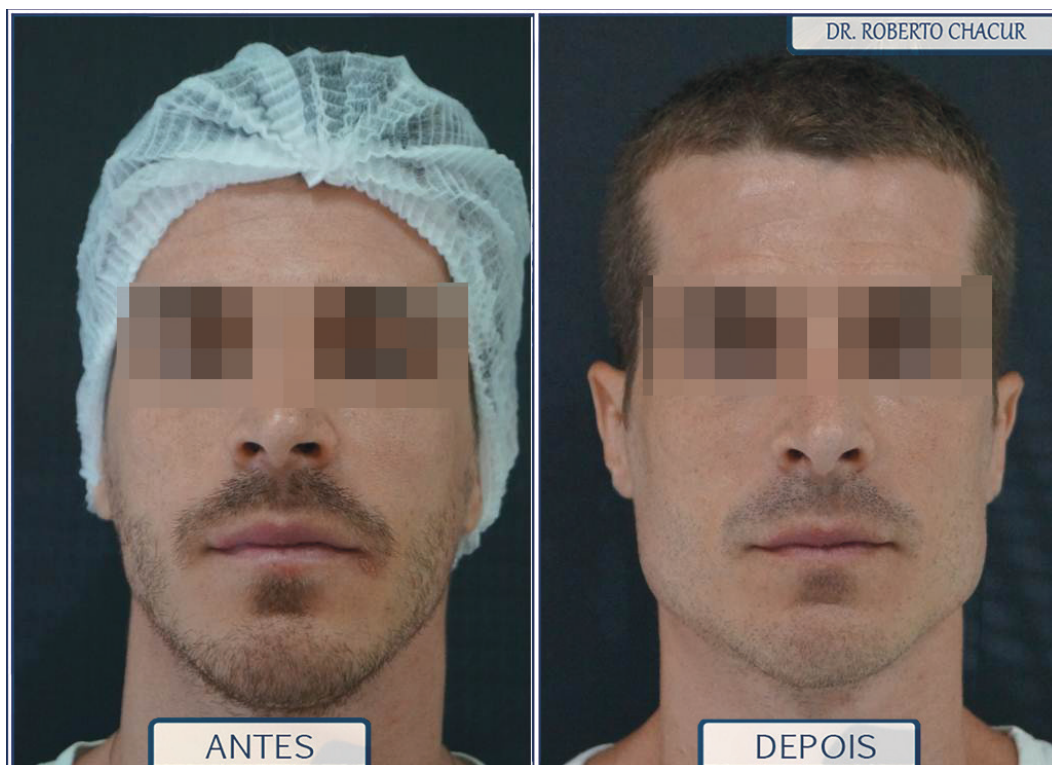Embora controverso e eu não goste da realização de preenchimento em panturrilhas, devido a resultado sutil, o que muitas vezes não é compreendido pelos pacientes após procedimento muito doloroso, com edema nos membros inferiores, seu preenchimento pode ser realizado gradativamente, e uma boa solução em casos de tratamentos mais complexos, com impossibilidade de prótese, como de pé-torto congênito e sequelas por poliomielite.



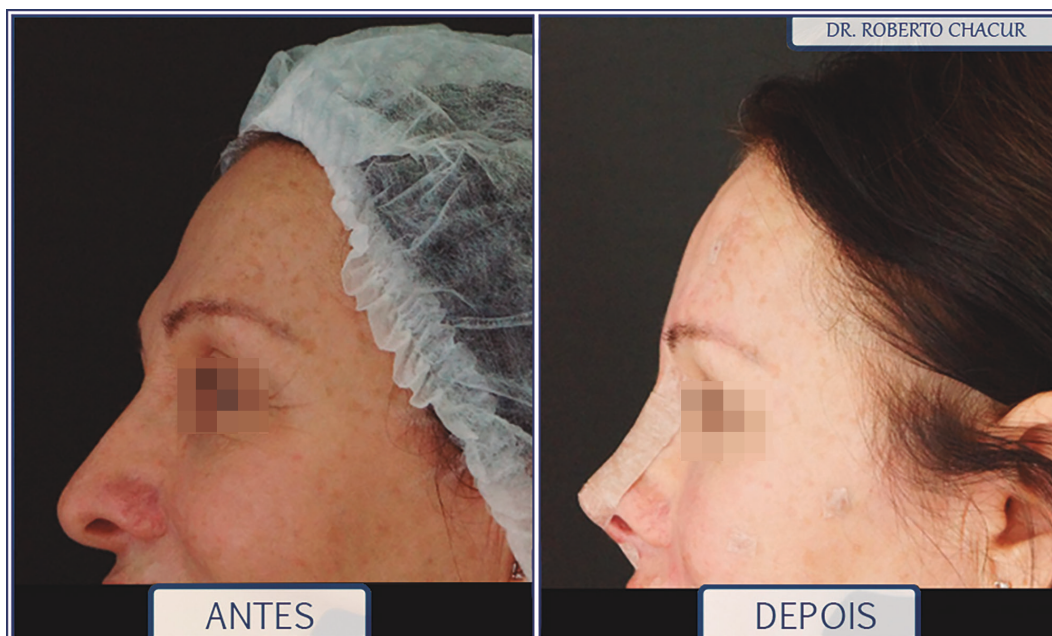Pé-torto congênito – um tratamento de difícil resolução com outras técnicas. Foi possível harmonizar e volumerizar de forma segura com polimetilmetacrilato, corrigindo a assimetria e o volume não apenas muscular, como também subcutâneo na região do tornozelo.



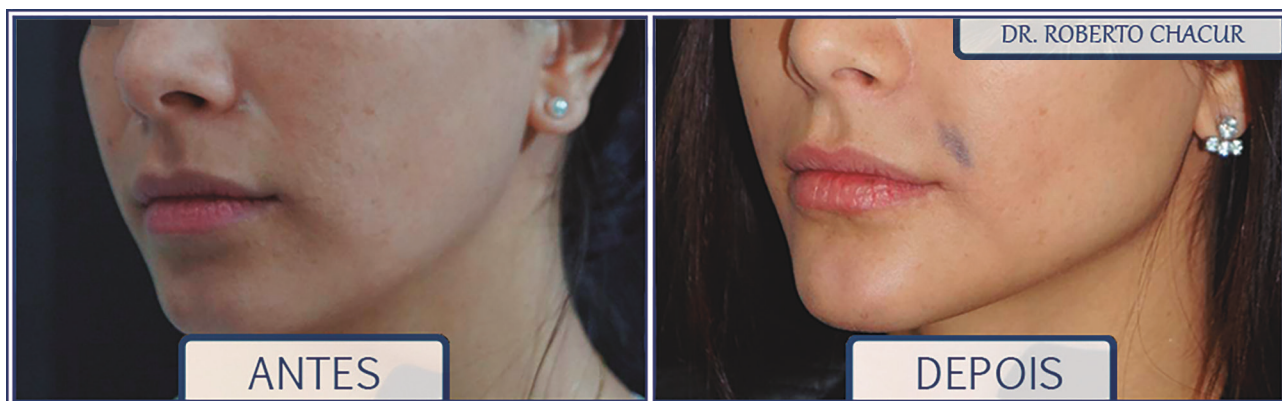

Preenchimento do mento, mandíbula, arco do malar, com evidente melhora na região submentoniana.



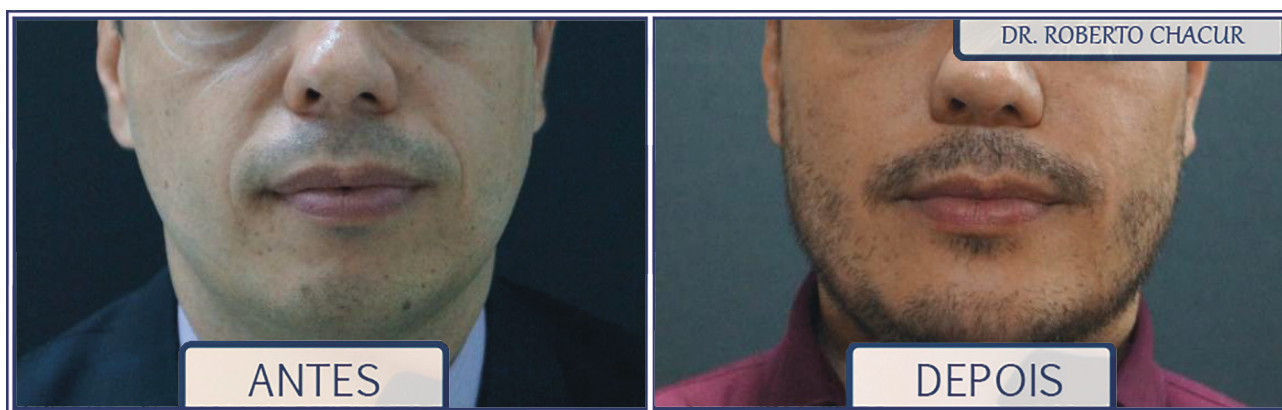
Harmonização facial com preenchimento do arco do malar, do contorno mandibular e do mento.



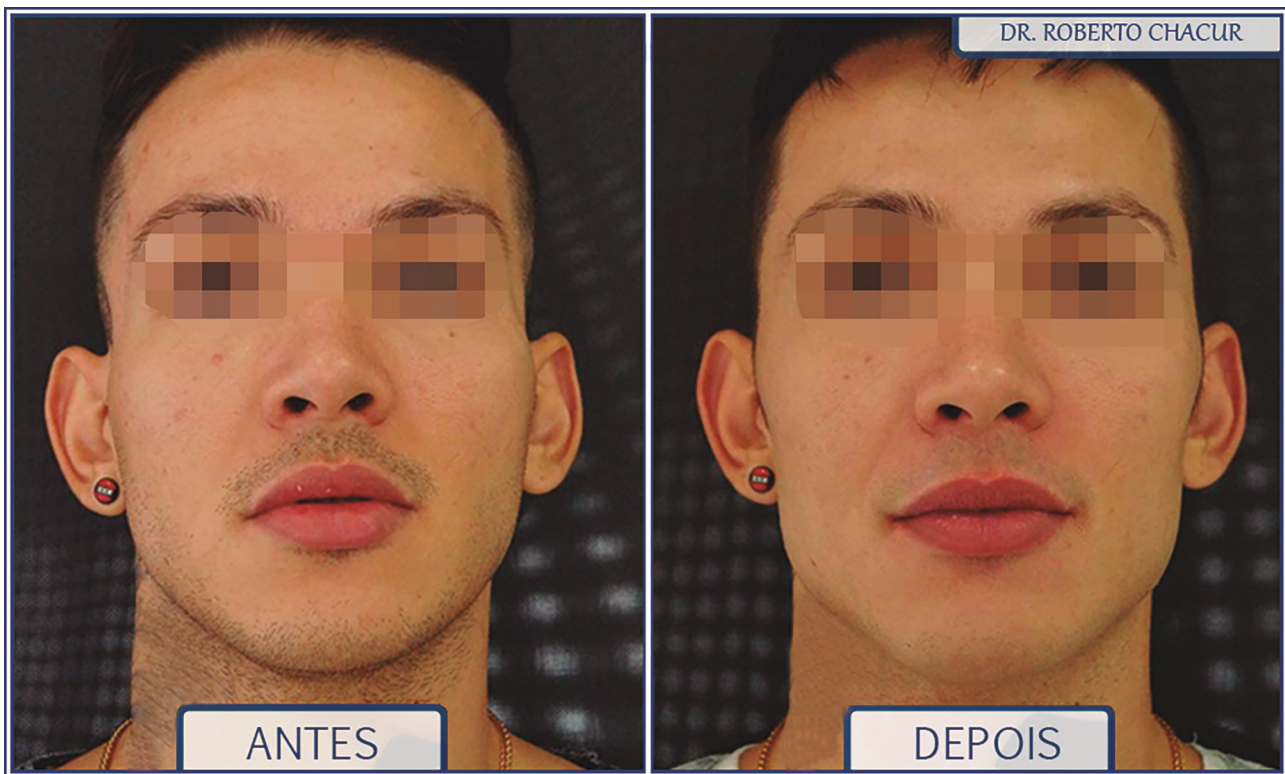Preenchimento frontal, muito utilizado na feminilização facial em pacientes transexuais que desejam fazer a frontoplastia, com diminuição óssea, sendo essa uma cirurgia muito invasiva e com ampla cicatriz frontal. Com a bioplastia podemos preencher o côncavo, feminilizando o rosto. O produto é implantado junto ao osso, submuscular, não ficando visível nem palpável.



Resultado precoce com preenchimento malar, mandibular e mento e consequente efeito *blush*, sem necessidade de bichectomia.



Projeção do mento, da mandíbula, dos sulcos, do malar e da pálpebra.



Significativa diferença na região temporal com PMMA submuscular, região muito pouco procurada pelo paciente; geralmente a ideia vem de indicação médica; muito aparente em pacientes idosos, pela perda volumétrica programada.

### **RISCOS NO USO DO PMMA E DE OUTROS PREENCHEDORES**

Vários implantes estão liberados no Brasil sob a forma de gel. Introduzidos no organismo, continuam sendo um gel, a exemplo do ácido hialurônico (duração de seis meses a um ano e meio) e do polietileno glicol (de nome comercial Re-make, com duração de cerca de dois anos).

Na lista de implantes também se destacam o Aqualift (hidrogel 96-98% água com 2-4% de poliamida), com duração de 3 a 6 anos, cujo registro venceu na Anvisa em março de 2014, e o temido DMS (dimetilsiloxane) ou silicone líquido, que não tem registro na Anvisa, mas tem sido fartamente utilizado, às vezes sem purificação, por esteticistas ou técnicos de enfermagem em ambientes sem alvará de funcionamento nem vigilância sanitária. Todos esses produtos são aplicados sob a forma de gel, e assim permanecem no organismo.

A exemplo da hidroxiapatita de cálcio (duração de 1,5 ano) e do ácido polilático (duração de 1,5 ano), o PMMA é implantado no paciente sob a forma líquida, mas na sua essência é sólido e promove estimulação tecidual com neocolagênese. Como resultado final, adquire a forma de um implante sólido, às custas de 20% de inserir injetável e 80% de reação tecidual com neocolagênese, impossibilitando os riscos de migração. É um produto menos elástico, mais denso, que requer por isso mesmo atenção em relação a eventuais acúmulos em

regiões superficiais, o que torna seu uso para preenchimento de lábios um tanto difícil, por exemplo.

Assim como qualquer outro implante líquido infiltrativo, o maior risco do PMMA é a obstrução vascular, o que pode ser evitado ou minimizado com o uso de microcânulas atraumáticas e infiltração por retroinjeção lenta. Quando algum problema de obstrução vascular ocorre após a aplicação, a ocorrência de necrose ou até mesmo o acometimento visual são observados logo depois do procedimento, nos primeiros dias, segundo relatos em alguns estudos.

Riscos como a migração do produto em pacientes vindos ao consultório depois de se submeterem a tratamento com outros médicos não foram observados com uso de polimetilmetacrilato (PMMA). Também não se constataram infecção tardia, rejeição e alergia ao produto na prática clínica. Recebo sim inúmeros pacientes tratados com produtos clandestinos, ou não liberados com complicações sérias ao procedimento, que não foram realizados por profissional médico.

Os riscos reais advindos do uso de PMMA – ainda que muito raros – são o granuloma e estão relacionados aos produtos de má qualidade.

Antes de 1994, não existia um controle adequado do tamanho das partículas do Arteplast (PMMA utilizado na Europa), um dos implantes comercializados, o que gerava um risco de granuloma estimado em 2,5%. A partir daquele ano, um acompanhamento mais adequado fez com que o risco de granuloma caísse para menos de 0,01%, de acordo com estudo publicado por Gottfried Lemperle em 1996. O Artecoll acabou liberado na Comunidade Europeia e só depois de ter sido purificado, em outubro de 2006, é que o PMMA obteve aval das autoridades médico-sanitárias nos EUA, passando a ser comercializado com o nome de Artefill (atualmente, Bellafill).

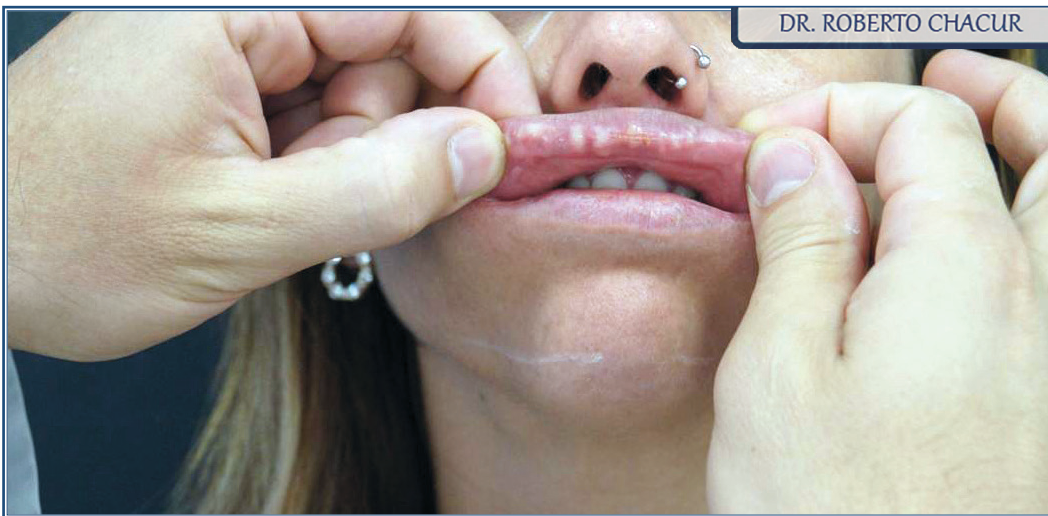
No Brasil, entretanto, a evolução não foi tão rápida. Até 2007, dezenas de farmácias de manipulação fabricavam o produto com partículas totalmente irregulares, sem o devido controle por parte dos órgãos competentes, sendo a manipulação sabidamente proibida. Hoje, apenas indústrias que mantêm controle de qualidade mais rigoroso estão aptas a produzi-lo.

Outro cuidado indispensável em relação ao PMMA diz respeito ao fato de ele ser um produto de difícil retirada. Sendo a substância um tecido sólido, mais consistente que a gordura, autólogo, moldável no momento da aplicação e rico em colágeno, é preciso evitar acumular produto em regiões superficiais, para não formar nódulos. Por isso, aconselha-se que o profissional tenha muita familiaridade com a técnica que empregar e possa contar com a participação ativa do paciente durante o procedimento, para evitar surpresas e quebra de expectativas. Em 30 dias, o preenchimento será reavaliado e complementado, se houver necessidade.

## CONTRAINDICAÇÕES

O polimetilmetacrilato é muito bem tolerado, exceto na ocorrência de processos inflamatórios próximos à área do implante ou infecciosos sistêmicos agudos.





Lábios com granulomas.

Muito cuidado é necessário na aplicação na área da glabella, por onde passam veias supratrocleares, pois há risco de injeção vascular ou intramural. Nesse caso, recomenda-se usar implante sempre com microcânulas, e de forma muito lenta. Em caso de qualquer sinal de dor ou sangramento pelo pertuito, recomendando suspender a aplicação e considerar novo pertuito para infiltração do produto, seja ele qual for. O mesmo cuidado se deve ter com ácido hialurônico, hidroxapatita de cálcio, PMMA ou ácido polilático.

Não há registro de efeitos colaterais ao uso de PMMA. Casos raros de edema são resolvidos com administração parenteral de corticoide.

Uma das complicações do uso de polimetilmetacrilato é a formação de granulomas, principalmente em caso de tratamento dos sulcos nasogenianos. Indolores, eles são, todavia, palpáveis e até mesmo visíveis. Corrigi-los com uma punção com agulha a vácuo se mostrou infrutífero. No entanto, a infiltração intralesional com corticoides e compressas geladas proporciona grande melhora e é considerada, preferencialmente, a melhor opção para tratamento de granulomas.

Reações inflamatórias tardias também são registradas em casos isolados, relacionados a produtos de má qualidade, como quando manipulados por farmácias ou com irregularidades no tamanho das partículas. Caracterizam-se por um edema em toda a região tratada, acompanhado de calor e rubor, e podem coincidir com processos infecciosos em raízes dentárias, gengivas, canal pulpar, orofaringite e sinusite paranasal. O uso intramuscular de corticoide IM costuma ser resolutivo, podendo ser associado a AINEs e eventualmente antibioticoterapia.

Outras complicações, mais graves, dependem inteiramente do aplicador e ocasiona lesões necróticas depois de realizado o implante. Elas se localizam principalmente nos sulcos nasogenianos, na região glabellar e nas asas do nariz e decorrem da injeção intravascular ou intramural do produto nos importantes vasos que os atravessam; essas regiões, pela maior incidência são consideradas regiões de risco e merecem atenção e cuidado na hora da aplicação, sempre com a utilização de microcânula atraumática e com infiltração de forma muito lenta.

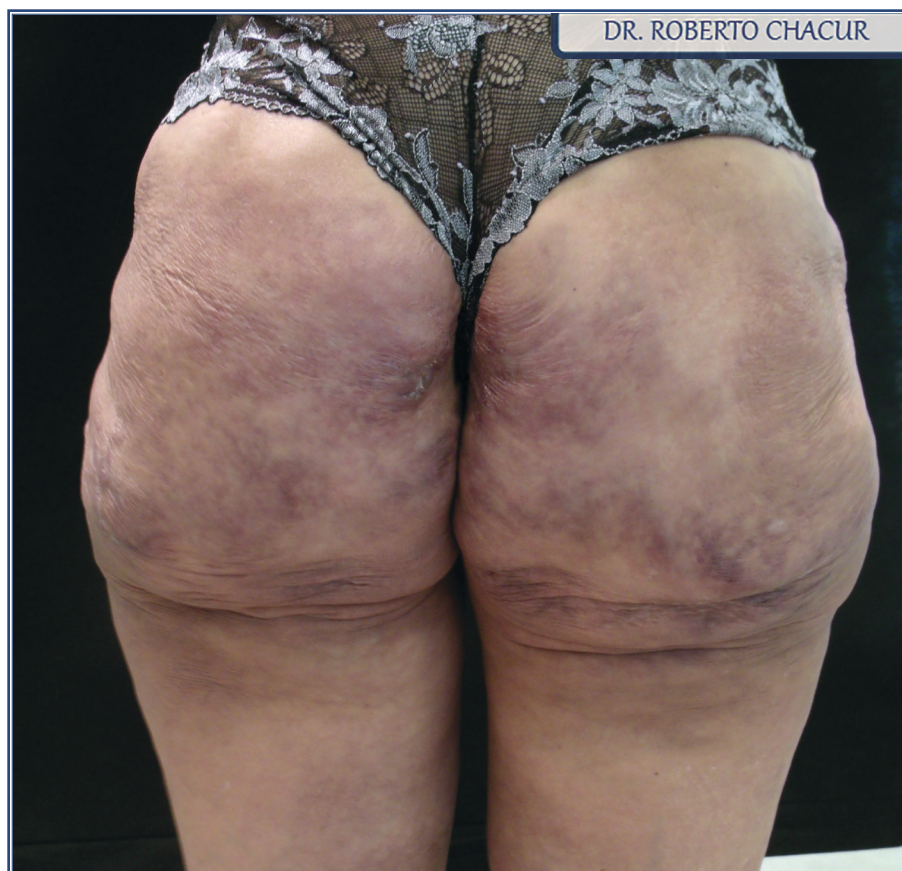## SÍNDROME DE NICOLAU

Descrita por Nicolau em 1925, depois do uso de sais de bismuto no tratamento da sífilis, a síndrome tem patogenia ainda não totalmente esclarecida pela medicina. Suas manifestações clínicas podem ser locais e sistêmicas e se caracterizam inicialmente por dor aguda, *rash* cutâneo eritematoso na área tratada, marmorização cutânea (dermatite livedoide) e, conseqüentemente, necrose cutânea, subcutânea ou muscular, sem contar a ocorrência, em seguida, de infecção secundária, risco que se corre com o uso de qualquer preenchedor.

## DISCUSSÃO

O PMMA sempre foi largamente empregado na prática médica e estética, e bem tolerado pelo organismo. Dependendo da habilidade de cada profissional, os resultados alcançados podem ser muito satisfatórios.

Mas, pelo fato de alguns pacientes se submeterem a procedimentos com profissionais não capacitados, o produto acabou estigmatizado na comunidade médica.



Linfaedema e processo inflamatório crônico pela presença de produto clandestino (silicone líquido) realizado por profissional não médico.

Hoje em dia, não há médico bem preparado que tenha utilizado o PMMA de boa qualidade, com a prática correta, e que tenha parado de usá-lo em função de problemas advindos. O que existe é médico que nunca empregou o PMMA e hoje não reconhece como um bom produto por conta de pacientes que o procuraram com queixas na maioria das vezes não devidas ao PMMA. Em geral, são pessoas que fizeram uso de hidrogéis sem registro na Anvisa ou aplicados de forma errônea por profissionais não capacitados.

## CONCLUSÃO

A necessidade de um produto permanente para alcançar o rejuvenescimento natural induziu o aprimoramento do PMMA, que já era amplamente utilizado na medicina e tido como um produto inerte, moldável no momento da aplicação e que não migra nem infecciona tardiamente.

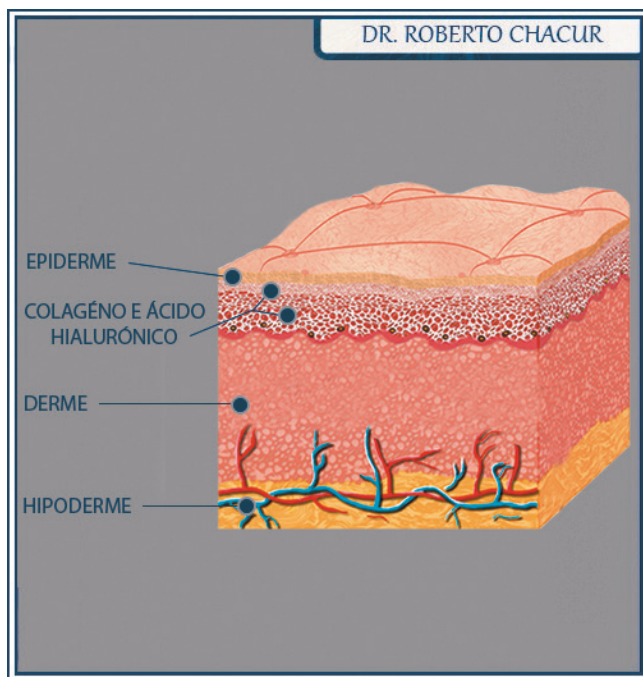
Médicos que trabalham exclusivamente com preenchedores são os principais fiscais dos produtos disponíveis e estão sempre atentos ao fato de o produto ter partículas controladas, o que garante a baixíssima incidência de complicações.

Antes de 2007, as farmácias de manipulação brasileiras estavam liberadas para produzir o PMMA. Sua qualidade, entretanto, era muito ruim e nenhum dos produtos atendia às necessidades médicas quanto à qualidade das partículas. Atualmente, os três produtos existentes no mercado são condizentes com essa preocupação.

## ÁCIDO HIALURÔNICO

Presente naturalmente no organismo humano, ele atua preenchendo os espaços que existem entre as células da pele, proporcionando-lhe firmeza e elasticidade e amenizando as rugas de expressão que o tempo traz. Em sua forma industrializada, pode ser utilizado de maneira segura e pontual para preencher vincos e repor a perda de volume.

Por ser um componente natural do corpo, é absorvido com o tempo. Ou seja, o preenchimento não é definitivo, havendo necessidade de fazer manutenções anuais. O procedimento é realizado sem incisões ou suturas, sob anestesia local, e não deixa cicatrizes, sendo que o paciente participa ativamente com a ajuda de um espelho. Também não provoca hematomas ou inchaços, e a região tratada toma em média uma semana para se recuperar totalmente.



O **ácido hialurônico** é indicado para aumentar os lábios, preencher depressões e sulcos nasogenianos, labiogenianos, nasojuvais, rugas glabellares e pés de galinha. É usado também para outros fins, como na plástica genital.

O preenchimento dos lábios os torna mais volumosos e define melhor o contorno da boca. Nessa área, ele é a melhor opção, uma vez que os produtos definitivos não atingem a consistência ideal, deixando-os mais rígidos que o natural.

O ácido hialurônico é também frequentemente utilizado para preencher cicatrizes e melhorar a volumetria da face, harmonizando os traços. A conduta é realizada sob anestesia local e pode ser feita em poucos minutos. O uso do ácido permite que o paciente faça uma avaliação prévia dos resultados de

um preenchimento e, uma vez absorvida a substância pelo seu organismo, o repita com um produto definitivo como o PMMA.

Como o ácido hialurônico é depositado na superfície da pele, ele também tem como resultado hidratar a região em que foi aplicado, uma vez que uma de suas principais características é atrair líquido. Assim, ele mantém vivas as fibras de colágeno que dão sustentação à pele e que, com o tempo, são cada vez mais rarefeitas, comprometendo a elasticidade e a tonicidade da pele.

A **substância** pode ser fabricada de forma industrial a partir da fermentação de bactérias ou extraída de outros animais. No mercado encontram-se algumas opções do produto injetável, em diversas concentrações e ligações entre as moléculas que o compõem (*crosslink*).

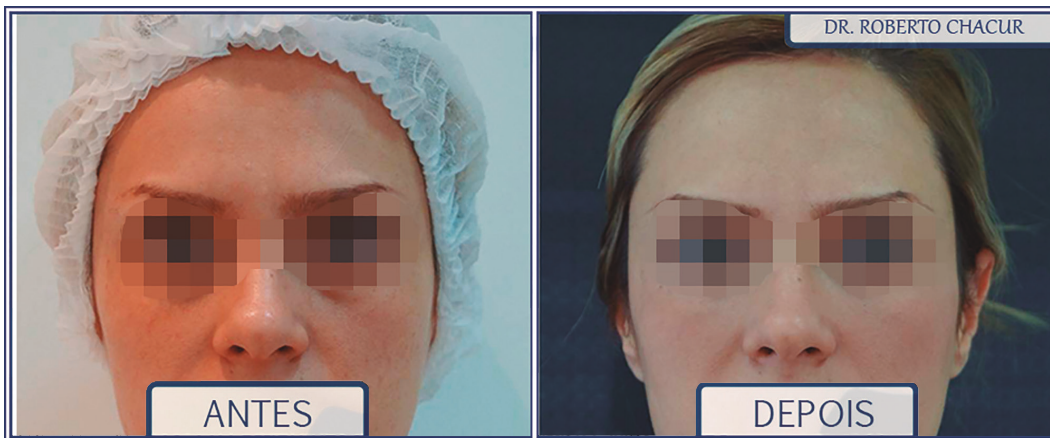Existem vários agentes químicos usados para fazer a ligação entre as cadeias de **ácido hialurônico**. O FDA aprovou três: o BDDE (*1,4butanediol diglycidyl ether*), o DVS (*divinyl sulfone*) e o BCDI (*discarbodiimide*), cada qual com suas características próprias.

Outro fator importante a observar e que varia muito conforme a marca e o modelo utilizados é a concentração do produto (mg/ml). Essa concentração do ácido hialurônico pode ser tanto molecular *crosslinked* como não *crosslinked*. O ácido hialurônico livre é utilizado em vários produtos, como os lubrificantes, melhorando seu fluxo, mas não influencia no resultado final do volume, pois será reabsorvido rapidamente.

A esse respeito vale ressaltar que, quando se fala em permanência do ácido hialurônico no organismo, podem surgir divergências. Cada cadeia polimérica

de ácido hialurônico é, todavia, exatamente igual em todas as espécies estudadas, salvo no caso das cadeias formadas a partir da proliferação bacteriana, que tendem a ser menores se comparadas às de origem animal.

As diversas cadeias dissacarídeas, quando conectadas entre si, formam uma longa cadeia linear, que pode ser ligada, compondo uma macromolécula com grande capacidade de reter água, garantindo hidratação e elasticidade à pele. A durabilidade do ácido hialurônico no organismo depende, justamente, da ligação entre essas moléculas.



Com o preenchimento do sulco nasojugal, houve melhora no aspecto da olheira. Sempre utilizar microcânulas nessa região (muito vascularizada), para evitar equimose e deposição hemossiderina, dando impressão de piora na profundidade, devido à sombra residual.

Assim sendo, são características que importa observar nos diferentes tipos de ácido hialurônico: o tamanho molecular, a concentração (mg/ml), o grau e técnica de *crosslinking* (BDDE – DVS – DEO), a relação *crosslinking* x não *crosslinking*, o tamanho das partículas do gel, a quantidade de *crosslinking* e o nível de hidratação.

Essas peculiaridades tornam o produto mais ou menos rígido, elástico, capaz de reter líquido, coeso e integrado em uma cadeia grande ou pequena. O tamanho das partículas também é fator importante, de maneira que existem produtos com partículas grandes ou pequenas e, ainda, com partículas de diversos tamanhos. Produtos com maiores moléculas e mais coesos precisam de maior *crosslinked* molecular para passar pelos pequenos orifícios das agulhas.

A aplicação de ácido hialurônico é feita com uma agulha ou microcânula, que implanta a substância por meio de uma abertura lateral. Isso permite um preenchimento uniforme e de aparência mais natural. Após a conduta, o paciente não precisa abandonar as suas atividades diárias. Para acelerar a recuperação, o uso de compressas frias, analgésicos leves e anti-inflamatórios é indicado.

Entre as principais características do produto, destacam-se:

- ✓ Não é alergênico.
- ✓ Aprovado pelas autoridades sanitárias.
- ✓ Não é carcinogênico/não é teratogênico.
- ✓ Inflamação mínima.
- ✓ Não provoca alterações cutâneas visíveis.
- ✓ Durável.
- ✓ Estável.
- ✓ Versátil.
- ✓ Bom custo-benefício.
- ✓ Fácil de aplicar.
- ✓ Fácil de armazenar.
- ✓ Rápida recuperação do paciente.

## MD CODES

MD Codes é uma técnica desenvolvida pelo laboratório Galderma com ajuda do médico Maurício de Maio, para guiar o médico injetor numa espécie de mapeamento facial. Esses “Códigos Médicos” (tradução do nome da técnica) vinham com a promessa de alcançar um efeito *lift*, sustentando o rosto por meio da aplicação de ácido hialurônico em lugares específicos, os chamados pontos de sustentação facial, prevenindo e tratando o envelhecimento, e também embelezando e harmonizando faces.

Existem pontos específicos dentro do código, com funções e técnicas de aplicação diferentes. Pontos para rejuvenescer, repor volume e embelezar. O médico que conhecesse esses pontos e os utilizasse em seus pacientes, estaria aprimorando as técnicas de preenchimento e refinando os resultados para seus pacientes.

O principal benefício da utilização da técnica é a possibilidade de um resultado cirúrgico sem cirurgia, quando devidamente indicado.

Além de popularizar o preenchimento facial, o MD Codes ajudou a chamar a atenção para a importância da volumerização facial na hora de rejuvenescer a face. Em eventos com resultados significativos pacientes se submetem ao procedimento com grandes volumes, chegando a utilizar até 30 ml em um único rosto em um mesmo dia, sem considerar ainda um procedimento complementar quando necessário. A ideia de se conseguir um resultado mais eficiente com um volume menor de produto (um dos objetivos da técnica) não funciona a não ser que priorizemos regiões em detrimento de outras, pois 1 ml, seja ele utilizado com cânula ou agulha, seja superficial ou profundo, embora possa aparentar formatos diferentes, continuará sendo o mesmo 1 ml. Para o MD Codes ser realmente efetivo, são necessários muitos ml de ácido hialurônico. E trata-se de uma matéria-prima cara, reabsorvida

após um ano, um ano e meio aproximadamente, e como o volume diminui gradativamente, para manter este volume infiltrado com resultado significativo, é necessário também repor gradativamente conforme a absorção, ou seja, se utilizarmos 20 ml de produto objetivando manter o resultado alcançado, é necessário realizar 10 ml semestralmente, ou então 5 ml trimestralmente, conforme a absorção gradativa do produto, inviabilizando não apenas a questão financeira para grande parte dos pacientes, mas também pela necessidade de um volume complementar com frequência e pelo resto de suas vidas.

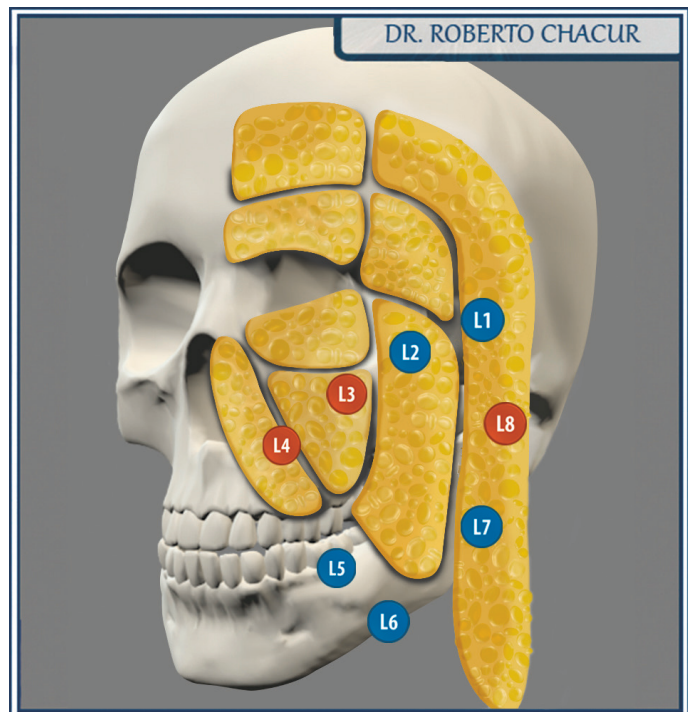
Com a técnica foi nomeado ponto a ponto os locais exatos onde se deveria aplicar o ácido hialurônico, qual plano, qual método de aplicação e qual tipo de produto à base de ácido hialurônico, volumizador ou não. Para o resultado esperado, é preciso que a técnica seja correta, assim como a aplicação e a escolha do produto utilizado.

Com a evolução das técnicas de preenchimento facial, foram surgindo produtos à base de ácido hialurônico com diferentes concentrações de AH, crosslinkagem e efeito *lift* diferenciados. Produtos voltados para a reposição volumétrica, com alto *G prime*, ideal para serem implantados em locais profundos, justaósseo, dando um suporte maior à face, e produtos mais fluidos, com maior espalhabilidade no tecido, ideal para correção de sulcos e linhas finas superficiais.

Hoje em dia nós sabemos que envelhecer é também perder volume. Além da flacidez de pele, flacidez muscular, a diminuição dos compartimentos de gordura da face e a reabsorção óssea facial são importantes desencadeadores do “efeito cascata”, responsável pelo aspecto ptótico e envelhecido da face.

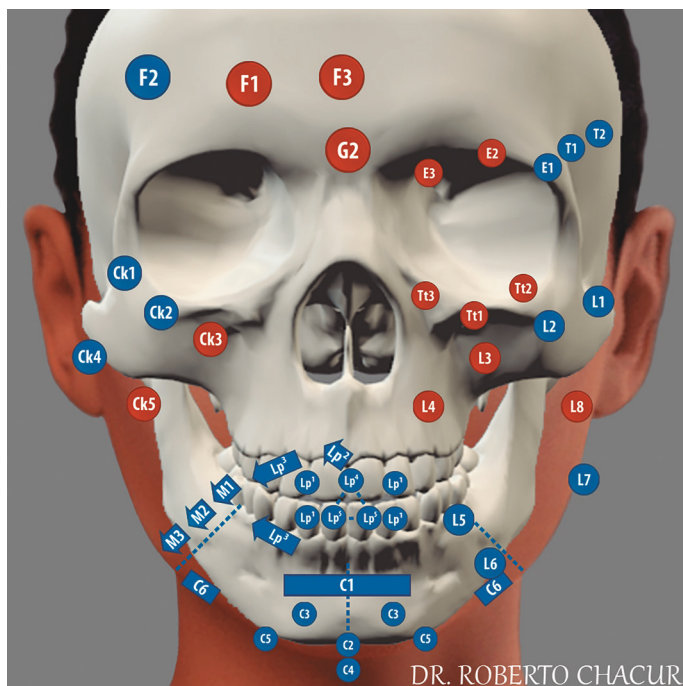
O terço médio da face é o primeiro a sofrer os efeitos do tempo e da gravidade. Rohrich and Pessa descreveram que o compartimento profundo de gordura do terço médio é o principal fator determinante do aspecto jovial da face, projetando anteriormente a face média. A perda de gordura nesse compartimento profundo, similarmente ao que acontece no compartimento de gordura temporal, é o principal desencadeante do efeito cascata responsável pelo envelhecimento e uma das regiões onde volumetricamente precisamos uma atenção especial na revolumerização.

Os compartimentos de gordura são independentes, e sua reabsorção ocorre de forma também independente, portanto a reposição volumétrica também precisa



ocorrer em diferentes proporções, visando a um resultado harmônico exatamente inverso ao do envelhecimento. O bom-senso estético é essencial.

Os primeiros pontos de sustentação propostos pela técnica de MD Codes são da região malar, o famoso “8 POINT LIFT”, a fim de sustentar essa região e impedir que seu “deslizamento” interfira nos músculos do terço inferior da face, pesando sobre eles, causando a intensificação do sulco nasogeniano (bigode chinês) e perda de contorno facial (o famoso *bulldog*).



Outra contribuição importante que o MD Codes trouxe para nós médicos foi o desenvolvimento de uma comunicação correta entre médico e paciente, proporcionando um diagnóstico assertivo, permitindo que a causa do incômodo seja tratada e o resultado seja satisfatório para ambos, médico e paciente. Isso porque muitas vezes a origem da insatisfação reportada pelo paciente pode estar localizada numa área diferente daquela que o desagrada. O paciente não conhece a anatomia facial, sequer sabe da propedêutica envolvida com o envelhecimento facial e por isso às vezes acha que precisa de um tratamento numa determinada região, quando na realidade o que vai melhorar a sua queixa é o tratamento de outra área, completamente diferente.

Através de uma linguagem simples, perguntando ao paciente como ele gostaria de se sentir, escolhendo três dessas opções citadas a seguir, em ordem de importância, conseguimos obter a informação necessária para realizar o diagnóstico correto e iniciar o tratamento:

- Aparência menos cansada
- Aparência menos flácida
- Aparência menos triste
- Aparência menos brava
- Aparência mais atraente
- Aparência mais jovem
- Aparência mais magra
- Aparência mais feminina; ou
- Aparência mais masculina.

Antes de citarmos os principais códigos do MD Codes das principais unidades anatômicas, é importante ressaltar: o MD Codes é uma série de pontos específicos (subunidades) localizados dentro de cada unidade facial, que serão usadas



para guiar a aplicação. Não existe receita de bolo; cada médico é responsável pela customização do seu próprio MD Codes, uma vez que cada paciente é único e deve ser avaliado individualmente. Alguns pacientes irão precisar de preenchedor em todos os pontos de olheiras, por exemplo, enquanto outros irão precisar de apenas dois pontos de olheiras do MD Codes. Cabe ao médico estudar todos os pontos, avaliar globalmente a face e propor o melhor tratamento para cada caso.

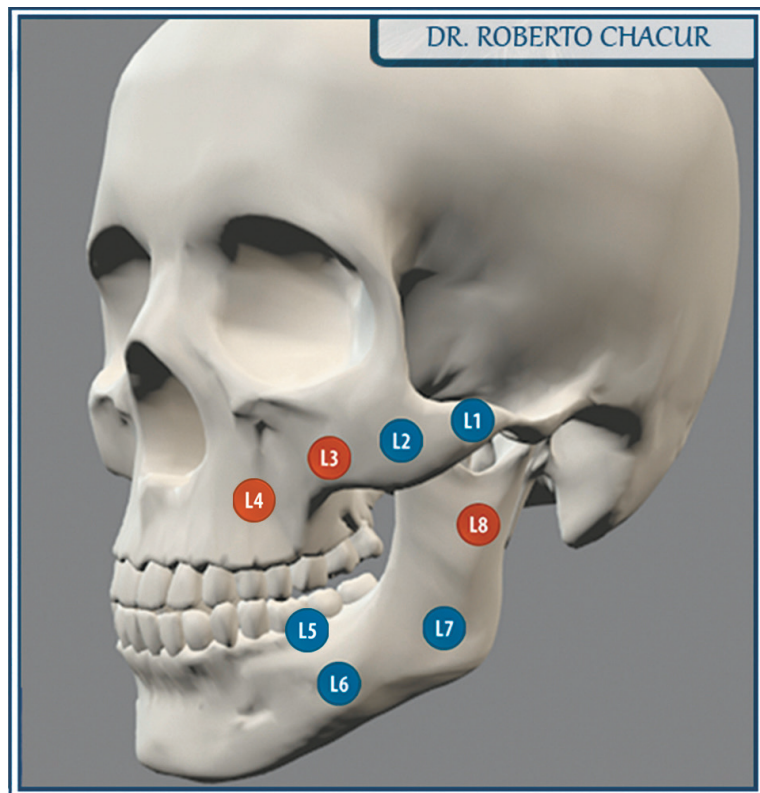
Cada ponto de aplicação é representado por uma combinação de letras e números. As letras representam a unidade anatômica (Cheek de bochecha = Ck; Tear Trough de Olheiras = Tt, Lips de lábios = Lp, e assim vai...) e os números indicam a sequência em que as aplicações podem ser realizadas. O ponto mais importante da aplicação de uma unidade anatômica em particular é representado pelo n.º 1, e este geralmente deve ser o ponto inicial.

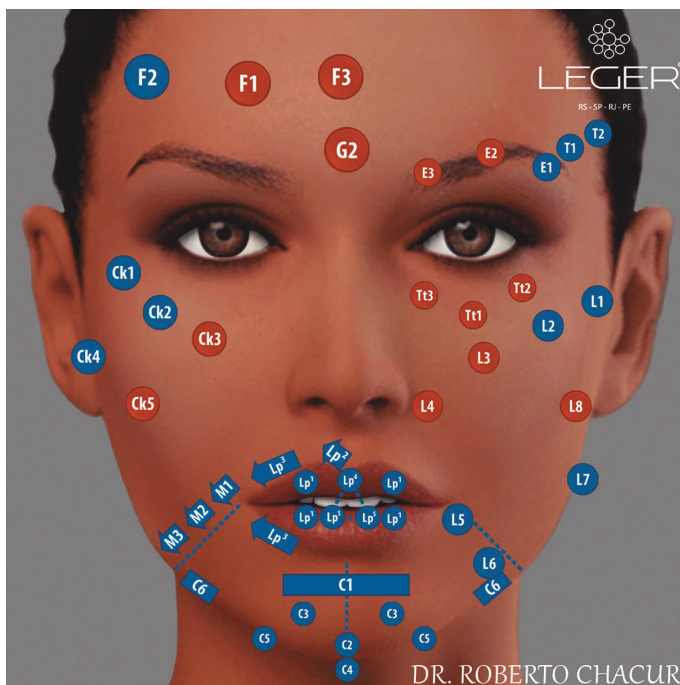
Você pode acessar essas áreas com agulha ou cânula. É importante ter habilidade com os dois, pois o uso de ambas os complementa. Ao optar pelo uso da agulha, deve-se ter atenção às ZONAS DE ALERTA, demarcadas pelo autor em coloração vermelha, sempre aspirando antes de injetar, realizando essa aplicação de forma lenta e tendo atenção para queixas de dor do paciente ou alterações na coloração da pele indicativas de isquemia. Para tornar o procedimento menos traumático, o uso da cânula é bem indicado, uma vez que conseguimos iniciar o tratamento pela área demarcada pelo n.º 1 e, por meio dela, acessar os demais pontos demarcados pelo MD Codes.

Além de letras e números, os pontos também são representados por formas geométricas diferentes. Estas são usadas para indicar o modo de aplicação:

- ✓ Triângulo indica aplicação em leque.
- ✓ Círculo indica em bólus.
- ✓ Retângulo indica aplicação linear.

Figura esquemática dos inúmeros pontos de aplicação e seus milhares de combinações que podem ser realizadas em um único paciente, reforçando que





cada paciente é único e deve ser avaliado como tal. O bom-senso estético é soberano e formas de aplicação são variadas, como pontos, linhas-leque, agulha ou cânulas.

Notem que os pontos da hemiface esquerda não são os mesmos da hemiface contralateral, ou seja, temos mais de 50 pontos de aplicação apenas nessa imagem. Assimetrias também são frequentes, e nem sempre infiltramos a mesma quantidade em ambos os lados.

Eventos de MD Codes mostram, sim, resultados importantes, mas com infiltrações em grande volume de ácido hialurônico (20 – 30 ml de produto), tornando-o um procedimento dispendioso, com necessidades muito frequentes de complementação, objetivando a manu-

tenção do resultado. Para manter 30 ml facial precisamos infiltrar mensalmente 2 ml aproximadamente, tornando a visita ao médico muito frequente e aumentando custo e principalmente risco de lesão vascular (risco mais temido aos médicos especialistas em preenchimento). Na minha experiência, mesmo trabalhando exclusivamente com preenchimento facial e corporal, utilizando preenchimento diariamente, esses pacientes são extremamente raros, fazendo necessário o uso de substâncias mais duradouras, como o PMMA quando houver necessidade de volumes maiores e em regiões mais profundas, mantendo os ácidos hialurônicos para a região labial ou com pequenas necessidades de correções.

Em regiões de pequenas necessidades, o MD Codes pode, sim, ser bem utilizado, com a vantagem de que se bem anotados os pontos, o volume infiltrado e as técnicas de aplicação, esse resultado pode ser reproduzido pelo mesmo ou por outros médicos.

Uso com frequência o MD Codes como porta de entrada de pacientes aos preenchimentos, que gostam do resultado e em um segundo momento passam a optar por produtos mais permanentes.

Outro laboratório lançou um tratamento chamado MAP – “mapeamento individualizado”. Neste o resultado vai depender do bom-senso estético e da capacidade técnica de cada profissional.

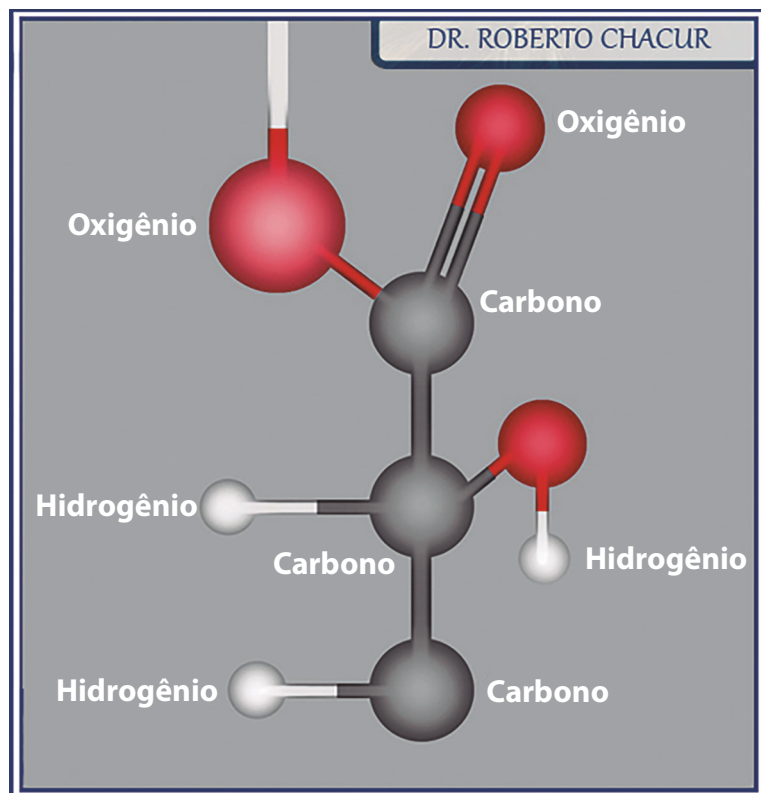
# ÁCIDO POLILÁTICO

O preenchimento facial é um procedimento estético de rejuvenescimento da face e uma das técnicas mais procuradas por pacientes que querem amenizar as marcas que o tempo imprime no rosto, em forma de rugas, vincos e flacidez. O ácido polilático (PLLA), uma das substâncias usadas para essa finalidade, vem sendo cada vez mais empregado para esse tipo de tratamento no mercado nacional, onde aterrissou há alguns anos e logo ganhou a simpatia de profissionais da saúde estética. Sculptra é o nome comercial do único ácido polilático liberado pela Anvisa.

O PLLA é um polímero sintético do ácido lático imunologicamente inerte, biocompatível e biodegradável, pois é formado e metabolizado naturalmente no corpo humano, sendo, mais tarde, eliminado pela urina e pelo suor, ou reutilizado como forma energética. O ácido lático pode ser convertido em glicose, glicogênio, proteína ou, ainda, oxidado, resultando em  $\text{CO}_2$  e  $\text{H}_2\text{O}$  no ciclo de Krebs / ácido cítrico.

Além de não ter procedência animal, o PLLA melhora rugas de expressão e promove a revolumerização da área tratada, estimulando a neocolagênese. Esses resultados geram um efeito *lifting* não apenas pela reposição volumétrica, como alguns produtos que permanecem inertes na área aplicada, mas também pela produção de colágeno – responsável pela sustentação e firmeza da pele – pelo próprio organismo. Ou seja, o PLLA não age preenchendo a região aplicada: embora seja considerado uma substância preenchedora, é um dos poucos produtos do mercado que atua estimulando o colágeno do próprio hospedeiro (assim como outros produtos particulados sólidos, como a hidroxiapatita de cálcio e o polimetilmetacrilato), volumerizando o tecido gradativamente à medida que é aplicado – e esta é sua característica mais importante.

O esquema ao lado mostra a transformação do ácido lático em



ácido polilático, sendo que a degradação segue os mesmos padrões: ácido láctico “liberado” ou degradado pelas rotas do ciclo de Krebs / ácido cítrico.

## HISTÓRICO

Sintetizado em meados de 1950 e usado na medicina para diversos fins, o PLLA passou a ser usado como preenchedor a partir de 1999, sob a denominação de New Fill, e a ser comercializado a partir de 2002. Bem antes e há mais de 30 anos, polímeros de ácido láctico têm sido usados em diferentes áreas médicas, tais como fios de sutura reabsorvíveis, implantes intraósseos, pinos, placas e parafusos, em cirurgias reconstrutivas. No Brasil, está liberado pela Anvisa desde 2005, e nos EUA tem autorização da U.S. Food and Drug Administration (FDA) para uso em lipodistrofia em soropositivos desde 2004 e para os demais usos estéticos desde 2009.

No começo, era comum ocorrerem efeitos adversos. Casos de consistência palpável e ocorrências isoladas de granuloma, porém, foram diminuindo à medida que se melhoravam a qualidade e a diluição do produto e se aumentava o intervalo entre as aplicações. Com isso, os riscos foram minimizados; hoje em dia, as complicações são realmente raras e quase sempre autorresolutivas.

## INFORMAÇÕES TÉCNICAS

Derivado da fermentação da dextrose do milho, o ácido polilático é uma molécula pesada (140 k Dalton), cristalina, com 2 a 50  $\mu\text{m}$  de diâmetro (o diâmetro é muito importante na reação tecidual e para a segurança, conforme está explicado no texto referente ao polimetilmetacrilato). Sob hidrólise tecidual não enzimática, degrada-se em forma de monômeros de ácido láctico, que, por sua vez, são fagocitados por macrófagos e degradados à glucose e a gás carbônico. Este é, por fim, eliminado por via respiratória.

A importância do tamanho das partículas está em que partículas menores de 30 micras são reabsorvidas pelos macrófagos e partículas muito grandes, acima de 80 micras, além de não permitirem o uso de agulhas finas ou microcânu-las mais delicadas, promovem um estímulo de neocolágeno menor.

O mecanismo de neocolagênese deflagrado pelo ácido polilático usado para repor volume tecidual está relacionado à resposta do hospedeiro às partículas do produto; pelo processo inflamatório, existe a deposição de um tecido do próprio paciente, e esse tecido é rico em colágeno.

O produto comercializado compõe-se de manitol apirogênico, para melhorar a liofilização, de carboximetilcelulose sódica, como emulsificador, e partículas de PLLA, e tem aplicação no tratamento de rugas de expressão e revolumerização da área tratada.

O ácido polilático pode ser aplicado em várias regiões, de acordo com a diluição utilizada. Quando usado na forma injetável, em geral são necessárias duas ou três sessões, com intervalo de 30 dias entre elas, para corrigir a flacidez facial e de partes do corpo, como os braços, o colo, o abdômen, as coxas e as nádegas.

Existe também a alternativa de empregar fios de ácido polilático, lançados recentemente no Brasil com o nome comercial de Sutura Silhouette, que se aplicam com a ajuda de pequenas agulhas para dar sustentação a áreas flácidas, “levantando” a pele. Esse procedimento, inicialmente realizado somente em áreas do rosto, tem sido também utilizado em áreas corporais, como abdômen e braços. Os fios, além de promoverem uma sustentação, com consequente efeito *lift*, também estimulam a produção de colágeno, deixando o resultado final mais natural. A aplicação do ácido polilático, tanto na sua forma injetável quanto em fios, deve ser feita sempre por um profissional da saúde estética.

## CARACTERÍSTICAS DO PROCEDIMENTO

O procedimento é realizado em consultórios ou clínicas, sob anestesia local. São raros os casos em que o paciente sente muita dor, já que, antes de injetar a substância, o médico faz um bloqueio anestésico, para tirar a sensibilidade nervosa da região, a exemplo do que ocorre durante um tratamento odontológico, também diluindo parte do produto com solução anestésica de lidocaína 2%.

Durante a conduta, o médico aplica o ácido polilático diluído na camada subcutânea da pele, mais profunda, com a ajuda de agulhas muito finas. A aspiração prévia é necessária para evitar injeção intravascular quando houver o uso de agulhas, sendo que o ângulo de entrada na pele fica entre 30° e 45°, em retroinjeção. Precisamos ficar atentos para evitar aplicação em planos superficiais. Caso contrário, podem aparecer pápulas indesejáveis.

Atualmente, esse produto é diluído em aproximadamente 6 ml de água para injeção e 1,5 ml de lidocaína 2%. Essa solução, que deve ser preparada com cerca de 4 a 72 horas de antecedência para melhor ser diluída e hidratar as partículas de PLLA, é aspirada em três seringas de 3 ml com 2,5 ml em cada uma.

Com essas três seringas, o produto pode ser aplicado com microcânulas, em leque, e bem distribuído em toda a região tratada, seja ela facial ou corporal. Usando essa técnica, evita-se equimose, graças à ponta romba da microcânula, e promove-se uma maior distribuição do produto, com risco zero de aplicação dérmica superficial, uma vez que a microcânula permanece em plano subdérmico, minimizando o risco de papilas ou nódulos superficiais e garantindo muito maior conforto ao paciente e imediato retorno às suas atividades normais. É comum acontecer um leve edema e alteração de movimentos nas primeiras horas, em função do anestésico diluído na solução.

Com relação à injeção, sua profundidade varia de acordo com a área a ser tratada: derma profundo, no terço inferior da face; derma profundo e subcutâ-

neo, no terço médio da face; e subperiosteal, no rebordo orbitário, de forma bem distribuída e regular. Ao utilizar a técnica ponto a ponto, na região superior do zigoma, a agulha deve ser inserida sob o músculo orbicular do olho, logo acima do periósteo.

Embora eu prefira a aplicação em leque, com microcânulas 22 g com 5 ou 7 cm de comprimento, o PLLA pode ser injetado com agulha em traços paralelos ou na forma de X. Em superfícies cuja pele é muito fina, como, por exemplo, nas têmporas, a técnica de aplicação em pequenos bólus é feita em pequenos volumes de 0,05 ml, mas pode provocar a formação de nódulos. A aplicação se dá em movimentos contínuos durante a retroinjeção, de maneira a evitar a deposição de bólus, que, dependendo da profundidade da derme, pode ocasionar pápulas ou nódulos. A orientação de sempre aspirar o produto antes de injetá-lo é especialmente importante para profissionais que acabam de começar a trabalhar com preenchedores e uso de agulhas. Em áreas de pele muito fina, aplico o produto com movimento similar ao de uma lipoaspiração, subdérmico, o mais superficial possível (mas não dérmico), com uso de microcânulas, visando a um distribuição regular sem nódulos, e mesmo assim massagem vigorosa é indicada.

A técnica de aplicação requer utilizar seringas de 1 a 3 ml e agulha 18G para retirar o produto do frasco. Utiliza-se a agulha 26G para aplicação ou microcânulas atraumáticas, segundo recomendação do fabricante, sendo que o produto é aplicado entre a derme profunda e a hipoderme. Se o profissional se limitar a injetar a substância em camadas superficiais da pele, ela pode formar nódulos e irregularidades visíveis e até palpáveis.

Uma vez injetado o produto, é preciso massagear vigorosamente a área tratada para garantir uma distribuição uniforme. Aplicar compressas de gelo estimula a vasoconstrição e evita equimoses e edema. A seringa deve ser mantida paralelamente à superfície da pele durante a aplicação, o que mantém a agulha pérvia durante o procedimento.

Assim como outros preenchedores, como o PMMA ou a hidroxiapatita, as partículas de ácido polilático têm entre 40 e 60 micrômetros de diâmetro, ou seja, são pequenas o bastante para serem usadas com agulhas e suficientemente grandes para evitar a fagocitose e permeabilidade capilar.

O aumento da deposição do colágeno acompanha a degradação do polímero em 6%, 32% e 58% após um mês, três meses e seis meses, respectivamente. Em estudos histológicos em amostras de biópsia, realizados 8 meses e 24 meses após injeção do produto, observa-se progressiva dissolução do ácido polilático associado a crescimento de colágeno do tipo II. Trinta meses após a injeção do produto, observa-se, ao microscópio, ausência de ácido polilático e abundância de fibras colágenas.

Resultados parciais são obtidos logo após a primeira sessão, geralmente 30 dias após injeção do produto, com pico de atuação média em torno de seis meses. Pode-se, ainda, associar o ácido polilático à toxina botulínica e/ou ao ácido hialurônico e ao PMMA (polimetilmetacrilato), para tratar rugas dinâmicas da

face no primeiro caso e preencher vincos e sulcos mais acentuados e ríttides, no segundo caso. Esses procedimentos podem ser realizados simultaneamente.

## INDICAÇÕES DO PLLA

O preenchimento facial com PLLA pode ser realizado em toda a face com o objetivo de definir contornos e acabar com a flacidez. Também é indicado para pessoas que desejam corrigir a perda de volume da face, amenizando assim aquele aspecto de proeminência óssea.

O produto não deve ser aplicado, no entanto, em torno dos olhos, em olheiras e nos lábios. O ácido polilático tampouco é a melhor substância para eliminar rugas e linhas de expressão, sendo mais indicado para reverter a perda de volume. Não há limite de idade para realizar a técnica, embora o procedimento seja mais procurado por pacientes entre 35 e 40 anos.

A quantidade a ser utilizada por aplicação varia entre 0,2 a 0,3 ml de produto por cm<sup>2</sup>. Ao contrário de outros preenchedores, os resultados advindos do uso do ácido polilático são gradativos e podem estender-se entre seis semanas e dois anos até a total produção de colágeno. O número de sessões varia de duas a três, conforme a região tratada e a indicação do médico. O intervalo entre elas varia entre quatro e seis semanas. O plano de aplicação depende da região tratada.

## CONTRAINDICAÇÕES E COMPLICAÇÕES

De modo geral, a aplicação de PLLA tem demonstrado baixos índices de complicação, como equimose e edema. A ocorrência de problemas se dá, em geral, em decorrência de procedimentos mal feitos, como uma aplicação demasiadamente superficial ou em quantidade inadequada. As complicações também podem advir de uma não observância do tempo mínimo de um mês entre uma sessão e outra. Isso se deve a uma característica especial do ácido polilático: ao contrário de outros preenchedores, seus efeitos são morosos e aparecem somente com o tempo.

Pápulas e nódulos são, em sua maioria, somente palpáveis e não visíveis, e dependem da técnica de aplicação. Estão relacionados com volumes grandes injetados superficialmente ou com a não interrupção da aplicação antes da retirada da agulha. Outras causas: a aplicação de produto pouco diluído ou em áreas de pele fina, como a região infraorbital, a perioral e a temporal, e áreas de hiper-mobilidade, e a não realização de massagem após procedimento.

Injeções intradérmicas devem ser evitadas. Intervalos de quatro a seis semanas entre as sessões minimizam a formação de nódulos. As pápulas geralmente são transitórias e desaparecem espontaneamente por eliminação transepidérmica. Após dois anos, 76,9% das eventuais pápulas e nódulos estão resolvidos es-

pontaneamente. A aplicação intralesional de triancinolona pode ser considerada no tratamento de nódulos, mas com muita cautela, para evitar efeitos adversos, como a hipocromia, a neovascularização e a atrofia cutânea.

É importante diferenciar a pápula, o nódulo e o granuloma após o tratamento com PLLA. Um nódulo pode ser visível ou não, dolorido ou não, é rígido e há um limite nítido entre ele e o tecido circunjacente, cujo tamanho se mantém até ser reabsorvido, tratado ou removido. Nódulos só aparecem semanas após a injeção e nada mais são do que uma concentração de PLLA na derme. A aderência dessas partículas pode ser quebrada com a fragmentação do nódulo e injeção de soro fisiológico utilizando seringa Luer-Lok, de 1-3 ml de SF 0,9% com agulha 27 G ou até 30 G, para hidratar e redistribuí-las. Em seguida, será feita uma massagem vigorosa na área, sendo que o método pode ser repetido semanalmente até que o quadro melhore, o que normalmente acontece em 80% dos casos. Nódulos não visíveis e não tratados tendem a permanecer estáveis dois anos e até mais.

Quanto aos granulomas, são agregados de partículas de células inflamatórias crônicas que formam nódulos, geralmente com alguns milímetros de diâmetro. O que distingue os granulomas dos demais componentes de resposta inflamatória é a coleção de macrófagos e células epitelioides, geralmente circundadas por linfócitos. Nos granulomas, os macrófagos são modificados para células gigantes multinucleadas. Histologicamente, os nódulos representam gotas fluidas ou micropartículas de tamanhos múltiplos, de forma irregular, birrefringentes à luz polarizada, rodeadas por uma reação de corpo estranho, com macrófagos e células gigantes multinucleadas e poucas células inflamatórias. São nódulos tardios que surgem vários meses após a aplicação e podem ser tratados com corticoides intralesionais de 0,02 – 0,04 ml de triancinolona 2 mg/ml. Essas aplicações podem ser repetidas com intervalos de duas a quatro semanas. Caso não desapareçam, podem ser retirados cirurgicamente. A incidência reportada de granulomas relacionados ao uso do PLLA é baixa: 0,01 a 0,1%, e sua manifestação é em geral autorresolutiva.

Para a retirada do granuloma pode ser associado corticoterapia (oral com prednisona 60 mg/dia, intralesional com triancinolona acetona 20 mg/ml a cada três semanas, no total de uma a dez aplicações, ou intramuscular). Outra opção é utilizar 5 fluoracil (50 mg/ml) isolado ou em combinação com acetônido triancinolona 1 mg/ml ou betametasona 7 mg/ml, que pode amenizar a taxa de atrofia de pele. Outra combinação que dá bons resultados é de 5 fluoracil, betametasona e lidocaína.

O emprego do ácido polilático tem poucas contraindicações. A técnica não é recomendada em indivíduos com extrema sensibilidade ao produto, o que é raro, ou à carboximetilcelulose sódica. Pacientes que já foram tratados com silicone líquido devem evitar a associação. Já mediante uso do polimetilmetacrilato, da hidroxiapatita de cálcio (Radiasse) e do ácido hialurônico, ou em pacientes que fazem uso de aspirina, vitamina E, cápsulas de óleo de peixe e AINES, está autorizado



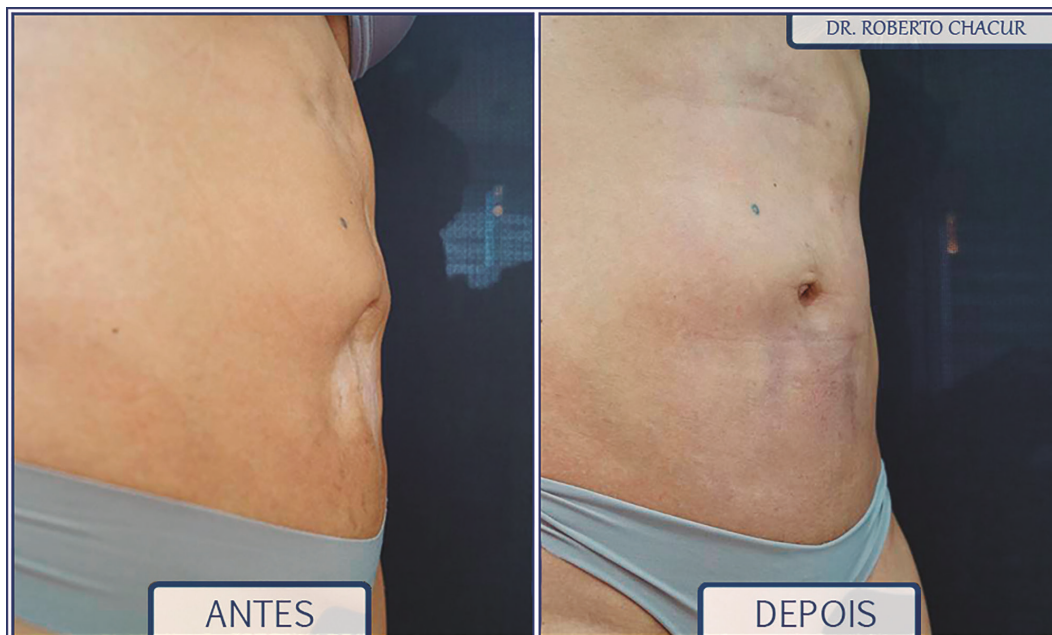o procedimento, evitando-se apenas o uso de agulhas (prioridade para uso de microcânulas 22 G). Indivíduos em tratamento com anticoagulantes devem utilizar as microcânulas para se proteger de sangramentos ou equimoses. Como se trata de um procedimento eletivo, o ácido polilático não é indicado em caso de gravidez ou amamentação e em portadores de infecções de pele.

Pacientes em tratamento prolongado com imunossupressores e anti-inflamatórios como os corticoides devem ser abordados com cuidado, pois a supressão da resposta inflamatória durante o tratamento com prednisona pode levar a uma resposta subterapêutica. Após a suspensão da prednisona, pode ocorrer resposta exagerada com o PLLA.

As vantagens do procedimento são o fato de ele ser minimamente invasivo e praticamente sem riscos, além de ter resultados a curto prazo e duradouros. Os efeitos perduram por até dois anos.

O principal aspecto a ser monitorado é a resposta do organismo ao produto, entre uma sessão e outra, o que poderia levar ao preenchimento excessivo. Por isso, o número de aplicações e a diluição usada em cada paciente devem ser analisados caso a caso. É possível preencher diferentes regiões do rosto numa mesma sessão.

Logo depois da aplicação, podem ocorrer manchas arroxeadas e um inchaço causado pelo próprio ácido. Sendo o PLLA um bioestimulador, serão necessários de 30 a 60 dias após o primeiro procedimento para que ele estimule a formação de colágeno.



Paciente, há aproximadamente 4 anos, realizou lipoaspiração devido a fibrose local; infiltrou triancinolona em demasia, com conseqüente atrofia, hipocromia persistente (pensava-se em acromia). Já tinha realizado diversas técnicas e tratamentos com gordura autóloga, mas sem sucesso. Realizei lipoestimulação com neocolagênese, infiltrando com microcânula polimetilmetacrilato a 10% em 2-3 sessões, associando *laser CO<sub>2</sub>*, que foi fundamental na hormonização da coloração, que repigmentou.

Sua absorção é lenta – ou seja, ele permanece cerca de um ano e meio na pele, agindo sobre a formação do colágeno. Esse é, portanto, o prazo indicado para fazer sessões de manutenção.

Depois do preenchimento facial com ácido polilático, recomenda-se massagear a área, para espalhar a substância no tecido subcutâneo e garantir que ela tenha uma ação uniforme sobre toda a pele.

Medicações para dor são indicadas apenas se necessário. No entanto, é fortemente recomendado que o paciente lance mão de um protetor solar e cuide da higiene e da hidratação da área. Além disso, o uso de produtos antienvelhecimento à base de ácidos em baixa concentração, vitamina C e cápsulas de colágeno podem otimizar os resultados.

## TRATAMENTOS COADJUVANTES

Existem várias propostas de tratamentos concomitantes ao PLLA visando a resultados estéticos harmoniosos. Se houve fotodano na área tratada, a aplicação de luz pulsada ou *laser* fracionado não ablativo e até ablativo na mesma sessão pode ser uma opção interessante. É preciso que seja feita, todavia, antes da utilização do PLLA, de maneira a evitar a contaminação das ponteiros com sangue. Já a aplicação do *laser* ablativo deve se dar posteriormente ao tratamento com PLLA. A associação de técnicas é sempre bem-vinda. Visando a um efeito não só aditivo como sinérgico, podemos utilizar outros preenchedores com efeitos imediatos na volumetria e ainda toxina, *resurfacing* com *laser* e radiofrequência para os mesmos fins.

## DISCUSSÃO

Durante o processo de envelhecimento, corpo e face sofrem perda volumétrica em decorrência de vários fatores, como a diminuição do colágeno e, consequentemente, da elasticidade, flacidez muscular, atrofia do tecido gorduroso, alteração na distribuição do tecido gorduroso e, por fim, reabsorção óssea.

No passado, por recomendação do laboratório produtor do New Fill (antigo nome do Sculptra), a reconstituição do ácido polilático se dava em 3 ml de água destilada meia hora antes da aplicação. Atualmente, é consenso proceder a reconstituições que variam de 5 a 10 ml, associando lidocaína a 2% de 1-4 ml por frasco. Em seguida, deixa-se a solução repousar durante a noite e, imediatamente antes de ser usada, ela deve ser agitada durante um minuto, até que se obtenha um gel homogêneo e translúcido. Uma vez reconstituído, a estabilidade do produto em temperatura ambiente é de 72 horas, sendo que a diluição em água destilada acrescida de bactericida estende essa utilização em até 30 dias (como o poder de volumerização não é tão significativo, eu recomendo e utilizo a ampola na sua totalidade).

Pacientes com lipoatrofia importante demandam reconstituição do produto em 3 ml de água destilada. Nesse caso, se o produto for administrado na derme profunda, há estudos que reportam alta incidência de pápulas e nódulos (em torno de 52%). Encaminhados para biópsia, os nódulos acusam reação de corpo estranho. Nos últimos anos, tem sido recomendado fazer diluições até 11 ml de água destilada, principalmente quando o ácido polilático for usado na área peri-orbitária. O resultado e potencial volumizador do PLLA independe da diluição e depende mais da mão do profissional de aplicar o produto de forma bem distribuída. Quanto mais diluído, menor o risco de nódulos e granulomas, pois o produto ficará mais bem distribuído. Entretanto, em caso de se usarem agulhas, serão necessárias mais punções e, portanto, o risco de equimose e edema é maior.

## CONCLUSÃO

A melhor indicação para o ácido polilático é utilizá-lo como bioestimulador tridimensional em pacientes que desejam corrigir sua aparência naturalmente. O PLLA não deve ser injetado diretamente em rugas ou sulcos, mas difusamente em áreas côncavas ou de sombra, causadas por perda de gordura hipodérmica ou subcutânea devido à ação do tempo, trauma, lipoatrofia secundária a doenças, perda de peso, injeção de corticoide e após cirurgia de *facelift*.

Seguimentos ao uso do PLLA comprovaram aumento de espessura da derme, através de US Doppler, e sustentação por 96 meses. Estudo ultrassonográfico mensurou a espessura dérmica em 33 pacientes com lipoatrofia associada ao HIV tratados com PLLA durante quatro sessões e apontaram aumento de 151% na espessura dérmica em 12 meses e 196% de aumento em 24 meses, o que endossa que o processo de neocolagênese se mantém mesmo depois da injeção do produto. Estudos clínicos prospectivos têm demonstrado reiteradamente que a duração dos efeitos do uso do PLLA pode estender-se para além de dois anos.

## UTILIZAÇÃO DOS FIOS DE ÁCIDO POLILÁTICO (APL)

O sistema de fixação fazendo uso de fios com cones no tecido fibroadiposo foi aperfeiçoado em 2005. Muito antes já haviam sido descritos sistemas de suturas para fixação não absorvíveis, que, apesar de suas limitações, trouxeram grande ajuda aos pacientes, permitindo que movessem tecidos sem se submeterem a cirurgia.

Em busca de maior qualidade nos tratamentos, com o tempo desenvolveu-se um cone absorvível. Suturas bidirecionais só foram, todavia, aperfeiçoadas em 2009, com a utilização de uma cânula bastante traumática, mas com resultados promissores. Mais tarde, com a melhoria das técnicas de aplicação e do material,

chegou-se ao fio denominado Sutura Silhouette, produzido à base de ácido polilático e aplicação com uma agulha mais delicada.

## CARACTERÍSTICAS

O fio é composto de um material reabsorvível, transparente, e cones reabsorvíveis. No fio, utiliza-se o ácido polilático e nos cones, 82% de ácido L-lático e 18% de copolímero glicólico. Em oito a 12 meses, os cones são reabsorvidos pelo organismo; o mesmo acontece com o fio, em 18 a 24 meses.

O ácido polilático (PLA) é particularmente biocompatível com tecidos humanos e bem tolerado. Não requer teste antialérgico.

Uma vez que a sutura foi aplicada, ele atua sobre o tecido subcutâneo, estimulando a produção de fibroblastos e, conseqüentemente, a de colágeno. Em função da lenta degradação do ácido polilático, esse processo ajuda a dar volume à face e a restaurar o perfil de forma natural e gradual. Em consequência dessa característica do produto, seus benefícios se estendem por muito mais tempo.

Cada fio tem duas séries de cones, e cada série apresenta o mesmo número de cones, dispostos em sentido contrário, em direção a cada extremidade do fio – daí ser usado o termo *bidirecional*. Os cones são separados por nós amarrados, a 0,5-0,8 cm uns dos outros, e se movem livremente entre os nós. A parte central da sutura tem 2 cm de comprimento e está delimitada por dois nós sem cones, localizados à mesma distância do meio dela. Atualmente os fios são apresentados nas versões com 8, 12 e 16 cones.

São esses cones que promovem os resultados mais duradouros. Eles sofrem uma forte e imediata fixação no tecido subcutâneo e têm uma superfície de 360° que lhes permite resistir à tração de suspensão. A reação fibrosa em volta desses cones permite um apoio sólido para o tecido macio e previne a migração ou extrusão. Como são corpos estranhos, eles também estimulam respostas inflamatórias. Assim, são lentamente degradados durante esse processo, formando uma cápsula fibrosa em camadas, que funciona como uma cicatriz ao redor dos nós do fio e proporciona melhor fixação em tecidos adiposos superficiais. Em 11 meses, 75% do material do cone já foi absorvido.

## OBJETIVOS

A técnica que faz uso desse fio tem dupla função: oferecer um efeito *lifting* com resultados imediatos, tão logo o procedimento é executado, e estimular a reabsorção do ácido polilático, que otimiza a ativação de fibroblastos no tecido subcutâneo e, conseqüentemente, a produção de colágeno. Os dois processos concomitantes comprimem o tecido e reposicionam volumes, promovendo a redefinição da área de interesse e a restauração do seu formato original.

## INDICAÇÕES

O fio de ácido polilático é particularmente indicado em casos de ptose do supercílio, da pele no terço médio da face ou na linha mandibular e sempre que houver perda de volume malar e flacidez no pescoço. No entanto, ele deve ser evitado para tratar excesso de pele na região mandibular, especialmente se ela for espessa ou extremamente adiposa. Em pacientes idosos ou com pele mais fina, é preciso ter muito cuidado com a superficialização do fio para não ficar aparente após a implantação. Aplicações corporais como abdômen, mamas e glúteos podem ser realizadas, entretanto minha experiência demonstra resultados pobres e muito curta duração.

## TÉCNICA

O procedimento é realizado em ambulatório e não exige incisões ou pontos. Uma vez feita a assepsia da pele com solução desinfetante, ministra-se anestesia local com lidocaína 2% com vasopressor, apenas nos pontos de entrada e de saída dos fios. Por fim, inserem-se os fios no tecido subcutâneo, através da pele, sob condições estéreis.

Para que seja bem-sucedido, o aspecto mais importante do procedimento é fazer uma marcação prévia da posição e do sentido das suturas na área a ser tratada. Sempre que for necessário promover a tração da pele, os fios poderão ser posicionados em ângulo obtuso ou com as técnicas em “U” (utilizo muito o fio *silhouette* em U ou em V).

Na região do pescoço, entrar na parte medial, levando uma extremidade do fio para cada lado com a agulha, não recomendo; fisicamente estaremos puxando a pele para frente e não para trás, como seria mais adequado, a não ser se entrarmos posteriormente no pescoco, utilizando a técnica em “rédea”, como usada no cavalo.

## CUIDADOS PÓS-TRATAMENTO

Uma vez concluído o procedimento, pode haver edema ou hematomas leves. Também pode surgir uma leve depressão ou irregularidade na pele nos pontos de entrada dos fios. Essas manifestações costumam desaparecer em poucos dias.

Orienta-se aplicar, imediatamente após o procedimento, compressas de gelo ou uma toalha fria nas áreas tratadas (sempre evitando manipular ou apertar a área). Fazem igualmente parte dos cuidados recomendados evitar se expor ao sol, praticar esportes, frequentar saunas, realizar tratamento odontológico ou movimentos faciais excessivos ao mastigar, conversar e bocejar, tudo isso durante duas semanas. Analgésicos podem ser usados, se necessário, durante dois ou três dias.

Os primeiros pacientes nos quais realizei este tratamento saíram do consultório com um resultado imediato satisfatório e um aspecto muito bom. Entretanto, em poucos dias, o fio se ajustou nos coxins adiposos e o efeito de tração se perdeu quase totalmente, mantendo-se, assim, apenas o efeito estimulador de neocolágeno, dadas as propriedades do ácido polilático. Para potencializar o efeito do fio de PLLA, atualmente o paciente sai do consultório com o aspecto hiper-corrigido. Sempre que possível, mantenho um curativo por todo trajeto do fio, visando a manter a pele sem manipulação e aliviando a tração natural sobre o fio por cerca de 2 ou 3 dias. O procedimento não é obrigatório, mas tenho notado com isso um resultado final mais eficaz no uso dos fios de sustentação.

## HIDROXIAPATITA DE CÁLCIO

Composto sintético em formato de microesferas constituídas de cálcio e fosfato, está presente nos ossos humanos e no esmalte dos dentes; por isso, circula naturalmente no organismo, é biocompatível e pode ser utilizado sem que haja necessidade de testes de hipersensibilidade. Além disso, é um produto que não migra no corpo: é inerte, seguro, estável e biodegradável, o que significa que o corpo o absorve de maneira natural e segura e o elimina gradualmente.

Sendo o fosfato e o cálcio importantes mediadores celulares na estimulação da formação proteica, a hidroxiapatita de cálcio (CaHA) é essencialmente indicada para corrigir sulcos na face, principalmente sulcos nasogenianos, e seu efeito se estende, em média, por dois anos ou até mais. Também estimula a formação de colágeno na região. Por isso, representa uma opção interessante para os pacientes que têm receios em relação a resultados tardios.

A substância é apresentada na forma de um gel leitoso, no qual estão suspensas microesferas da hidroxiapatita de cálcio extremamente lisas e regulares. Os preenchedores com hidroxiapatita de cálcio também têm na sua formulação celulose, glicerina e solução salina, substâncias que serão rapidamente absorvidas, uma vez injetadas no organismo. De fácil aplicação, eles são normalmente indicados para preencher rugas moderadas a profundas, sulcos e imperfeições nas linhas faciais.

### CARACTERÍSTICAS

Presente na natureza, ela faz parte das rochas metamórficas e, em tecidos vivos, a hidroxiapatita e seus precursores integram diferentes grupos animais, como os corais e as estrelas do mar. Nas pesquisas sobre biomateriais, estudam-se suas

formas de aplicação máximas, uma vez que o material extraído de diferentes origens oferece resultados distintos, sendo um desafio para a medicina genômica poder empregá-lo para reconstruir órgãos a partir de células-tronco.

A hidroxiapatita de cálcio é um biocristal que consiste de átomos de cálcio, fósforo e hidrogênio, de acordo com a fórmula  $\text{Ca}_{10}(\text{PO}_4)_6(\text{OH})_2$ . Pertence à família das apatitas, tem uma estrutura hexagonal, com o grupo espacial P63/m. Os principais componentes químicos da hidroxiapatita de cálcio são o cálcio e o fosfato. No entanto, a substância natural também contém percentagens mínimas de sódio, cloro, carbonatos e magnésio, que têm papel importante na função remodeladora do osso. Por essa razão, ela não é considerada uma apatita pura.

Nos organismos vivos, o cristal de HAP cresce e se compacta para dar resistência aos ossos e aos dentes mediante um complicado processo ao qual está associada a presença de colágeno. A ação do colágeno serve de molde para acomodar o novo cristal em crescimento. O início da cristalização da HAP ocorre em estágios embrionários e fetais, tendo sido demonstrado que em ratos de laboratório esse processo tem início com 19 dias de gestação.

A HAP é um biomaterial por excelência. Utilizada em ortopedia, em odontologia e em oftalmologia, tem diferentes origens – bovina, porcina, sintética, coralina –, cada qual oferecendo melhores resultados para uma ou outra finalidade. É, portanto, recomendado que se observem suas características físicas e químicas, tais como a resistência, a dureza, a porosidade, a solução, a adesividade, antes de ser empregada como biomaterial.

Por ser um componente de formação dos ossos e dentes, a hidroxiapatita de cálcio é radiopaca: pode aparecer na imagem do raio X ou na tomografia computadorizada. Dura e pesada, não deve ser injetada superficialmente e tampouco é indicada para uso nos lábios. De aplicação subcutânea, se injetada superficialmente, pode causar o aparecimento de nódulos brancos, que nada mais são do que um acúmulo do próprio material. Por esse motivo, não indico hidroxiapatita de cálcio em olheiras.

Estudos vêm demonstrando que uma menor quantidade de hidroxiapatita é necessária para promover o mesmo grau de correção que o ácido hialurônico, sendo essa uma de suas principais vantagens.

## INDICAÇÕES

O preenchimento com a hidroxiapatita de cálcio pode ser proposto para quem almeja resultados mais duradouros na face, mas tem dúvidas quanto a preenchimentos definitivos. Sendo este composto inerte, brando, flexível e aplicado na camada subcutânea ou intramuscular e submuscular, acaba adotando as características do tecido mole circundante e se torna praticamente imperceptível no local onde foi injetado, daí sua utilidade em áreas da face sujeitas a grande exposição.

A hidroxiapatita de cálcio apresenta maior viscosidade (é mais dura) que o ácido hialurônico e por isso é indicada principalmente para repor a perda de volume facial, suavizar as rugas ou linhas marionetas (marcas entre o canto do lábio e o queixo), rejuvenescer as mãos e preencher olheiras e vincos profundos debaixo dos olhos. A substância também pode ser aplicada para dar volume ou corrigir imperfeições no queixo, no nariz e nas bochechas.

A hidroxiapatita de cálcio produz igualmente ótimos resultados no rejuvenescimento do dorso das mãos, dando-lhes volume e textura. Em pacientes com lipoatrofia da face (diminuição da gordura), o uso da substância é igualmente muito indicado.

O volume de material injetado não deve ser muito grande, em função do estímulo da formação de colágeno cutâneo, e o procedimento pode ser realizado em pacientes de qualquer idade que apresentem deformações ou depressões cutâneas, embora seja recomendado a homens e mulheres entre 40 e 60 anos de idade, de acordo com o seu grau de envelhecimento.

O produto mais usado em todo o mundo e único liberado pela ANVISA para preenchimentos com essas características é o Radieese®. Ele é uma mistura de hidroxiapatita de cálcio (30%) e gel de polissacarídeo (70%), sendo este de coloração muito alva, o que torna seu uso ainda polêmico entre alguns especialistas. Aprovado pelo FDA desde dezembro de 2006 para corrigir sulcos nasolabiais e labio-mentuais, sua utilização para preencher partes moles chegou a gerar preocupações na comunidade médica em função da formação de granulomas, nódulos e aglutinação, além da migração das microesferas. Nos Estados Unidos, a aprovação cosmética pelo FDA indica duração de seis meses, sendo que todos os resultados de maior duração foram registrados em pacientes HIV. No Brasil, liberado pela Anvisa como preenchedor facial, o Radieese® é absorvido em cerca de 18 meses, sendo considerado uma substância de média duração e não migratória.

## CARACTERÍSTICAS DO PROCEDIMENTO

O tratamento com hidroxiapatita de cálcio é feito sob anestesia local, por um profissional com experiência em implantes líquidos, e pode ser realizado no mesmo dia da avaliação, já que dispensa exames laboratoriais. Em geral, se usa uma pomada anestésica para aliviar o desconforto da entrada da agulha. Na região dos lábios e sulcos nasogenianos, é hábito utilizar um bloqueio anestésico, que pode ser odontológico. Como essa injeção é subcutânea, o procedimento não causa ardência e não chega a provocar muita dor.

Durante a conduta, não há incisões, nem cicatriz nem pontos. O material é aplicado pelo dermatologista em ambiente asséptico e a infiltração do material deve chegar até a derme subcutânea e periostal, dependendo do tipo de correção a ser feita. O produto é injetado por meio de microcânulas especiais, atraumáticas e descartáveis, o que afasta o risco de lesão vascular nervosa. O pós-operatório não exige afastamento das atividades diárias.



Depois que foram injetados, o gel e a hidroxiapatita de cálcio são eliminados pelo organismo, não sem antes provocar uma pequena reação inflamatória que envolve as partículas do polímero e promovem a formação de um tecido que as envolve e mantém no local.

Em duas ou três semanas, o paciente precisa voltar ao consultório do médico para avaliar os resultados e a eventualidade de novos retoques.

## REAÇÃO TECIDUAL

É normal ocorrer o aparecimento de um pequeno inchaço após a aplicação, o que melhora com compressas frias. Também podem aparecer manchas avermelhadas, que desaparecem em dois ou três dias. Por ser uma substância absorvida pelo organismo, a hidroxiapatita de cálcio não oferece risco de ocasionar reações alérgicas ou formar nódulos no local.

Há, ainda, a possibilidade de aparecerem edemas após o preenchimento, e estes tomam mais tempo para desaparecer. De modo geral, o paciente pode voltar à vida normal em menos de 24 horas.

Nos 15 primeiros dias após a aplicação, recomenda-se massagear bem o local com movimentos circulares e ascendentes. Evitar a exposição excessiva ao sol e fazer uso de protetor solar, bem como se abster de atividades físicas intensas no período de recuperação são recomendações que devem ser observadas.

Quando o preenchimento é realizado nas mãos, a orientação é não massagear o local nem fazer esforços repetitivos, como digitar no computador durante muitas horas.

## RESULTADOS

O preenchimento com hidroxiapatita de cálcio promove a correção imediata da área tratada, além de estimular a proliferação de fibroblastos, células produtoras de colágeno, em consequência da deposição de fibras colágenas no local onde ela foi implantada.

O gel e as microesferas formam um ambiente propício à formação de colágeno e ao crescimento tecidual na região onde foram aplicados. Com o tempo, o organismo absorve o gel, e o colágeno em formação se infiltra, ocupando o espaço com o próprio tecido natural do paciente.

Durante esse processo, as microesferas de hidroxiapatita de cálcio servem de suporte para que o organismo produza um novo tecido, enquanto elas são naturalmente absorvidas. Assim, mais do que um preenchedor, a substância ajuda a reconstruir as camadas da pele e oferece resultados estéticos imediatos e duradouros. Ao cabo de 16 semanas, o novo colágeno produzido está instalado, sendo que estudos clínicos mostram que o procedimento pode perdurar por até cinco anos. Ou-

tra vantagem da hidroxiapatita de cálcio é o fato de ela poder ser associada ao ácido hialurônico e ao ácido polilático durante procedimentos estéticos.

Os resultados são mais duradouros que com os demais preenchedores absorvíveis e podem ser percebidos já no momento da aplicação. Em geral, é necessária apenas uma sessão para finalizar o procedimento, mas, em alguns casos, recomendam-se aplicações periódicas, anuais, de acordo com avaliação médica.

## CONTRAINDICAÇÕES

O preenchimento com hidroxiapatita de cálcio é contraindicado para quem tem sensibilidade aos seus componentes e em caso de gravidez, susceptibilidade a queloides, doenças autoimunes e problemas de coagulação.

As complicações são raras, mas se o produto for injetado de maneira superficial, é provável que forme caroços, que podem se tornar visíveis ou palpáveis. Por isso, recomenda-se que o médico faça uma massagem vigorosa na área tratada logo após a aplicação e que o paciente continue com o mesmo procedimento em casa.

Sendo a principal complicação relatada na literatura o aparecimento de nódulos, sabe-se que eles podem resultar apenas do acúmulo do produto debaixo da pele ou, então, de uma tentativa do organismo de isolá-lo, formando granulomas. Esses caroços podem manifestar-se na forma de uma massa palpável mas indolor, ou produzir intensa reação inflamatória, com ou sem infecção associada.

## CONCLUSÃO

A hidroxiapatita de cálcio é um preenchedor versátil, durável e seguro se bem indicado e utilizado corretamente. Seu ponto forte em relação ao AH é maior estímulo de colágeno e durabilidade. É muito bom para utilizar em planos profundos, malares, mandíbula, mento, com desvantagem de não ser indicado, ou indicado relativamente, em planos superficiais, como rugas finas, e não indicado para lábios.

## HIDROGEL

Conhecido popularmente como hidrogel, o Aqualift foi um produto que se manteve no mercado brasileiro por aproximadamente 6 anos. Composto de 94-96% de água e 2-4% de poliamida, esse gel poderia ser utilizado em qualquer local

do corpo humano, inclusive nas mamas. Sua aplicação era localizada basicamente na região subcutânea. Com o tempo foi verificada incidência significativa de migração do produto (deslocamento) e ainda casos graves de infecção, fazendo com que o produto fosse proibido pela ANVISA em 2016.

## CARACTERÍSTICAS

O hidrogel é um polímero usado como preenchedor cuja composição consiste em 96-98% de água e 2-4% de poliamida. Utilizado no Brasil desde 2008, é vendido na forma de gel. Produtos de procedência duvidosa chegam a ser encontrados no mercado a um custo vantajoso para preencher áreas como glúteos e coxas (muitas vezes silicone líquido e produtos sem registro na ANVISA), que demandam maior quantidade de substância (para fazer um aumento de volume razoável das nádegas). Além dos glúteos e das pernas, o hidrogel é utilizado em pequenos volumes para atenuar linhas e rugas no rosto e no pescoço, sendo esta sua principal indicação.

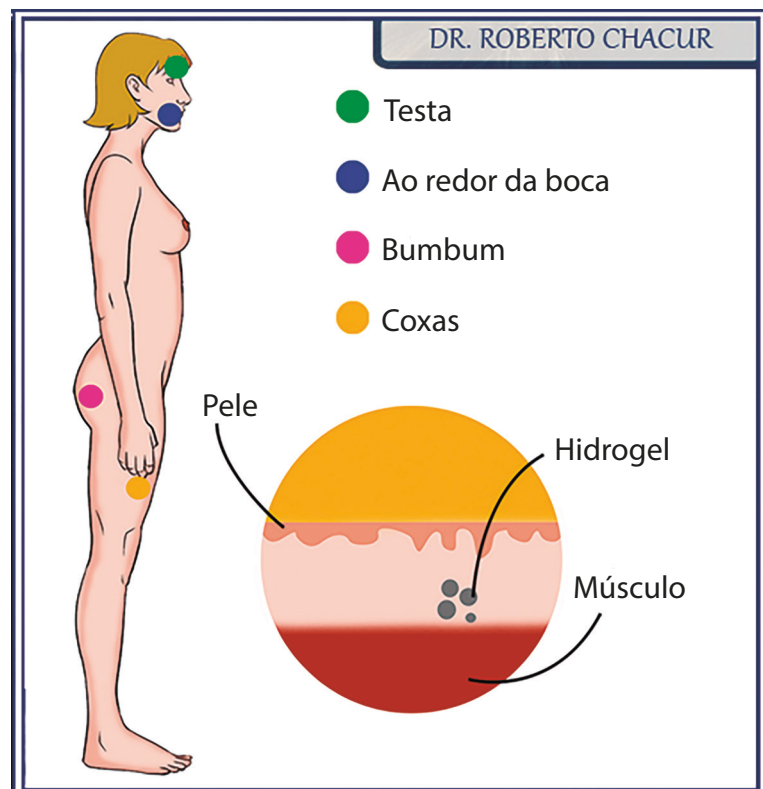
Hidrogel é a denominação genérica, geralmente relacionada ao Aqualift.

O hidrogel deve imperiosamente ser aplicado por profissionais de saúde habilitados, em ambulatório ou hospital: quando a aplicação é malsucedida, a retirada do produto é trabalhosa, pois geralmente são utilizados volumes consideráveis, e, quando se trata de processo infeccioso, a retirada do produto é mandatória.

A marca de hidrogel mais conhecida é o Aqualift, cujo registro na Anvisa está suspenso desde 31 de março de 2016, por conta de graves problemas de saúde gerados. Nos Estados Unidos, o produto não é aprovado pelo Food and Drug Administration (FDA), responsável pela regulamentação de alimentos e medicamentos. Pesa contra o hidrogel o fato de não haver estudos suficientes que garantam sua segurança a longo prazo.

## INDICAÇÕES

O hidrogel era utilizado para amenizar rugas e flacidez e para corrigir pequenas cicatrizes na pele, celulite de grau IV e deformidades faciais



congênitas ou adquiridas em consequência de algum acidente, ou no caso de lipotrofias da face, como ocorre com pacientes com Aids.

O preenchimento com hidrogel pode ser útil para aumentar os lábios, os seios, as panturrilhas ou os tornozelos e para preencher vincos profundos e linhas de expressão no rosto ou no pescoço.

O procedimento é simples e consiste na aplicação de uma injeção de hidrogel na região onde se quer dar volume, com anestesia local. Após o implante da substância, assim como os demais produtos preenchedores, não é realizado ponto nem cicatriz aparente.

## CARACTERÍSTICAS DO PROCEDIMENTO

O produto é injetado na região entre o subcutâneo e a fáscia muscular (tecido que envolve os músculos) com auxílio de uma microcânula, muitos profissionais utilizam agulha calibrosa, o que contraindico, pelo maior risco de lesão vascular e eventos isquêmicos. Embora rápido, é um procedimento que precisa ser realizado em um local adequado com liberações pertinentes junto a órgãos reguladores. O profissional médico precisa ter treinamento e afinidade com implantes líquidos. Atualmente muitos profissionais não médicos estão realizando preenchimentos, como dentistas, biomédicos e enfermeiras.

Imediatamente após a aplicação, é preciso massagear a área. Tão logo é injetado no organismo, o hidrogel provoca uma reação inflamatória, a resposta imunológica do organismo contra infecções. Uma vez implantado, o produto adquire consistência gelatinosa, e o corpo produz uma cápsula que envolve a substância, garantindo, assim, sua permanência no local e evitando que migre para outras partes (o que não ocorre na prática).

O hidrogel (Aqualift) é um produto absorvível, que permanece no corpo por cerca de 5-6 anos, dependendo de onde foi aplicado e das características do paciente, embora muitos pacientes que realizaram o tratamento há mais de 8 anos ainda possuam produtos no local tratado, conforme verifiquei em exames de imagem. Outro produto considerado hidrogel é o Remake (nome comercial), vendido no mercado com a durabilidade de 2 anos. No Brasil, já tive o descontentamento de atender centenas de pacientes com reação a silicone líquido em membros inferiores e glúteos, acreditando ser algum tipo de hidrogel, como Aqualift ou Metacril, denominação do PMMA.

## RISCOS ASSOCIADOS

Quando se aplica uma grande quantidade de material sob a pele, o risco é de o produto acabar “escorrendo” e ser depositado em algum local indesejado.

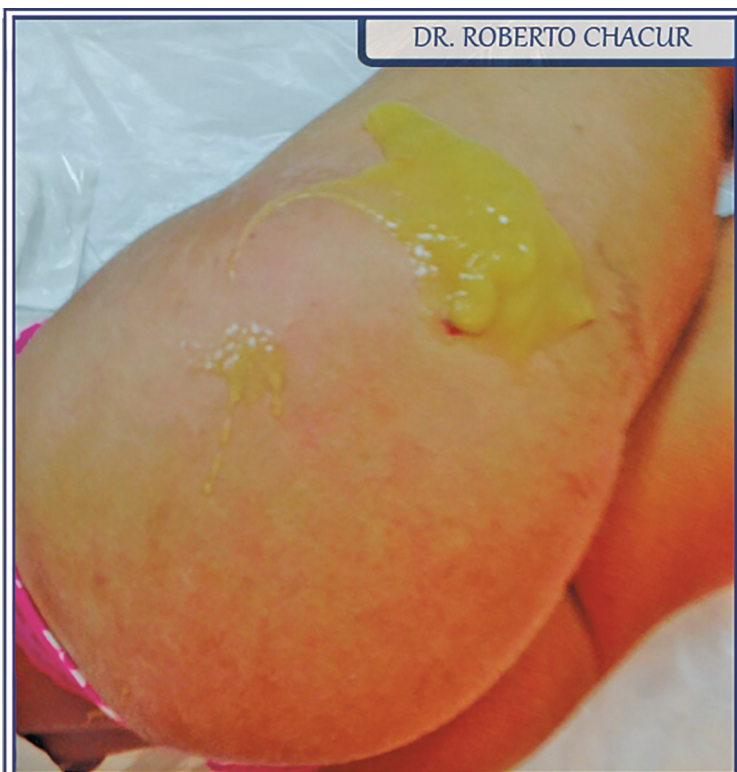
Outra possibilidade é de a substância ser equivocadamente injetada dentro de um vaso sanguíneo, o que pode formar uma trombose e necrosar a pele local.

O paciente está sujeito ainda a ter hematomas, alergia ao produto e dores. Diante de problemas semelhantes, a retirada do material deve ser cirúrgica ou por meio de uma lipoaspiração.

De modo geral, o preenchimento cutâneo com hidrogel é bem tolerado e o paciente tem pronta recuperação, sem necessidade de ser internado, principalmente se optar por fazer uso de uma pequena quantidade do produto no rosto, por exemplo. Na maioria desses casos, há registro apenas de suave dor localizada, inchaço e vermelhidão onde a injeção foi aplicada.

Por mais que o organismo produza uma cápsula envolvendo o hidrogel, há sempre o risco de a substância migrar para outras áreas ou que seja identificada como corpo estranho pelo sistema imunológico. Isso pode provocar diversos problemas: formação de granuloma ou nódulos, endurecimento dos tecidos, imperfeições, deformidades, reações alérgicas, infecções localizadas e sistêmicas, problemas circulatórios e necrose. Essas manifestações nem sempre surgem imediatamente depois da aplicação: como o organismo precisa de algum tempo para eliminar o hidrogel, seus efeitos colaterais podem se manifestar até 5-6 anos após sua aplicação.

Há, também, a possibilidade de ocorrerem complicações inerentes à própria técnica de aplicação. O uso de agulhas oferece risco de perfurar algum vaso e causar embolia pulmonar ou alguma artéria terminal, provocando isquemia. Além disso, a injeção pode ser porta de entrada para algumas bactérias que formam uma camada chamada biofilme. Na maioria das vezes, os microrganismos não causam prejuízo, mas alterações no sistema imunológico – quimioterapia ou estresse muito grande – podem fazer com que eles proliferem, causando infecção generalizada.



Caso típico de infecção tardia em paciente submetida a aplicação de hidrogel (Aqualift) por profissional desconhecido. Produtos à base de água fazem correr um risco muito elevado de infecção, mesmo que tardiamente. Uso de antibióticos não surte efeitos, devido à má penetração no local. O tratamento deve ser cirúrgico, com drenagem total do produto, o que é muito difícil para ser realizado em um único procedimento, principalmente quando são grandes volumes. Pacientes com esse tipo de acometimento costumam ser submetidas a diversos procedimentos, mas em regra evolui bem quando o diagnóstico é precoce e se faz a remoção do produto.

## CONTRAINDICAÇÕES

Não recomendo realizar qualquer procedimento infiltrativo em pacientes que já usaram hidrogel ou silicone líquido ou produtos de origem duvidosa. Mesmo que compatíveis esses produtos podem vir a causar problemas no futuro, e acabarão por associar o problema ao último médico que realizou o procedimento.

Pacientes com quadros infecciosos, bacterianos ou fúngicos, ou inflamatórios, agudos ou crônicos, doenças de pele, circulatórias ou hematológicas relacionadas a distúrbios de coagulação e à presença de tumorações também devem abster-se do seu uso. Além disso, ficar alerta nas aplicações em pacientes portadores de doenças sistêmicas, como as reumatológicas e colagenoses, ou alergias.

## CONCLUSÃO

Como o hidrogel não está mais devidamente regulamentado no Brasil, recomenda-se ao paciente levantar o máximo de informações possível sobre o médico, o estabelecimento cirúrgico e o produto que será usado. Sua procedência, data de validade, quantidade a ser aplicada e autorização das autoridades sanitárias são o atestado de segurança do procedimento. É igualmente imperioso realizar o procedimento em local que ofereça boas condições de higiene e possa atender eventuais intercorrências médicas: embora pouco invasivo, o preenchimento apresenta riscos de complicações que podem estender-se por anos.

# SILICONE LÍQUIDO INJETÁVEL (SLI)

A palavra *silicone* foi cunhada pelo químico inglês Frederick Kipping (1863-1949) para descrever polímeros sintetizados por ele a partir do elemento sílica. Reações químicas utilizando silicone elementar resultam numa classe de compostos denominados siloxanes, que misturam sílica, oxigênio e metano. Eles não são uma substância única, mas uma família de compostos, cujas propriedades físicas e químicas, pureza, esterilidade e biocompatibilidade são variáveis.

Dependendo do grau de polimerização desses elementos, o silicone pode apresentar-se numa forma sólida, líquida ou em gel. A composição do silicone líquido purificado se distingue daquela do não purificado por ter uma cadeia uniforme de polímeros. O polidimetilsiloxano fluido (ou SLI) é o produto usado para preenchimentos teciduais; compõe-se de unidades de dimetilsiloxano que se repetem e terminam com o trimetilsiloxano.

Ainda com respeito às características físico-químicas dos dimetilsiloxanos, suas viscosidades dependem dos diferentes graus de polimerização e número de

ligações cruzadas entre as moléculas. A unidade de referência para essa viscosidade é o centistoke (cS). Utilizando-se como referência a água (100 cS), é possível encontrar produtos com 20 cS até 12.500 cS.

## HISTÓRICO

O silicone líquido industrial tem sido clandestinamente usado como material para fins estéticos há mais de meio século. Os maiores usuários são as mulheres e os transexuais de países da Ásia e da América do Sul.

Inicialmente utilizada na sua forma pura, a substância passou a ser agregada a outras, como óleos vegetais ou minerais, com o objetivo de aumentar a resposta do tecido local e frear a migração do produto quando aplicado no organismo em grande quantidade. Associando o silicone líquido ao óleo de oliva, a fórmula de Sakurai, descrita no Japão, é das mais conhecidas.

Uma primeira tentativa de regulamentar a questão surgiu em 1992, quando o Food and Drug Administration (FDA), norte-americano, decidiu restringir o uso do silicone nos Estados Unidos em atenção à preocupação que a toxicidade do produto injetado nas mamas gerava na comunidade médica. O FDA também proibiu a comercialização do SLI para fins cosméticos, e isso incluía a reversão de defeitos faciais e rugas. Dois anos depois, o produto foi autorizado para uso oftalmológico, em casos de descolamento de retina.

Quase uma década depois, o mesmo FDA aprovou, em 2001, estudo clínico de um óleo à base de silicone altamente purificado, destinado ao tratamento de depressões malares, da linha de marionete e das pregas nasolabiais. Em 2003, o órgão também validou estudo sobre a utilização de SLI associado à lipodistrofia por HIV. No entanto, com o número crescente de complicações, seu uso médico sofreu novas restrições.

No Brasil, a aplicação de SLI ainda é realizada em clínicas clandestinas por pessoas inescrupulosas e sem habilitação, enquanto volumes excessivos do produto na sua formulação industrial – isto é, com resíduos e não estéril – continuam trazendo graves problemas de saúde aos consumidores menos informados. Há relatos de utilização de até oito litros em uma única sessão, o que representa grande risco à saúde do paciente. Por outro lado, embora boa parte das aplicações seja feita no tecido celular subcutâneo, há registros de emprego de injeções intramusculares.

## INDICAÇÕES

O silicone líquido tem sido utilizado em larga escala, no mundo todo. Estima-se que, só nos Estados Unidos, tenha sido aplicado em pelo menos 200 mil pessoas. No entanto, seu uso é polêmico, quando não problemático. Injeções cosméticas faciais são consideradas arriscadas, pois não há como estancar a migração do produto para outras áreas do corpo, uma vez injetado. Além disso, seu uso pode

provocar inflamação localizada e afetar as sensações e os movimentos dos músculos vizinhos.

Advoga-se o uso do SLI para tratar depressões faciais secundárias a traumas, infecções, cicatrizes de acne e ritides, bem como para melhorar áreas faciais afetadas por lipoatrofia e na rinoplastia não cirúrgica, entre outras. Sua utilidade cobre um largo espectro, indo do aumento dos tecidos moles até a lubrificação de agulhas hipodérmicas. Ele é, todavia, totalmente contraindicado para promover aumentos mamários e preenchimento de rugas perilabiais. Em qualquer caso, recomenda-se utilizar como técnica microinjeções com volumes pequenos (1 a 2 ml).

Pacientes com histórico de infecções ou alergias crônicas e indivíduos com doenças autoimunes não devem fazer uso do SLI.

## COMPLICAÇÕES

Os efeitos adversos da utilização do SLI como preenchedor podem ser de toda sorte. As complicações locais após injeção de silicone líquido industrial provocam alterações na coloração e na consistência da pele. Reações agudas, de hipersensibilidade tipo alergia, incluem edema, equimose, eritema, discromia e textura com linfaedema. Processos inflamatórios localizados também podem se apresentar na forma de abscessos, fístulas e granulomas. A estas últimas manifestações dá-se o nome de siliconomas. A palavra foi primeiramente utilizada em 1965 para caracterizar a reação de corpo estranho similar às descritas após injeção de óleos no organismo.

De fato, além do silicone líquido, o emprego de substâncias como óleos minerais, parafinas e fluidos para transmissão automotiva provocam um tipo similar de reação tecidual anátomo-patológica, chamada de lipogranulomatose esclerosante. Essas reações granulomatosas são normalmente tratadas com uma variedade de terapêuticas, incluindo esteroides tópicos de alta potência e antibióticos.

Quando o SLI é usado em grande quantidade ou de maneira muito superficial na derme, a textura da pele pode sofrer distensão e conseqüente bloqueio dos vasos linfáticos, adquirindo um aspecto de casca de laranja. Formação de nódulos, ulcerações com necrose, abscessos e fístulas, eliminação do material injetado, retrações e deformidades cicatriciais também podem acontecer.

Outras complicações são as reações idiossincrásicas tardias ao silicone líquido injetável e as doenças do tecido conjuntivo.

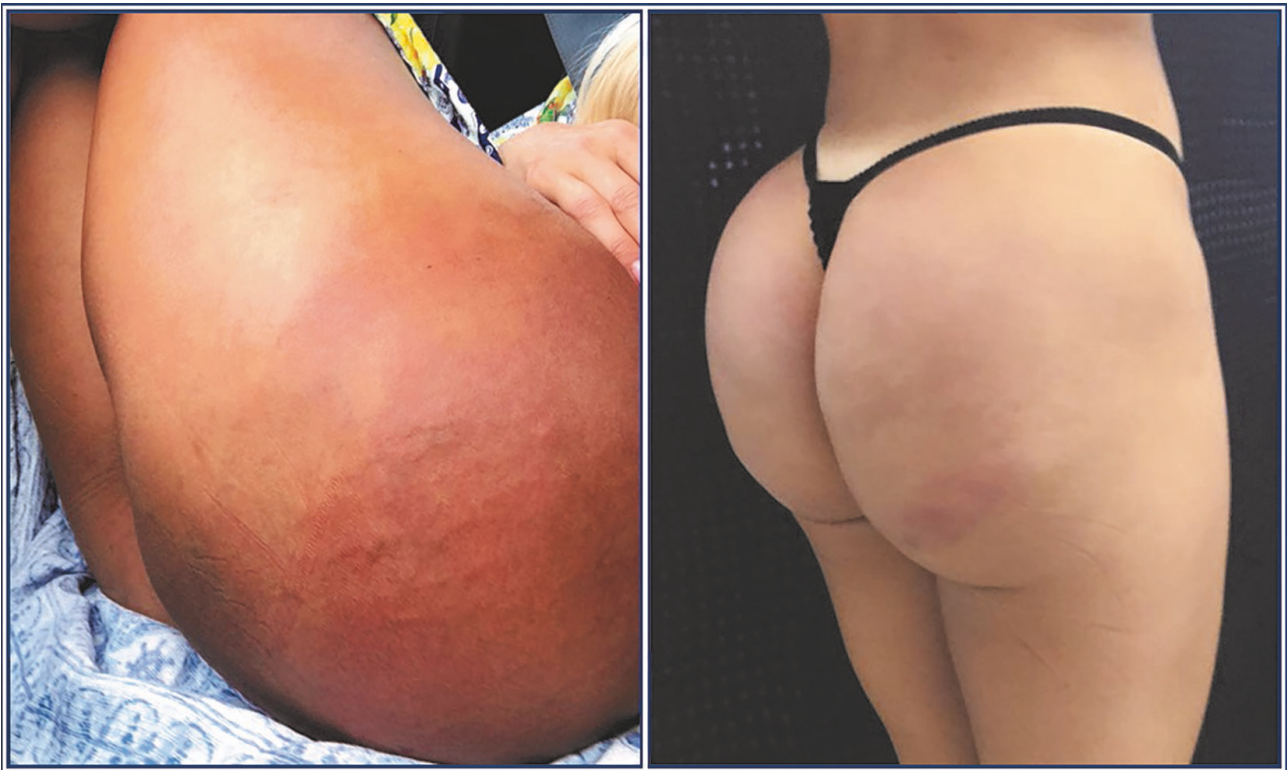Processos inflamatórios ocorrem em áreas bem demarcadas de inchaço moderado, com ou sem eritema, e frequentemente são precedidas por uma infecção em sítio distante, como sinusite aguda, otite média, abscesso dentário ou furunculose. A histopatologia refere reação inflamatória crônica não específica, que responde a injeções de corticoides sistêmicos e a antibióticos orais de amplo espectro.



Quando o silicone líquido é utilizado em maior volume durante uma única sessão terapêutica, podem ser identificadas alterações teciduais em locais distantes daquele em que o produto foi injetado, em função do seu elevado potencial de migração. A longo prazo, há risco de acometimento de linfonodos regionais e infiltração de tecidos adjacentes.

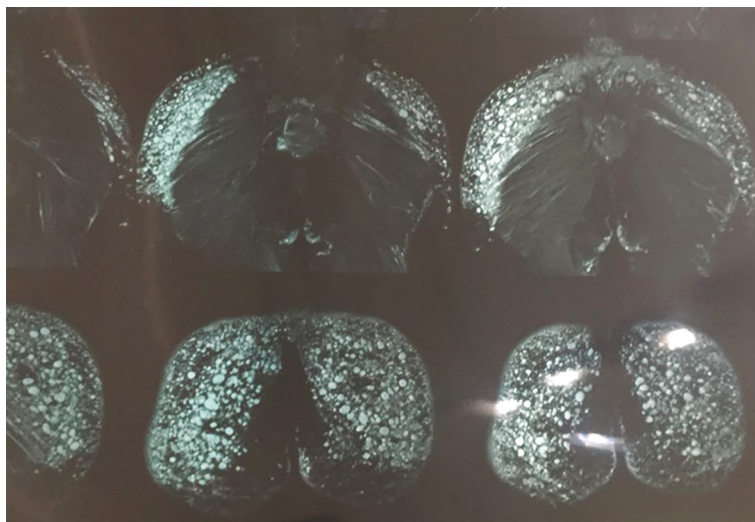
A migração distante do gel de silicone em procedimentos de implante de mama rompido é uma das complicações reportadas. Esses grandes volumes da substância migram por força da gravidade, da ação muscular e da pressão externa ao longo dos planos teciduais de menor resistência, gerando uma série de complicações, associadas ou não a infecções. A dificuldade ou até mesmo a impossibilidade de se remover o material injetado e os tecidos fibróticos e cicatriciais adjacentes dificulta a resposta médica.

Muitas dessas reações podem ser tardias, o que dificulta ainda mais o diagnóstico. De fato, o aparecimento do quadro agudo inflamatório ou infeccioso como manifestação precoce não é comum. Há, na literatura médica, referência a intervalos sem manifestações clínicas de três a vinte anos, com média de seis a dez anos.



Aspecto macroscópico com hiperpigmentação pós-inflamatória crônica, muitas vezes associada a linfedema, frequentemente com migração de produto e linfonodomegalia local ou à distância.

Ressonância magnética característica de silicone líquido com presença de siliconoma. Importante também a percepção de que esse tipo de produto é utilizado em subcutâneo, o que é contraindicado quando se trata de volume significativo com qualquer produto de longa permanência ou permanente.



## TRATAMENTO

O tratamento clínico das complicações do uso de SLI é às custas de anti-inflamatórios, anti-histamínicos, corticosteroides e antibióticos sistêmicos. São drogas usadas em casos de eritema, edema e celulite.

O tratamento cirúrgico deve ser realizado na fase aguda, caso apareçam áreas de isquemia ou necrose mais extensas e profundas, e também se houver abscesso, fístula ou fasciíte.

Embora haja, na literatura médica, farta documentação dos efeitos nocivos da injeção de silicone líquido nas mamas, não há evidências de que seu uso esteja associado ao surgimento do câncer mamário. Note-se, porém, que as alterações clínicas e mamográficas provocadas pelo SLI podem dificultar o diagnóstico diferencial de lesões cancerígenas.

Em qualquer caso, a total remoção do produto é difícil e quase impossível. Embora não existam outros tratamentos, é recomendado ater-se à ressecção dos siliconomas e tecidos comprometidos, haja vista as sequelas locais de ressecções mais extensas.

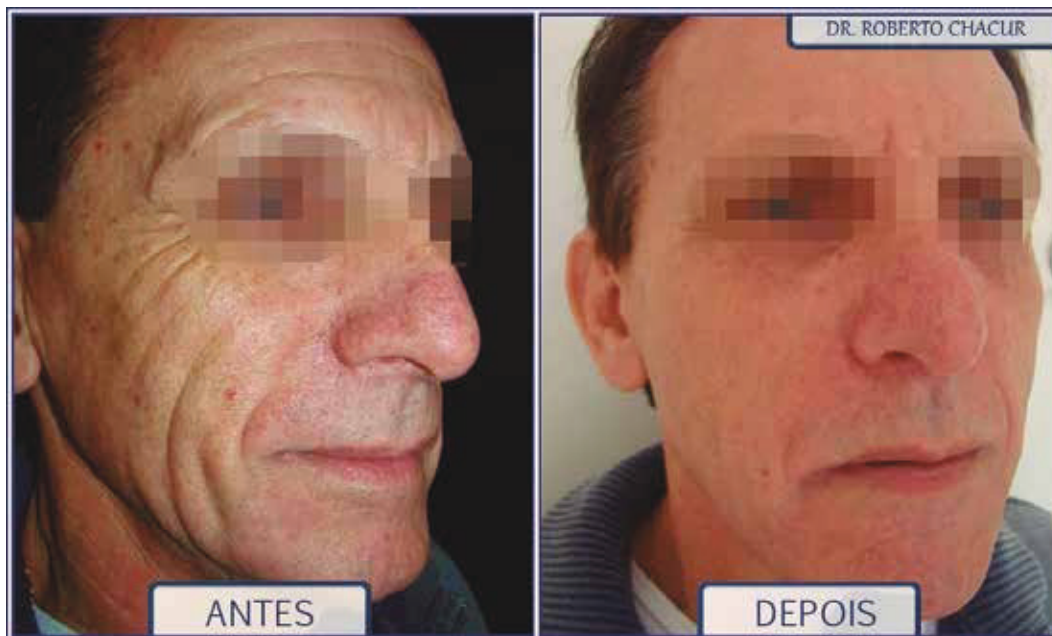## CONCLUSÃO

Apesar dos problemas que pode causar, o SLI tem uma legião de defensores. A favor do produto, evoca-se a facilidade de uso, os resultados duradouros e o baixo custo. Argumenta-se, também, que a maioria das complicações resulta de implante de grande volume de material industrializado ou de utilização de substância falsificada ou adulterada. A técnica de injeção do produto também faz toda a diferença no surgimento de reações.

No entanto, não há como promover bons resultados estéticos em pernas, nádegas e seios sem fazer uso de grande volume de material – e, nesse caso, os problemas podem ser graves e de difícil tratamento. A prática é particularmente perigosa entre a comunidade transexual.

## OUTROS TRATAMENTOS ASSOCIADOS A PREENCHIMENTO

Em 2014 tive o prazer de apresentar em Phoenix, Arizona, no ASLMS (American Society for Laser Medicine and Surgery) um tipo de tratamento que gosto muito de realizar em minha prática médica, a Association of Techniques (4T) for Facial Rejuvenation, que foi apresentado não apenas como *eposter*, mas sob forma oral a todos os participantes do evento, demonstrando os resultados e a segurança da técnica, à qual associo 4 tratamentos em um mesmo momento, combinando preenchimento panfacial, *laser CO<sub>2</sub>*, fracionando com radiofrequência e toxina botulínica (4 tratamentos, por isso 4T).



Preenchimento facial total. Foto obtida na revisão de 60 dias após complemento (30 dias). Foi realizado preenchimento malar, temporal, mandibular, sulcos e contorno labial “cod barras”. Foi associado em um mesmo momento o *laser CO<sub>2</sub>* fracionado com radiofrequência e ainda a toxina botulínica (rejuvenescimento 4T – 4 tratamentos, preenchimento, *laser CO<sub>2</sub>*, radiofrequência e toxina botulínica simultaneamente).

Técnicas associadas colaboram para o rejuvenescimento, viabilizando modificações mais visíveis. O número de procedimentos, que englobam também o uso de tecnologias distintas, varia conforme a necessidade de cada paciente, sendo possível realizar sessões de preenchimento e ultrassom microfocado, *laser* CO<sub>2</sub> fracionado e radiofrequência, *skinbooster*, *peeling*, ácido e injeção de toxina botulínica. O rejuvenescimento baseado em associação de técnicas e tecnologias para tratar marcas do tempo atua nas diversas causas do envelhecimento, incluindo a perda de volume, a formação de rugas, a flacidez, manchas na pele e desidratação cutânea.

Para uma ação mais abrangente e uma aparência mais harmônica e natural, busca-se a associação de técnicas para obter um efeito mais sinérgico, para o qual cada tecnologia é utilizada individualmente na tentativa de reverter um aspecto do envelhecimento, enquanto outra técnica é aplicada para minimizar uma ou outra manifestação da idade. Ou seja, com a associação de técnicas conseguem-se resultados dificilmente obtidos com apenas uma delas.

O envelhecimento manifesta-se de forma diferente em cada indivíduo, por isso é difícil estabelecer uma marcação padrão, que possa ser utilizada em todos os pacientes. O tratamento baseado em técnicas associadas, que em geral começa com um preenchimento, depende do conhecimento, da experiência e do senso estético do médico para conseguir injetar o produto certo, na quantidade adequada, na profundidade necessária e de forma bem distribuída.

O rejuvenescimento facial começa com o preenchimento de implantes líquidos. Objetivo: devolver o volume ósseo, muscular e de gordura, que são naturalmente perdidos com o tempo. O preenchimento pode ser feito com diferentes substâncias, sendo as mais comuns o ácido hialurônico, absorvível, e o PMMA, definitivo. Ambas as substâncias estimulam a produção de colágeno, o que ajuda a devolver não apenas o volume, mas também a melhorar a flacidez e a hidratação da pele. O tipo de implante é definido de acordo com os objetivos do tratamento, a região a tratar e a extensão da área a ser volumerizada, bem como o plano de profundidade da aplicação, que pode ser intradérmico, justadérmico, subcutâneo, intramuscular ou submuscular.

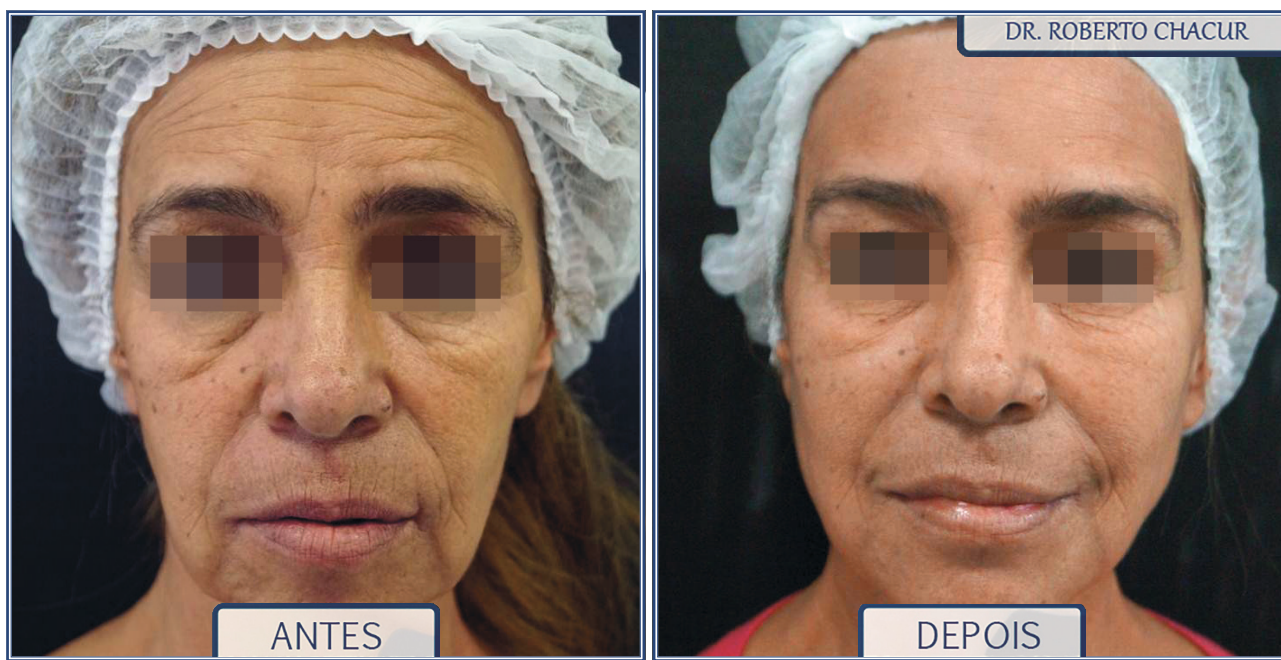Após a restauração do volume, o paciente pode ser submetido a um tratamento de ultrassom microfocado, uma tecnologia desenvolvida especialmente para combater a flacidez. O aparelho não invasivo emite ondas mecânicas que provocam dezenas de milhares de micropontos de coagulação, desde o músculo até a camada mais superficial da pele. Esses micropontos são pequenas agressões que deverão ser reparadas, processo que inclui a produção de colágeno e elastina bem como a reorganização dessas fibras, que em muitos casos estão presentes mas deixaram de exercer suas funções.

Se o paciente apresentar manchas na pele, estrias ou qualquer outro tipo de irregularidade cutânea, o procedimento pode ser realizado com o *laser* CO<sub>2</sub> fracionado, um equipamento que também emite ondas de radiofrequência. O *laser* vaporiza as moléculas de água da pele, estimulando a produção de um novo teci-


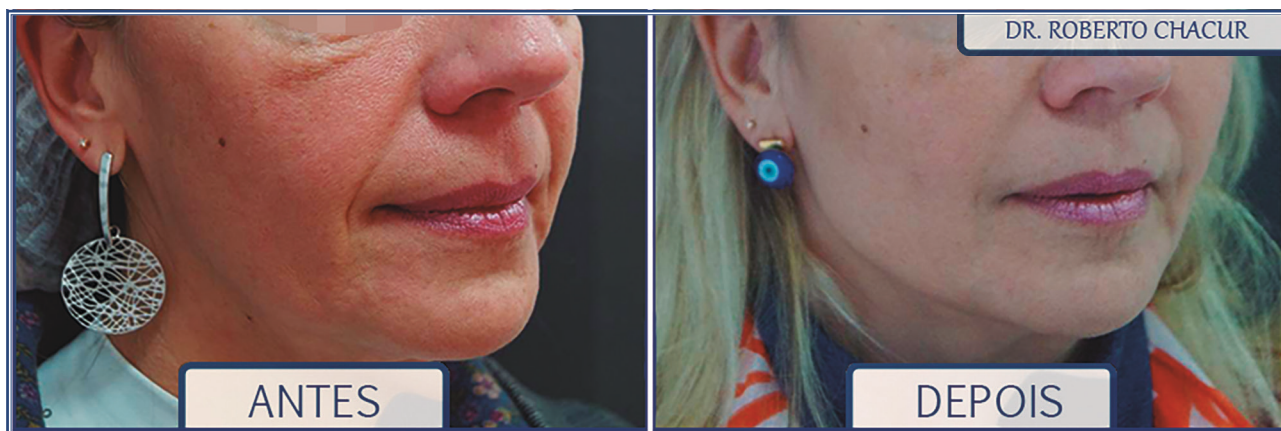
do, muito mais saudável e rico em colágeno. A radiofrequência atua simultaneamente ao *laser* para estimular a ação dos fibroblastos, células do tecido conjuntivo responsáveis pela síntese de colágeno e elastina, além das glicosaminoglicanas e glicoproteínas multiadesivas, que farão parte da matriz extracelular, a massa que une as células animais e permite a coesão e flexibilidade das estruturas corporais.

O tratamento com técnicas associadas para rejuvenescimento facial também pode envolver a hidratação da pele com ácido hialurônico, uma técnica chamada de *skinbooster*. Ela consiste na aplicação profunda da substância, que tem afinidade com a água, promovendo não só a hidratação, mas também a difusão de nutrientes entre as células, o que ajuda a melhorar o aspecto da *cútis*. O ácido hialurônico é um polissacarídeo presente na glicosaminoglicana que envolve as fibras de colágeno, proteínas que estão entre os componentes da matriz extracelular.

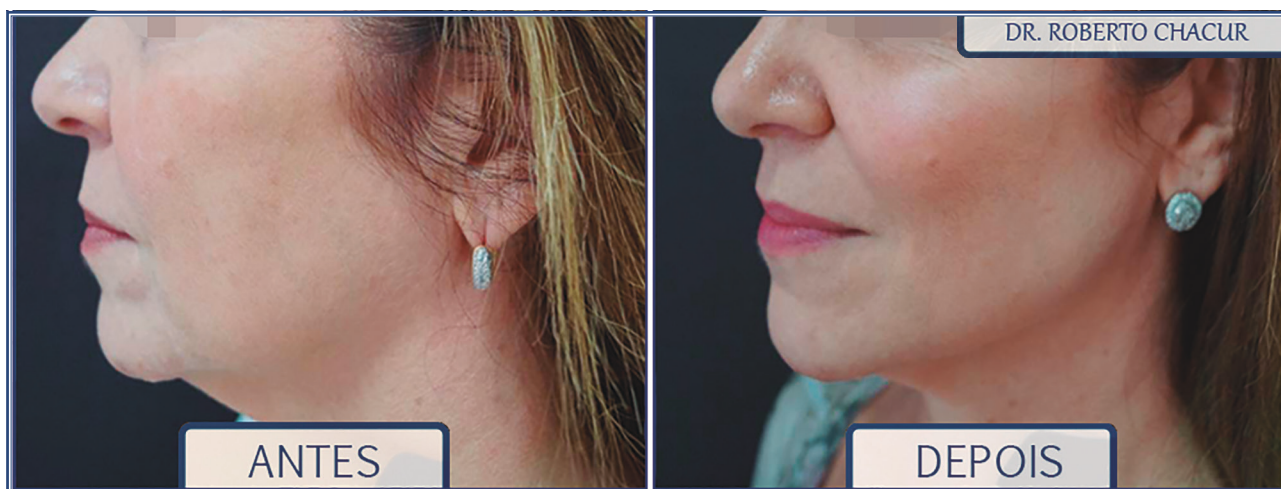
Por último, o processo de harmonização facial pode envolver a aplicação de toxina botulínica. A substância impede a comunicação entre o cérebro e o músculo pelo bloqueio da acetilcolina, responsável por transmitir a ordem de contração muscular. A repetição de expressões faciais para expor emoções é um dos fatores que favorece o surgimento de rugas. Ao manter os músculos relaxados, é possível aliviar as linhas de expressão. Novas formas de aplicação dessa técnica reduzem a aparência congelada que o procedimento costumava causar antigamente.



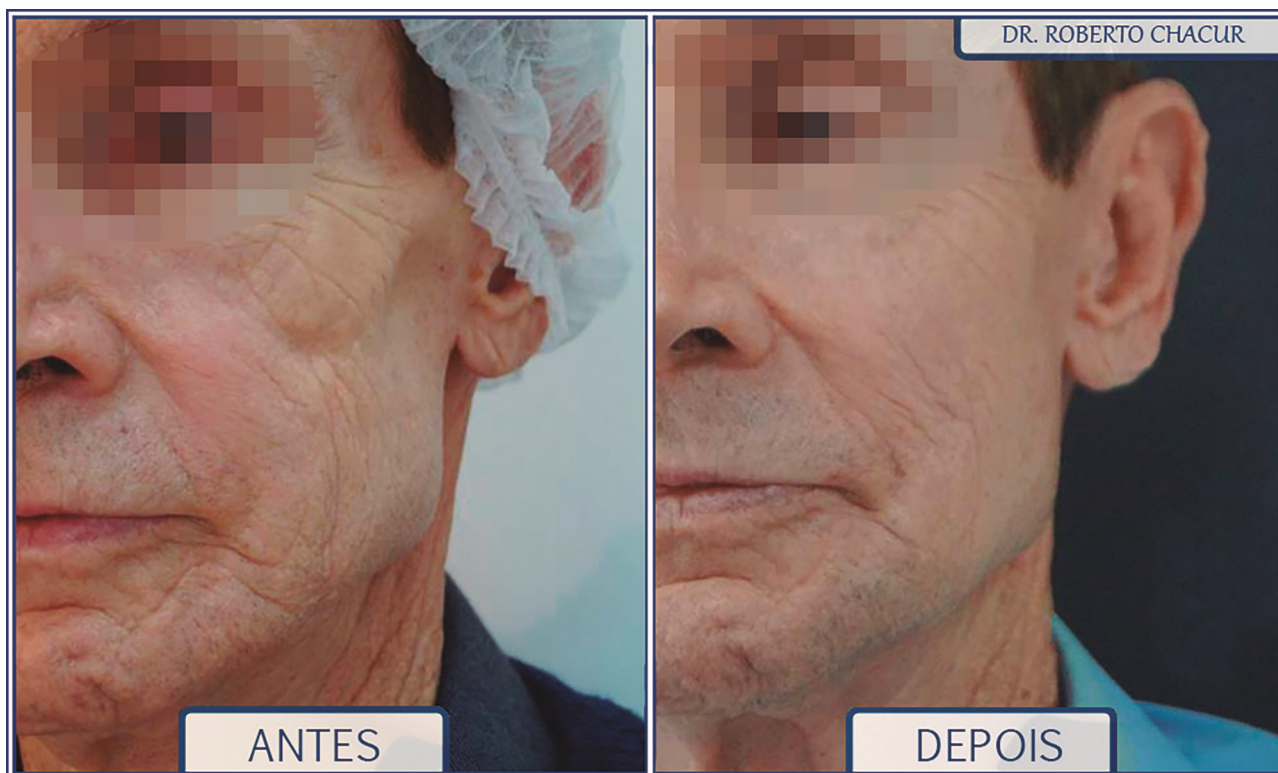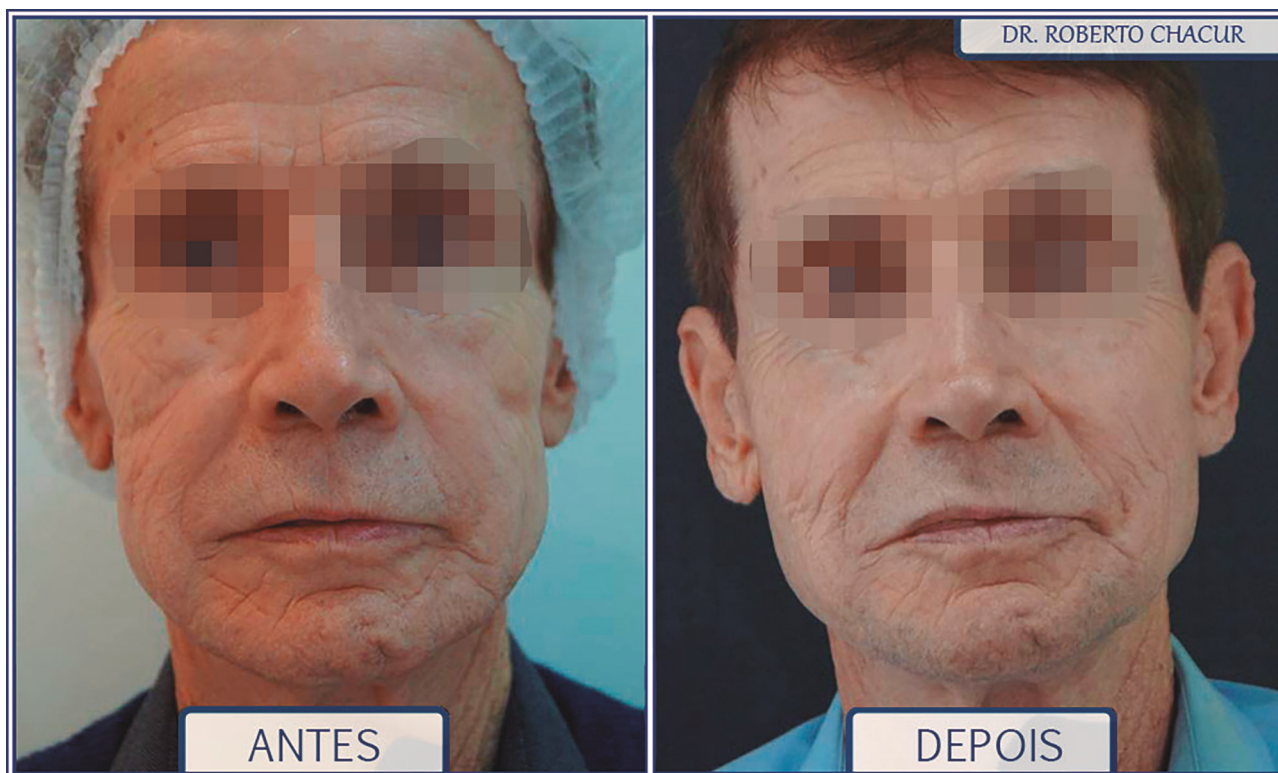Preenchimento panfacial e toxina botulínica – reposição volumétrica e neocolagênese pelo uso de PMMA.



Caso de difícil solução: paciente submetida previamente a tentativa de preenchimento facial com gordura. Aparente cordão gorduroso em sulco nasojugal direito. Foi realizado preenchimento facial total, mandibular, sulcos, malares, temporal, além de *ultherapy* mais localizado em região malar direita.



Bioestimulação facial com projeção malar, contorno mandibular, mento. Foi associado ainda *ultherapy* facial. O efeito volumizador somado ao ultrassom microfocado proporcional não apenas deu atratividade e trouxe vida ao rosto, como melhorou a flacidez tissular pelo restabelecimento volumétrico perdido com o envelhecimento. Usou-se bioestimulação pelas partículas do produto preenchedor e se combateu flacidez muscular não apenas pelo preenchimento submuscular, mas ainda pelo *ulthera*.



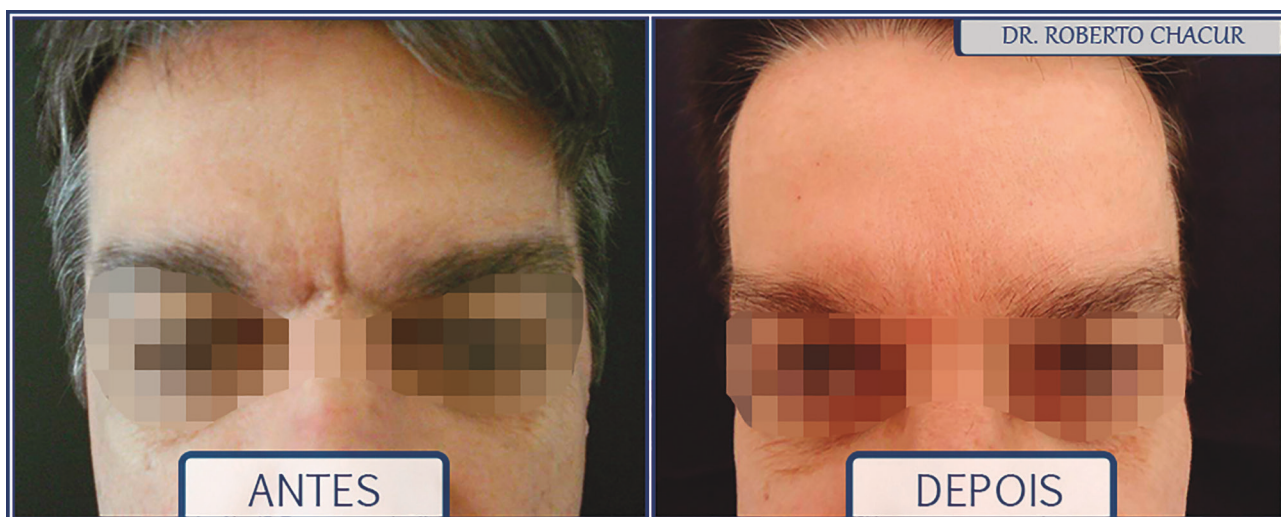Preenchimento *skinbooster* e *laser CO<sub>2</sub>*.

## TOXINA BOTULÍNICA

Popularmente conhecida como Botox®, a toxina botulínica é produzida por uma bactéria chamada *Clostridium botulinum*, a mesma que causa a doença do botulismo. Purificada e aplicada para fins médicos em doses pequenas e inofensivas ao organismo humano, na sua versão industrializada é purificada e usada para bloquear a liberação da acetilcolina, neurotransmissor de mensagens elétricas do cérebro ao músculo, que faz com que ele não receba os comandos para se contrair.

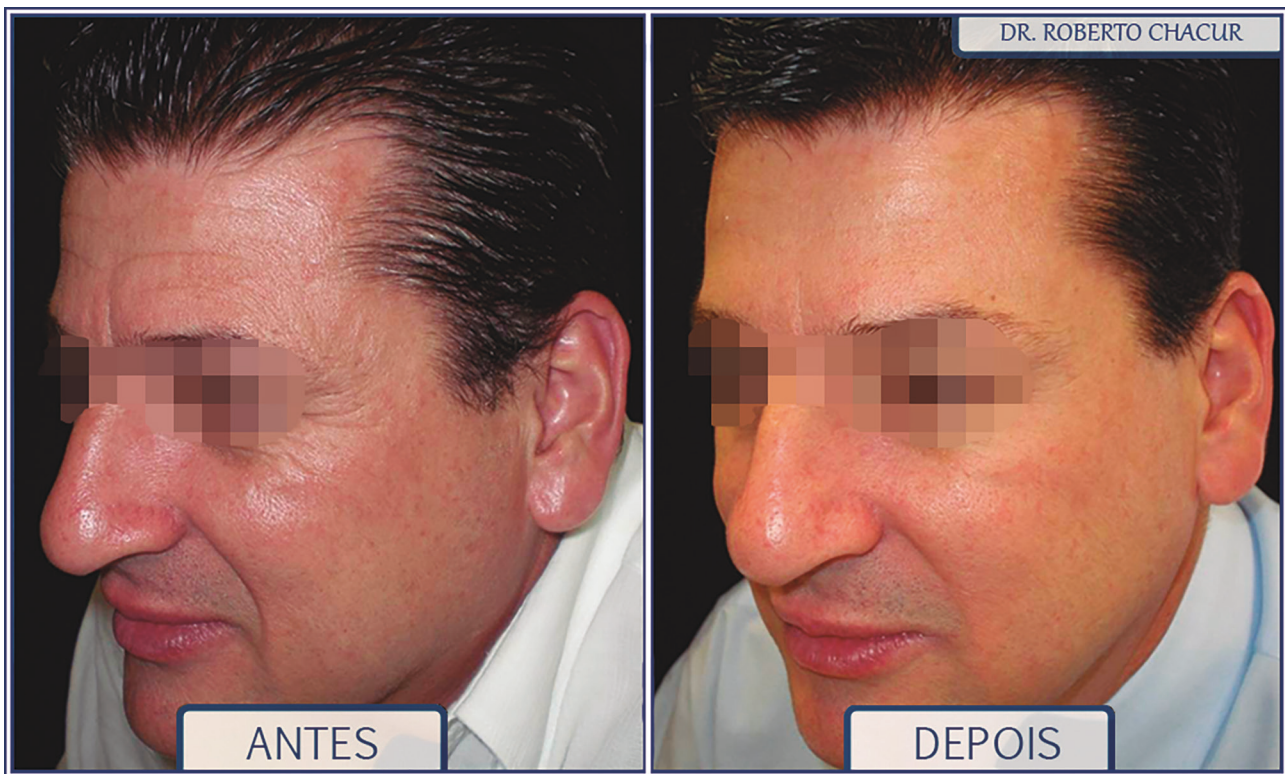Inicialmente utilizada apenas para amenizar rugas da testa, na região entre as sobrancelhas e os chamados “pés de galinha”, a toxina, cuja principal propriedade é inibir a contração dos músculos, mantendo a pele que os recobre relaxada e uniforme, passou a ser empregada no terço inferior do rosto, no entorno da boca, no queixo, para levantar a ponta do nariz e, nos dias atuais, até mesmo no pescoço, graças a uma nova técnica chamada Lifting de Nefertiti (ou *minilifting*).

Além do uso estético, a toxina botulínica pode ser utilizada para o uso terapêutico no tratamento de bexiga hiperativa, espasticidade disfuncional (rigidez muscular excessiva), distonias, espasmo hemifacial, hiperidrose, enxaqueca (migrânea crônica), estrabismo e blefaroespasma. Comercializadas sob diversos nomes – Dysport® (AbobotulinumtoxinA), Xeomin® (IncobotulinumtoxinA), além do próprio Botox® (OnabotulinumtoxinA), as toxinas botulínicas têm características próprias, dosagens e eficácia diferentes, dependendo do seu laboratório de origem, e vários subtipos (A, B, C), mas a utilizada em medicina é do tipo A.



Ruga glabella – discutível seu preenchimento, devido ao registro de casos de amaurose, com comprometimento permanente da visão. Seu preenchimento precisa ser realizado obrigatoriamente com uso de microcânulas, e de forma lenta, pois, conforme já demonstrado, o produto precisa ser injetado intravascular em uma das artérias, geralmente supraorbital ou supratrocLEAR, e ainda ir contra o fluxo sanguíneo até atingir a ramificação para artéria oftálmica, causando sua obstrução. Para um resultado duradouro, é necessário o uso concomitante de toxina botulínica regularmente.





Toxina e preenchimento em sulcos.

## HISTÓRICO

A descoberta da droga remonta à década de 1960, época em que o oftalmologista norte-americano Alan B. Scott buscava alternativas que não fossem cirúrgicas para o estrabismo. Após alguns testes bem-sucedidos com a toxina botulínica do tipo A, Scott publicou em 1973 um trabalho sobre o experimento.

Depois que a substância recebeu autorização da FDA para ser utilizada em seres humanos, Scott descobriu, em meados dos anos 70, que ela também tinha a propriedade de relaxar os músculos, sendo útil para frear movimentos anormais de alguns deles. A partir do uso terapêutico, ele projetou sua utilidade para a cosmética.

Coube aos canadenses Jean e Alastair Carruthers, oftalmologista e dermatologista respectivamente, registrarem uma significativa melhora das rugas com a aplicação dessa substância.

Assim, desde então, a toxina botulínica tem sido usada essencialmente para tratar de vincos na testa.

Aprovado pela Anvisa em 1992, o Botox® tornou-se a primeira toxina botulínica registrada no Brasil e, desde então, tem recebido um número crescente de indicações estéticas e terapêuticas, como no uso do tratamento da hiper-hidrose.

## INDICAÇÕES

Para uso estético a toxina botulínica é indicada para suavizar as rugas e marcas de expressão do rosto. O pós-operatório não exige afastamento das atividades diárias.

Em duas ou três semanas, o paciente precisa voltar ao consultório do médico para avaliar os resultados e a eventualidade de novos retoques.

Além do resultado visível nas rugas de expressão frente ao espelho no transcorrer do seu tempo de atuação, a longo prazo, a toxina botulínica acaba por prevenir o aparecimento de rugas novas nos pacientes que se submetem ao procedimento com certa regularidade.

## REAÇÃO TECIDUAL

É normal ocorrer o aparecimento de uma pequena pápula avermelhada após a aplicação, o que melhora em alguns minutos, por ser uma substância bem absorvida. Entre as linhas tratadas, estão as rugas frontais, periorbicular dos olhos, glabella, além de pontos avançados para arquear o canto da boca, *lifting* de Nefertiti (pescoço), além do uso terapêutico em espasmos musculares, enxaqueca e bruxismo. Para eliminar sulcos ao redor dos lábios, entre eles a linha que se forma a meio caminho entre o nariz e o canto da boca (*bigode-chinês*), o mais indicado é o preenchimento facial, em se tratando de uma região muito movimentada, na qual não se pode paralisar a musculatura.

Seus efeitos aparecem rapidamente, em média entre 24 e 48 horas depois do procedimento, e em duas semanas os resultados estão maximizados.

Em matéria de toxina botulínica, foram definidos os chamados pontos avançados de aplicação – isto é, aqueles que são menos explorados pelos profissionais de saúde. Eles conferem um toque mais refinado e completo ao relaxamento da mímica facial e por isso mesmo apresentam alta complexidade na aplicação. Entre eles, citam-se:

- ✓ Pescoço
- ✓ Queixo
- ✓ Rugas ao redor da boca e cantos dos lábios
- ✓ Ponta, dorso e lateral do nariz (*bunny lines*)
- ✓ Colo
- ✓ Pálpebra inferior
- ✓ Rugas finas nas bochechas
- ✓ Sorriso gengival
- ✓ Hipertrofia de masseter
- ✓ Problemas de ATM

Ao aplicar toxina botulínica nesses pontos, é possível corrigir rugas da região central da testa (glabella), pés de galinha ao redor dos olhos, vincos no nariz ao sor-

rir (*bunny lines*), linhas verticais do pescoço e do colo, para reduzir a flacidez da pele que os recobre, e problemas de articulação têmporo-mandibular (ATM). Também é possível tratar a boca-caída, corrigir o sorriso gengival, levantar um pouco as sobrancelhas e reduzir a produção exagerada de suor nas axilas (hiper-hidrose).

## LIFTING DE NEFERTITI

Também conhecido pelo nome de *minilifting* de pescoço, o procedimento consiste na aplicação da toxina botulínica na região do pescoço, de maneira a dar um aspecto rejuvenescido a toda a área.

Durante a conduta, são realizadas algumas aplicações mais superficiais e outras mais profundas de toxina botulínica nos cordões (ou pilares) que constituem o platisma, isto é, o músculo que faz a junção entre a mandíbula e a clavícula. Após administrar um creme anestésico por 10 ou 15 minutos, o produto é injetado no próprio consultório, sem causar grande desconforto.

Após as aplicações, recomenda-se não fazer exercícios físicos nem deitar de bruços por, pelo menos, quatro horas. Os resultados começam a surgir entre quatro e cinco dias depois do procedimento.

## MODO DE ATUAÇÃO

Rugas aparecem em função do envelhecimento facial, que ocorre por conta da ação do tempo, da exposição solar excessiva, da má alimentação e do tabagismo, entre outras causas. Outro fator determinante para o aparecimento de marcas no rosto é a contração natural dos músculos. franzir a testa em demasia forma vincos horizontais na pele da testa, assim como sorrir ou forçar a vista com muita frequência aprofunda pequenas rugas em volta dos olhos, como resultado da tensão contínua gerada sobre a pele.

Quando é injetada nessas linhas de expressão, a toxina botulínica age como um bloqueador neuromuscular, interrompendo a transmissão de estímulos dos neurônios para os músculos e impedindo, parcial ou totalmente, sua contração. Apesar de irreversível, esse bloqueio é temporário, já que, depois de algum tempo, o organismo procura construir novas pontes de neurotransmissão.

Ao ser aplicada, a toxina botulínica atua tanto preventivamente como de forma reparadora: ela previne o surgimento de novas rugas durante a movimentação da face, ao impedir a contração de músculos da área tratada, e ameniza as já existentes, ao eliminar a tensão da musculatura.

## PROCEDIMENTO

A toxina botulínica é apresentada na forma de um pó acondicionado em frascos e precisa ser diluída com soro fisiológico. Ela é injetada na área a ser tratada

respeitando a distância de 1,5 cm entre um ponto e outro. A aplicação é rápida, praticamente indolor e quase não requer anestesia tópica. O local deve ser, todavia, detalhadamente estudado pelo médico, para que o resultado seja o mais natural possível.

De acordo com rigorosos protocolos de tratamento, em uma primeira aplicação, os serviços de bloqueio neuromuscular devem ser pautados pelo uso da mínima dose efetiva de toxina botulínica. Entretanto, o cálculo da quantidade de substância a ser aplicada depende do quadro e do tratamento.

Havendo necessidade de uma nova aplicação na mesma região tratada, recomenda-se observar um intervalo mínimo de três meses, já que é um medicamento biológico. Caso esse prazo não seja respeitado, pode ocorrer resistência ao produto, e a toxina perde suas propriedades sobre o organismo do paciente.

## CONTRAINDICAÇÕES

Assim como todo medicamento, é contraindicado para pacientes que têm alergia a qualquer componente de sua formulação. Mulheres grávidas ou que estejam amamentando, portadores de doenças neuromusculares, imunológicas ou coagulopatias (ou, ainda, que estejam fazendo uso de anticoagulantes, aminoglicosídeos e drogas que interferem na transmissão neuromuscular) não devem ser tratados com a substância.

Desde que realizada por um profissional bem treinado e experiente, a aplicação da toxina botulínica pode ser considerada um tratamento seguro, embora seja aplicada no paciente por meio de agulhas.

Hematomas podem aparecer em consequência da injeção, que, no seu trajeto, pode perfurar vasos sanguíneos e causar pequenos sangramentos pontuais. É comum haver dor localizada após o procedimento. Nesse caso, cremes anestésicos à base de lidocaína podem amenizá-la significativamente.

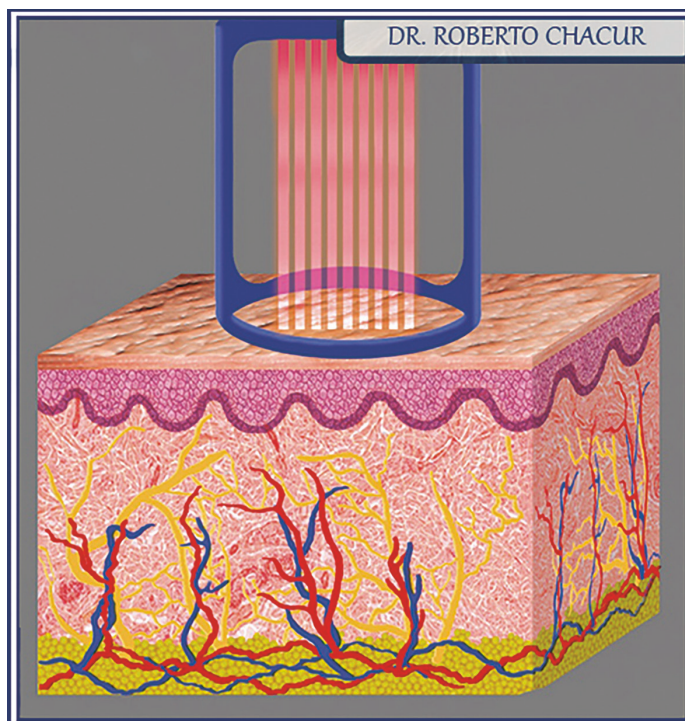
Alguma perda de expressão pode ocorrer em casos em que se usou uma dose excessiva da toxina botulínica; com o tempo ela será revertida. Se manipulada por profissional experiente, o risco é bem menor.

## LASER CO<sub>2</sub> FRACIONADO

Indicado para o rejuvenescimento de várias partes do corpo humano, o *laser* de dióxido de carbono (*laser* CO<sub>2</sub>) tem bons resultados na face, nas pálpebras, no pescoço, colo e mãos, bem como no tratamento de cicatrizes hipertróficas, cicatrizes de acne, traumáticas ou cirúrgicas, estrias, remoção de manchas super-

ficiais e flacidez da pele. Especialmente empregado para eliminar celulite e linhas finas da face – ao redor da boca, dos olhos, das maçãs do rosto e da testa –, age aquecendo a água presente na derme até destruir o seu tecido. Penetrando até a segunda camada da pele, equipara-se a um *peeling* profundo, estimulando também a remodelação e contração do colágeno, o que resulta em menor flacidez.

Com o tempo, percebe-se melhora nas rugas e manchas da pele: ela fica mais viçosa, com poros menores, e sua textura melhora. As sessões de *laser* CO<sub>2</sub> fracionado podem incluir, na consulta de revisão, aplicações de *skinbooster*, tratamento que permite uma hidratação das camadas mais profundas da pele com aplicação de ácido hialurônico, o que estimula a produção de colágeno e dá firmeza à pele.



## CARACTERÍSTICAS

O *laser* CO<sub>2</sub> fracionado é uma tecnologia que emite um feixe de luz com propriedade de ser atraído pelas moléculas de H<sub>2</sub>O do corpo humano. Seu comprimento de onda é de 10.600 nanômetros e seu funcionamento se baseia na fototermólise seletiva: as células atingidas são vaporizadas a uma temperatura de 100° durante alguns microssegundos e, com isso, o *laser* CO<sub>2</sub> fracionado remove entre 25 e 50 micrômetros de tecido em cada passada ou conforme regulagem predeterminada.

Ao vaporizar as moléculas à semelhança de um chuveiro, ele estimula a cicatrização da área tratada, bem como a produção de colágeno, alcançando microporções da pele e deixando intactas outras tantas. É essa pele não afetada que vai facilitar a cicatrização das colunas de tecido atingidas pelo *laser*. As pequenas pontas de pele poupada permitem a reestruturação da epiderme de maneira mais rápida e possibilitam ao paciente retornar às suas atividades normais mais rapidamente.

Com isso, obtém-se uma diminuição das cicatrizes traumáticas e cirúrgicas, das manchas e das estrias. Bastam duas ou três aplicações para nivelar rugas e cicatrizes com medidas que chegam a um milímetro ou mais de profundidade. Todo esse processo promove o efeito de rejuvenescimento da pele, um procedi-

mento excelente a ser realizado conjuntamente com os preenchedores em geral. Costumo realizar o *laser* CO<sub>2</sub> fracionado e os preenchimentos em um mesmo momento (primeiro os preenchimentos e depois *laser*).

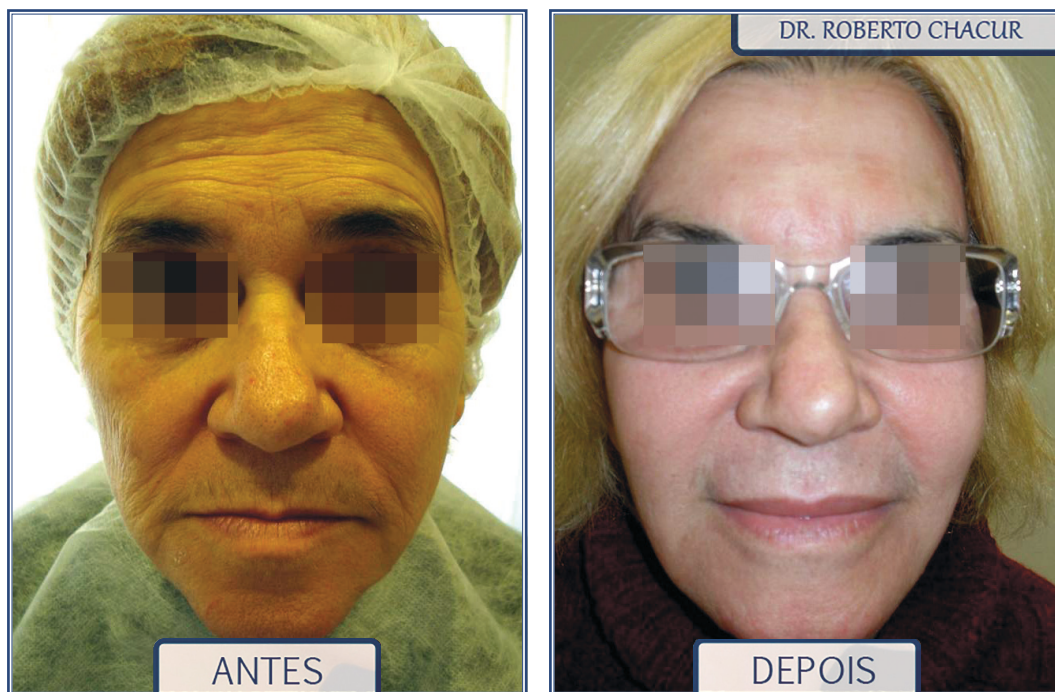### FÍSICA DO RAIOS LASER

Idealizado pelo engenheiro indiano Kumar Patel em 1963, o *laser* de CO<sub>2</sub> foi pioneiro no uso de gás. Ainda hoje é usado em larga escala na indústria, para cortar e soldar e, na medicina, como bisturi cirúrgico.

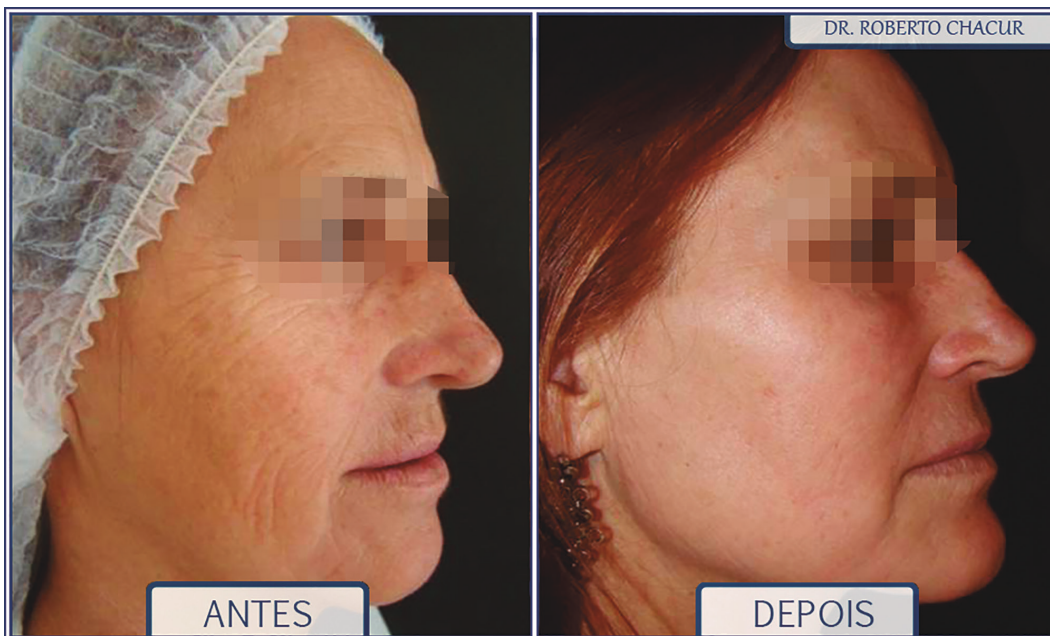O *laser* emite raios com comprimento de onda tal que são significativamente absorvidos pela água tecidual. É ela que determina seu grau de penetração na pele, e não a melanina ou a hemoglobina. A luz do *laser* de CO<sub>2</sub> penetra cerca de 20 a 30 μ no tecido com uma duração de pulso inferior a um milissegundo.

Seu mecanismo de ação é a produção de calor. De modo geral, pequenas elevações de temperatura desencadeiam uma bioestimulação tecidual. Temperaturas entre 600 e 850°C, por sua vez, provocam coagulação. Acima de 850°C, elas resultam em carbonização e ao beirar os 1.000°C, levam à vaporização.

No caso do *laser* de CO<sub>2</sub>, a vaporização ocorre quando o raio entra em contato com a pele. Em consequência, resulta um aquecimento super-rápido, ebulição e vaporização da água, gerando a ablação (remoção), que provoca o *resurfacing* ablativo. Acredita-se que a transferência de calor responde pela desnaturação do colágeno, processo verificado em moléculas biológicas, principalmente proteínas, expostas a condições distintas daquelas em que foram produzidas, como



Rejuvenescimento facial com lipoestimulação, projeção malar, mento, sulcos e *laser* CO<sub>2</sub>.



Preenchimento mandibular, malar, lipoestimulação com PMMA, *laser* CO<sub>2</sub> fracionado e toxina botulínica associados.

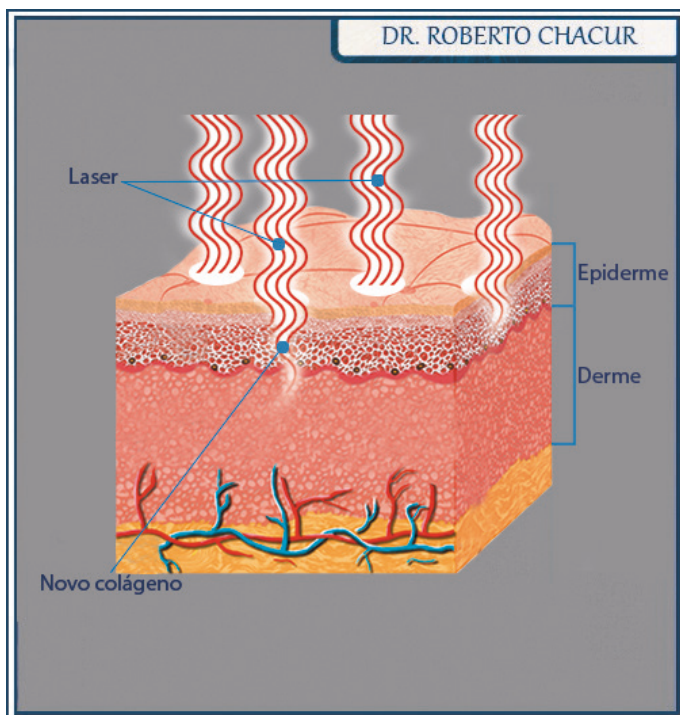
as variações de temperatura. Em outras palavras, a proteína perde sua estrutura tridimensional e suas propriedades. Por outro lado, essa reação é exotérmica: libera um calor que se alastra para células adjacentes, causando um efeito térmico residual, que estimula a produção de colágeno. Durante o procedimento, a desnaturação do colágeno contribui para a contração do tecido visível a olho nu e melhora as rugas e a flacidez. Além disso, ela induz uma reação tecidual que gera neocolagênese durante cerca de seis meses após o procedimento.

Em resumo, o rejuvenescimento da pele promovido pelo *laser* de CO<sub>2</sub> se dá pela contração de colágeno, ablação da pele fotolesada, lesão térmica periférica e neocolagênese.

## HISTÓRICO

Na medicina, as primeiras versões do *laser* de dióxido de carbono foram empregadas para o tratamento de queilite actínica, nos lábios. Rapidamente, a técnica se estendeu para outras áreas da face, dando origem ao *resurfacing* ablativo, que se revelou extremamente bem-sucedido. No entanto, esse procedimento era muito doloroso e exigia cuidados pós-operatórios demorados e intensivos, e afastamento das atividades diárias. Além disso, os efeitos colaterais adversos – infecções, eritemas, hiper e hipopigmentações de longa duração, cicatrizes – eram frequentes.

A partir de 1990, novos aparelhos foram desenvolvidos com base na teoria da fototermólise seletiva de Rox Anderson e uma nova gama de equipamentos com pulsos curtos (ultrapulsados), altas energias e *scanner* foi lançada no mercado. A incidência



de complicações diminuiu, mas o tratamento continuou doloroso, com longos períodos de recuperação.

A fototermólise fracionada foi criada em 2004 pelo professor de Dermatologia Dieter Manstein e pelo pesquisador em Fotomedicina Rox Anderson, na Universidade de Harvard. Objetivo: oferecer resultados tão bons quanto o *resurfacing* tradicional, sem as desvantagens conhecidas. A proposta consistia em atingir as camadas mais profundas da pele (dérmico) de forma pontual, isto é, em frações microscópicas. Essas microfrazões coaguladas pelo *laser* levam o nome de Micro Thermal Zones (MTZs).

Entre essas MTZs há ilhotas de pele saudável, íntegra, que não é tratada e funciona como promotora da cicatrização. Com isso, obtém-se uma ação profunda

do *laser*, sem atingir, todavia, extensas áreas. Assim sendo, o período de recuperação é mais rápido.

O primeiro equipamento a incorporar a técnica foi o Fraxel®. Em breve outros aparelhos surgiram, cada qual com suas especificidades. A técnica incorporou segurança com o tempo, abrindo espaço para procedimentos menos agressivos, ditos não ablativos. Diferentemente dos ablativos, eles não refazem a superfície da pele de modo tão efetivo e podem ser insuficientes para melhorar a elastose solar severa. Sua penetração na pele e estímulo à formação de colágeno também são menores.

O uso do *laser* ablativo fracionado foi disseminado em 2006 com o objetivo de oferecer uma técnica tão eficiente quanto o CO<sub>2</sub> tradicional e tão segura quanto o *resurfacing* fracionado não ablativo, no caso de remoção de rugas. O *resurfacing* ablativo fracionado provoca rupturas localizadas da epiderme, cercadas de pele intacta. A profundidade da lesão é proporcional à quantidade de energia empregada. Por ser fracionado, o *resurfacing* ablativo permite atingir camadas muito mais profundas (de até 1.500 µm) que o *resurfacing* ablativo não fracionado (10-300 µm). Embora mais segura, a técnica é menos eficiente para o tratamento de rugas faciais, fotoenvelhecimento e cicatrizes.

## INDICAÇÕES

O *laser* de CO<sub>2</sub> fracionado tem no rejuvenescimento cutâneo sua melhor indicação. É uma boa opção para o tratamento do envelhecimento facial, já que



provoca a contração do colágeno. É indicado para pessoas que buscam rejuvenescimento da pele e o fim da flacidez. É excelente para rugas, pois consegue atingir diversas superfícies da pele, nivelando sua estrutura, e estimula a produção de colágeno nas áreas onde atua, dando-lhes uma aparência mais jovem. Pode ser usado com uma ponteira cirúrgica em cirurgias estéticas, como na ninfoplastia e na blefaroplastia a *laser*.

Tem igualmente uso terapêutico, para tratar ceratoses seborreicas e actínicas, verrugas virais, manchas, lesões pigmentadas, cicatrizes cirúrgicas, inclusive queiloideanas, estrias atróficas e outras lesões de pele.

O fracionamento do *laser* também permite o tratamento de áreas extrafaciais, como a cervical, a região anterior do tórax, braços e pernas. Outras indicações são as cicatrizes de varicela, nevos, acrocórdons, rinofima, hiperplasias sebáceas, xantelasmas, siringomas, queilite actínica, angiofibromas, queloides e neurofibromas. Um outro estudo que apresentei no ASLMS (Congresso Americano de *Laser*) foi da associação do *laser* CO<sub>2</sub> fracionado ao Q-Swished na remoção de tatuagem, sendo que o *laser* CO<sub>2</sub> fracionado em um primeiro momento vaporiza a parte mais superficial da pele, que é possível deixar sem cicatriz removendo parte do pigmento e expondo o pigmento remanescente para que o Q-Swished possa atuar com mais propriedade.

## PROCEDIMENTO

O *laser* CO<sub>2</sub> fracionado funciona por dermoabrasão em profundidade rigorosamente controlada, o que faz dele um tratamento muito seguro para o *resurfacing* ablativo.

A época do ano é decisiva, principalmente para pacientes de pele escura.

Em consulta prévia, o profissional de saúde deve levantar a história clínica do seu paciente, submetendo-o a avaliação física e exames laboratoriais, se necessário.

A aplicação do *laser* de CO<sub>2</sub> fracionado é realizada em consultório e, após o procedimento, o paciente é liberado com um calmante para a pele. A profundidade e a intensidade do feixe de luz são ajustáveis de acordo com a regulagem do equipamento. Mesmo tendo sido definidos previamente, os parâmetros próprios a cada aparelho podem ser alterados de acordo com a sensação de dor do paciente.

A pele deve ser perfeitamente limpa, desengordurada e seca, para que nenhum resquício de creme anestésico ou água atrapalhe a penetração do raio *laser* na pele. Também é importante que ela não esteja bronzada. O uso de ácidos e cremes é permitido até dois dias antes do procedimento.

Em geral, o estímulo do *laser* no corpo é bem tolerado, bastando o uso de uma máscara anestésica tópica por até 1 hora antes do procedimento.

O tratamento com o *laser* CO<sub>2</sub> fracionado tem um *downtime* (tempo de recuperação) de três a sete dias com aspecto visual muito ruim.

O número de sessões depende dos objetivos do paciente e varia entre duas e cinco. Cada sessão dura cerca de 20 a 60 minutos. Normalmente, as aplicações

de *laser* são realizadas com intervalos de 30 a 60 dias, para permitir a completa regeneração da área tratada. Recomendo ao paciente uma sessão anual como manutenção e na minha percepção de 11 anos de uso do *laser* CO<sub>2</sub> a pele desses pacientes está melhor a cada ano.

## CONTRAINDICAÇÕES E CUIDADOS

O *laser* CO<sub>2</sub> é contraindicado na gravidez. Pacientes com doenças de pele, infecções e colagenoses ou que fazem uso de isotretinoína para tratamento da acne devem se abster.

O *laser* CO<sub>2</sub> fracionado também não deve ser usado em indivíduos de pele negra ou tendência a cicatrizes queloides, vitiligo, herpes, lúpus e outras doenças fotossensíveis. Além disso, pessoas que utilizam medicamentos fotossensibilizantes ou anticoagulantes orais devem optar por outras opções. Pacientes com problema de cicatrização hipercrômica (cicatrizes escuras) ou hipocrômicas (cicatrizes claras) devem ser cuidadosamente avaliados.

É muito comum o paciente apresentar eritema e inchaço na pele após o uso do *laser* CO<sub>2</sub> fracionado. O edema pode durar até 15 dias, e a vermelhidão, até 45 dias. Em alguns casos, usa-se a LIP (luz pulsada) e o LED (Light Emitting Diodes / infravermelho) para obter uma melhor cicatrização e uma recuperação mais rápida, indicado somente após 30 dias de aplicação do CO<sub>2</sub> fracionado, e se necessário.

## POSSÍVEIS COMPLICAÇÕES

Como a pele fica sensível com esse tipo de tratamento, há o risco de infecções. Além disso, o processo pode muitas vezes gerar cicatrizes, queloides e manchas. Sendo o brasileiro resultante de miscigenação do europeu, do africano e do índio, sua pele, mesmo sendo branca, tem grande capacidade de pigmentação, o que as torna mais comuns. Outra complicação possível é o surgimento de eritema.

## EFEITOS COLATERAIS

A incidência dos efeitos colaterais, muito frequente no passado com o *laser* CO<sub>2</sub> tradicional, diminuiu bastante com a nova tecnologia fracionada. Ainda assim, perduram casos de gravidade relativa:

**EDEMA PÓS-OPERATÓRIO** – Pode ser leve ou moderado. Na região periorbital, tem seu pico na manhã seguinte ao procedimento. No resto da face, manifesta-

-se com mais intensidade no segundo ou terceiro dias após o procedimento. Normalmente, não incomoda muito e pode ser tratado com sessões diárias de LED. Casos mais graves pedem corticoterapia oral (prednisona 40-60 mg/dia por 2 a 4 dias) ou intramuscular. Compressas geladas de chá de camomila, água termal em *spray* ou bolsas térmicas geladas também podem aliviar o desconforto.

**ERITEMA** – Muito comum após o uso do *laser* CO<sub>2</sub> fracionado, sua manifestação é proporcional à profundidade do *resurfacing* e ao número de passadas. Na forma persistente, é extremamente raro e pode ser tratado com o Dye Laser ou a Luz Intensa Pulsada.

**HIPOPIGMENTAÇÃO** – Fenômeno tardio – Aparece cerca de seis meses após o tratamento –, é bastante raro em decorrência do uso do *laser* CO<sub>2</sub> fracionado. Existem dois tipos de hipopigmentação: a verdadeira, quando ocorre perda de melanina após um *resurfacing* muito agressivo, acompanhada de infecção local ou dermatite de contato; e a pseudo-hipopigmentação, que se apresenta na forma de uma coloração mais clara da pele tratada. No primeiro caso, outra causa aventada é de abuso da hidroquinona antes da conduta. O tratamento é longo e trabalhoso e pode ser feito com *lasers* não ablativos, Excimer Laser, microenxerto de melanócitos ou micropigmentação com maquiagem definitiva. Para evitar a pseudo-hipopigmentação, sugere-se diminuir gradativamente a densidade e a energia entre a face e a região cervical ou entre as regiões anterior do tórax e cervical e não aderir ao tratamento de unidades estéticas faciais isoladas.

**HIPERPIGMENTAÇÃO** – Muito comum após o uso do CO<sub>2</sub> tradicional, é menos frequente com o fracionamento e atinge principalmente os fototipos intermediários. Manifesta-se após o primeiro mês de tratamento e muitas vezes é desencadeada por uma exposição ao sol ou ao calor. Pode ser tratada com cremes clareadores com hidroquinona.

**PRURIDO** – Apesar de extremamente comum e secundário ao processo de cicatrização, pode ser um sinal de infecção secundária por manipulação da pele e dar origem a cicatrizes hipertróficas. O tratamento é feito com compressas de água fervida e gelada ou *spray* de água termal. Podem também ser usados anti-histamínicos.

**CICATRIZES** – Hipertróficas ou atróficas, são mais raras após o fracionamento da luz, mas ainda assim podem aparecer sem razão aparente. São mais comuns em áreas onde a pele é mais fina, como na região cervical e periocular. As atrofia devem ser tratadas com sessões de *resurfacing* fracionado não ablativo (1.540 ou 1.550 nm), sendo que o Dye Laser é indicado para ambos os tipos de cicatrizes. Nos casos de cicatriz hipertrófica, outra opção é a corticoterapia intralesional.

## RECOMENDAÇÕES

Proteger a pele da ação solar é a principal recomendação. Após a aplicação do *laser* CO<sub>2</sub> fracionado, a fotoproteção é condição *sine qua non* para uma completa recuperação, sem o aparecimento de manchas. Além disso, a higiene e a hidratação da pele com produtos suaves também são recomendadas. Os resultados são visíveis imediatamente após a descamação dos pontos, o que ocorre entre 5 e 7 dias depois do procedimento. A estimulação do colágeno pode estender-se por até oito meses.

## CONCLUSÃO

O emprego do *laser* CO<sub>2</sub> fracionado apresenta enormes benefícios, mas dá uma ideia falsa da ausência de efeitos colaterais. Apesar de as complicações acontecerem também entre médicos renomados e bem treinados, novos equipamentos oferecem alternativas que aprofundam o tratamento até 1.500 μm, aumentando as chances de complicações. Para todos os efeitos, a técnica, mesmo sendo o *laser* fracionado, permanece agressiva e deve ser tratada como tal.

## ADENDO

### ANÁLISE MICROSCÓPICA DO POLIMETILMETACRILATO

Resposta inflamatória após implante de microesferas de PMMA (polimetilmetacrilato) em camundongos BALB/c:

Análise histopatológica do sítio de implante e órgãos à distância.

IPTSP/UFG – Instituto de Patologia Tropical e Saúde Pública, Departamento de Microbiologia, Imunologia, Parasitologia e Patologia da Universidade Federal de Goiás.

### AUTORES DA PESQUISA

**Eduardo Luiz da Costa, Vânia Beatriz Lopes Moura, Sarah Buzaim Lima, Ruy de Souza Lino Junior, Anália Cirqueira Milhomem**

Instituto de Física

LABMIC – Laboratório de Microscopia

#### Considerações

Análise dos PMMA'S realizada pelo LABMIC – Laboratório de Microscopia da UFG – Universidade Federal de Goiás (Instituto de Física) – Laboratório referenciado na região Centro-Oeste na análise de materiais.

Todas as normas técnicas de análise seguidas conforme a literatura.

**Tatiane de Oliveira** – Pós-Doutorada em Microscopia de Materiais

Laudo técnico assinado por:

**Dra. Tatiane e Prof. Dr. Jesiel Freitas Carvalho** – Comitê Gestor do LABMIC/UFG.

Foi utilizado MEV – Microscópio Eletrônico de Varredura, marca JEOL Modelo JSM 6610. Para análise de imagens e determinação dos tamanhos das microesferas de PMMA foi utilizado o programa Scandium, da Olympus Soft Imaging Solutions GmbH.

Ao longo dos anos, a versatilidade do PMMA se mostrou ampla, sendo utilizado desde 1945 na odontologia para a preparação de próteses dentárias (PURICELLI et al., 2011); seu uso foi refinado para o aumento e preenchimento de tecidos moles (LEMPERLE; GAÚTHIER-HAZA; LEMPERLE, 1995, 1998; LEMPERLE et al., 2010a, 2010b), assim como para outros fins, como: reconstruções craniofaciais após trauma facial (ABDO FILHO et al., 2011), cimento ósseo para reconstrução ou correção de fraturas (HEINI; WALCHLI; BERLEMANN, 2000; NAGAE et al., 2016; ROTH et al., 2016; LIE et al., 2016); aumento peniano (CASAVANTES; LEMPERLE; MORALES, 2016); como es-

pessante uretral para pacientes com incontinência urinária (LEMPERLE et al., 2011), dentre tantas outras possibilidades de uso.

Devido ao fato de uma rápida progressão do uso do PMMA na bioplastia, progrediram também as primeiras descrições de reações adversas ao seu uso, como granulomas tardios (LEMPERLE; GAÚTHIER-HAZAN, 2009; LEMPERLE et al., 2009); formação de abscessos e reações alérgicas (STURM et al., 2011) – estudo que envolveu outros produtos que não PMMA; toxicidade sistêmica (MEDEIROS et al., 2014) – um estudo realizado por equipe da odontologia que sabidamente não utiliza o mesmo produto que a bioplastia e aplicava o produto intravascular visando a observar as reações sistêmicas, e as possíveis migrações ou fagocitose das microesferas menores (MORHENN; LEMPERLE; GALLO, 2002; LEMPERLE et al., 2004). Tais reações adversas estão intimamente relacionadas à má qualidade da matéria-prima utilizada; erro de procedimento de implantação, que inclui variação no tamanho da agulha, distribuição irregular e variação na profundidade do implante (LEMPERLE, 2006; FUNT & PAVICIC, 2013; JESUS et al., 2015).

Diversos fatores interferem no tipo e na intensidade da reação inflamatória do organismo frente à implantação de PMMA com a finalidade de preenchimento estético; dentre eles está o tamanho das microesferas do polímero, as quais devem medir entre 36-43  $\mu\text{m}$ , uma vez que este parece ser o tamanho ideal para injeções dérmicas, impedindo a fagocitose e permitindo entrega e estabilização do material. Esse tamanho é aceito e sustentado por relatos da literatura que mostram que microesferas com diâmetro menor que 20 $\mu\text{m}$  desencadeiam resposta inflamatória do tipo granulomatosa, além de serem comprovadamente fagocitadas (MORHENN; LEMPERLE; GALLO, 2002), e maiores que 50 $\mu\text{m}$  não seriam implantados de forma eficiente (LEMPERLE et al., 2004; LEMPERLE, G; GAÚTHIER-HAZAN, 2009).

Segundo estudo realizado na Universidade Federal de Goiás (UFG) em 2016, as microesferas do PMMA, muito utilizado por médicos no Brasil, obedecem à média de diâmetro ideal para sua melhor fixação, como é mostrado nas Figuras 1 e 2. A análise da dispersão de tamanhos de partículas de PMMA revelou que a maioria das partículas (90,3%) estão no intervalo de tamanho entre 35 e 40  $\mu\text{m}$ , apresentando diâmetro médio de 37,5  $\mu\text{m}$ .

Vinculado ao tamanho das microesferas injetadas, outro fator que interfere na estabilidade do PMMA implantado, e consequentemente na reação inflamatória desencadeada, é a quantidade de deposição de colágeno ao redor das microesferas do polímero; esferas com diâmetro de 100  $\mu\text{m}$  desencadeiam a produção de apenas 56% do tecido conjuntivo fibroso ao seu redor, enquanto esferas com diâmetro médio de 40  $\mu\text{m}$  promovem o crescimento de cerca de 80% de fibras colágenas. Quanto maior a estabilidade do polímero, menor a probabilidade de dispersão e consequente resposta inflamatória exacerbada (LEMPERLE et al., 2010a, 2010b).




Figura 1. Partículas de polimetilmetacrilato e medidas de seus diâmetros.

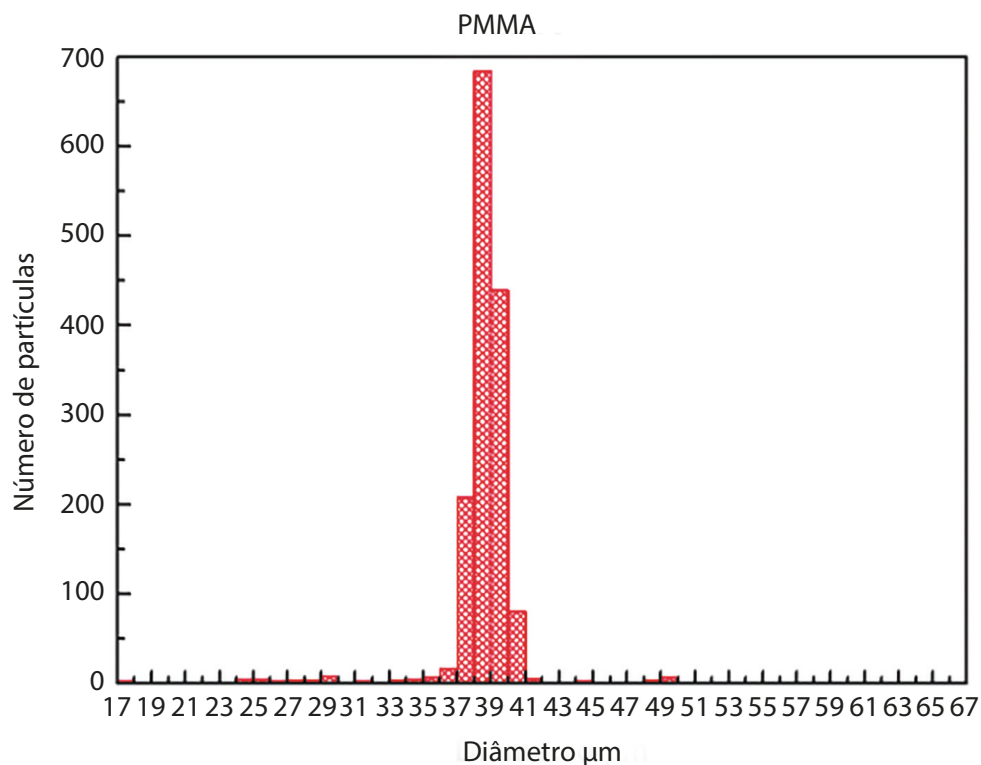


Figura 2. Histograma representativo da distribuição de tamanhos de partículas de PMMA.

Por conta de todos esses fatores relacionados às microesferas e que interferem diretamente no resultado da implantação do PMMA, algumas das marcas comercializadas mundialmente desse polímero, para seu uso em bioplastia, têm sua eficácia e segurança testadas e discutidas por muitos pesquisadores (LEMPERLE; MORHENN; CHARRIER, 2003; SOUSA et al., 2008; PIACQUADIO; SMITH; RUSELL, 2008; LEMPERLE et al., 2010a, 2010b; COSTA et al., 2016). Lemperle, Morhenn e Charrier (2003) analisaram e compararam dez desses produtos (Zyplast<sup>®</sup>, Restylane<sup>®</sup>, Artecoll<sup>®</sup>, PMS 350<sup>®</sup>, New-Fill<sup>®</sup>, Reviderm Intra<sup>®</sup>, Dermalive<sup>®</sup>, Aquamid<sup>®</sup>, Evolution<sup>®</sup> e Radiance FM<sup>®</sup>), no que tange a sua biocompatibilidade e durabilidade; e constataram que todas as substâncias, reabsorvíveis ou não reabsorvíveis, mostraram-se clínica e histologicamente seguras; mesmo descrevendo reação inflamatória leve tardia, além de reação granulomatosa, os autores não atribuíram tais alterações celulares ao implante dos polímeros.

Outro estudo realizado por Sousa et al. (2008), em que implantaram PMMA em camundongos BALB/c e analisaram a presença de resposta inflamatória frente à implantação, além de avaliar a deposição de colágeno; os autores concluíram que a implantação intramuscular de Newplastic<sup>®</sup> promoveu deposição de colágeno, mas não induziu inflamação crônica, o que demonstra a biocompatibilidade desse material para fins de bioplastia.

Piacquadio, Smith e Rusell (2008) objetivaram, em seu estudo, comparar 4 marcas de preenchedores faciais à base de PMMA, disponíveis no mercado, a fim de determinar se havia variações significativas entre esses produtos, o que resultaria em diferentes perfis terapêuticos, dependendo da conduta do profissional, principalmente no que diz respeito à segurança. Os produtos analisados foram: Artefill<sup>®</sup> (ano de 2007, EUA); Artecoll<sup>®</sup> (ano de 2005, Canadá); Artecoll<sup>®</sup> (versão antiga 2001, União Europeia); Metacrill<sup>®</sup> (2006, Brasil); NewPlastic<sup>®</sup> (2006, Brasil). Os resultados apontaram diferenças significativas tanto entre a mesma marca, de versões diferentes, como entre marcas distintas; tais resultados demonstram que o uso desse polímero não pode ser generalizado, sendo necessário que o profissional que o manuseia tenha completa consciência da marca utilizada e das suas diferenças estruturais e reacionais em relação às outras.

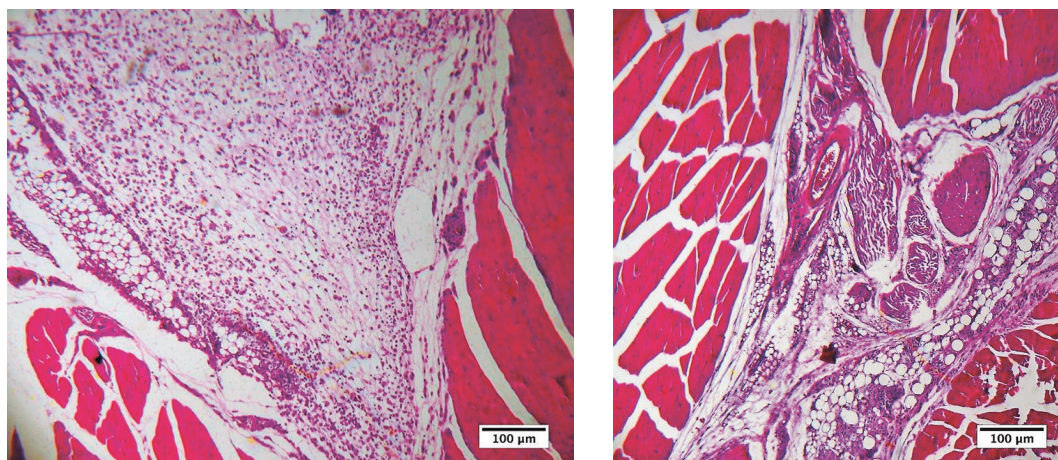
Em 2010, LEMPERLE et al. avaliaram de forma detalhada a ação e consequência da implantação de PMMA ArteFill<sup>®</sup> (antigo Artecoll e atual BellaFill) e descreveram o mecanismo de ação desse polímero, de que forma ele estimula a produção de colágeno com o auxílio do seu veículo (colágeno bovino), que devido sua viscosidade e características estruturais facilita a melhor distribuição das microesferas; relataram também as diferentes técnicas de injeção do produto que interferem diretamente na distribuição ideal do material, além da necessidade de padronização do volume implantado



dependendo do local. Descreveram também as alterações faciais em que se indica a utilização do PMMA para seu tratamento como dobras nasofaciais, linhas retas da testa, dentre outras; além das complicações ocasionadas por erros de técnica, como granulomas, reações alérgicas, vermelhidão e cicatriz hipertrófica.

Diante da ampla utilização do PMMA em bioplastia pelo mundo e da visível necessidade de padronização de seu uso, profissionais brasileiros se reuniram em 2016 no 1.º Consenso Brasileiro de Implantes Infiltrativos (2016), quando foi amplamente discutida a utilização do PMMA no Brasil nos últimos 20 anos, com o objetivo de esclarecer e uniformizar o emprego desse polímero em bioplastia. Segundo levantamento realizado nesse evento, mais de 87 mil pessoas no Brasil receberam implante de PMMA, sendo mais de 71 mil implantes faciais e mais de 12 mil implantes corporais, envolvendo tanto objetivos estéticos como reparativos. Dentre os pacientes que buscam a bioplastia com PMMA para fins estéticos corporais, 88% deles querem alterar a morfologia, por meio da adequação volumétrica dos glúteos. Para que isso seja possível, costuma-se aplicar de 100 a 150 cc de volume em cada etapa do procedimento, de forma intramuscular.

Resultados preliminares de um estudo ainda em andamento na Universidade Federal de Goiás, onde pesquisadores implantaram PMMA intramuscularmente em camundongos BALB/c e avaliaram histopatologicamente as reações do organismo do animal frente ao polímero, mostram que, após 7 dias de implantação era visível observar intenso infiltrado inflamatório predominantemente polimorfonuclear, bem como de matriz extracelular provisória, características clássicas de inflamação aguda, o que evidencia a capacidade do procedimento de implantação e do próprio polímero de suscitar tal processo. Interessantemente, aos 30 dias após o procedimento de implantação, a região de instalação do PMMA apresentava-se reorganizada, com remodelamento do tecido muscular bem como da matriz extracelular; as microesferas do polímero estavam rodeadas de colágeno depositado, mostrando-se mais bem alicerçada. Essas comprovações estão ilustradas na Figura 3.



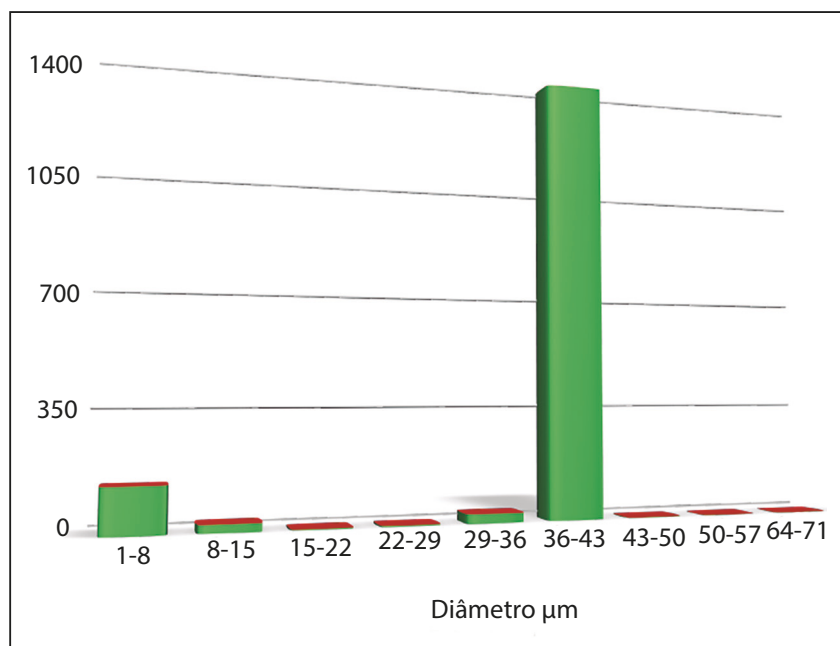
**Figura 3.** Fotomicrografias do músculo gastrocnêmico de camundongos BALB/c implantados com PMMA (Linnea Safe®) intramuscularmente, após 7 (A) ou 30 (B) dias da implantação. A – Intenso infiltrado inflamatório polimorfonuclear associado a matriz extracelular provisória ao redor das microsferas de PMMA. B – Reorganização do tecido, com as microsferas de PMMA contidas por depósito inicial de colágeno, infiltrado inflamatório moderado e pleomórfico. Coloração H&E. Realizado por IPTSP/UFG.

## RESULTADOS DA AVALIAÇÃO DO TAMANHO DAS PARTÍCULAS DE PMMA

Na microscopia eletrônica de varredura é possível observar polímeros uniformes com o mesmo tamanho médio (40 micrômetros) e superfície lisa.

Após contagem e medida dos polímeros, foi observado que 90% estão no tamanho correto (em média 39,5 micrômetros) nesta amostra.



Para esta pesquisa foi usado Linnea Safe.



**Gráfico 1.** Resultados: Avaliação do tamanho das partículas de PMMA.

**Tabela 1.** Resultados: Avaliação do tamanho das partículas de PMMA

Intervalo de tamanhos (µm)	Número de partículas	Porcentagem (%)
1-8	137	8,7%
8-15	25	1,6%
15-22	3	0,2%
22-29	4	0,3%
29-36	29	1,9%
36-43	1.365	87,1%
43-50	2	0,1%
50-57	1	0,1%
64-71	1	0,1%



**Figura 4 e 5.** UMSS – Uniform Microspheres Smooth Surface. Linnea Safe 30% – Apresentou 88% das microesferas entre 30 e 43 micrômetros. Produto com aspecto homogêneo e microesferas concentradas que se utiliza da tecnologia UMMS (Uniform Microspheres Smooth Surface – Microesferas uniformes de superfície lisa). Análise realizada pelo Laboratório de Microscopia (Labmic), da UFG.

**Tabela 2.** Estudos de biocompatibilidade

M	Análises de mutagenicidade	Resultado
I	Teste de Anes   Medical device	Não introduziu mutações
M	Análises toxicológicas	Resultado
II	Avaliação do potencial da citotoxicidade   <i>in vitro</i>	Não apresentou efeito tóxico
III	Irritação cutânea primária	Não apresentou irritação cutânea
IV	Teste de sensibilização térmica em cobaias	Não sensibilizante
V	Teste de toxicidade sistêmica	Ausência de toxicidade
VI	Teste de toxicidade subcrônica (90 dias)*	Os animais testados não apresentaram sinais clínicos de toxicidade ou alterações hematológicas, bioquímicas e histopatológicas
	Teste do implante (30, 60 e 90 dias)**	

\* Fazem parte dos testes de toxicidade subcrônica e do implante de reações tissular, histopatológica (incluindo rim, baço e fígado), hematológica e bioquímica.

\*\* Fonte: Laboratório Lebon.

## MATERIAIS E MÉTODOS

Implante em camundongos:

- Camundongos isogênicos BALB/c, fêmeas, com idade variando entre 4 e 8 semanas, criados e mantidos no biotério do IPTSP / UFG.
- Dois grupos de camundongos assim subdivididos:
- Grupo 1: 35 camundongos divididos em 7 grupos de 5 indivíduos.  
Implantado 1 microlitro = 0,1 ml de PMMA 30% no músculo gastrocnêmico do membro posterior esquerdo, com microcânula.

- Grupo 2: 21 camundongos divididos em 7 grupos de 3 indivíduos.  
Inoculados com 1 microlitro = 0,1 ml de solução salina a 7%.

A eutanásia foi realizada com 3, 7, 15, 30, 60, 90 e 120 dias, respectivamente.

Esta pesquisa foi desenvolvida de acordo com os princípios éticos da Sociedade Brasileira de Ciência em Animais de Laboratório.



Figura 6.

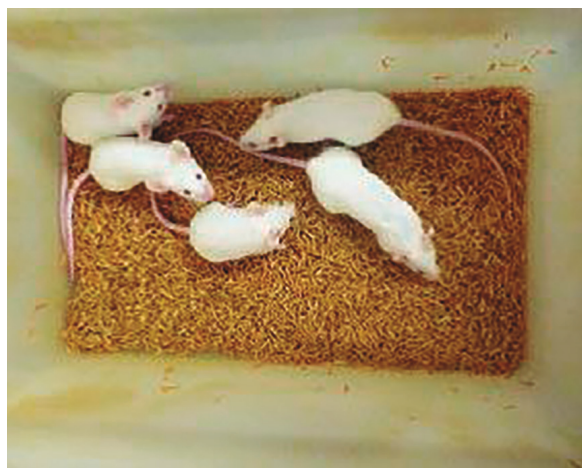


Figura 7.



Figura 8. Contenção do camundongo.




Figura 9. Tricotomia.

## AVALIAÇÃO HISTOPATOLÓGICA

### Macroscopia das vísceras e da pata posterior

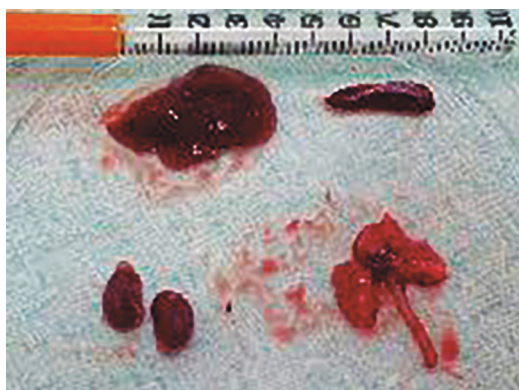

Figura 10.



Figura 11.

### Dissecação do músculo gastrocnêmico




Figura 12.

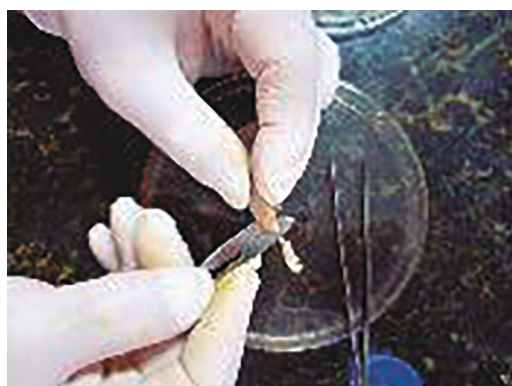

Figura 13.

Os blocos foram cortados em fragmentos de 5 micrômetros de espessura, corados por hematoxilina-eosina (H&E) e Picrosírius (apenas para o músculo).

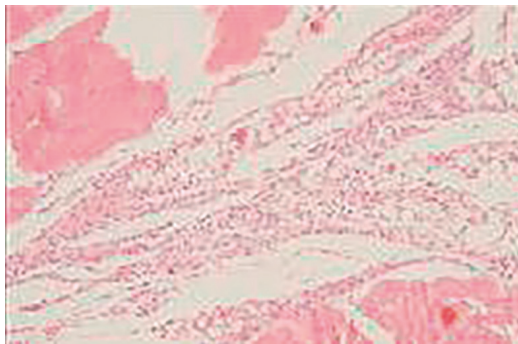
Foram realizados 10 cortes seriados nas vísceras em topografia de hilo.

As lâminas foram avaliadas em microscopia de luz.

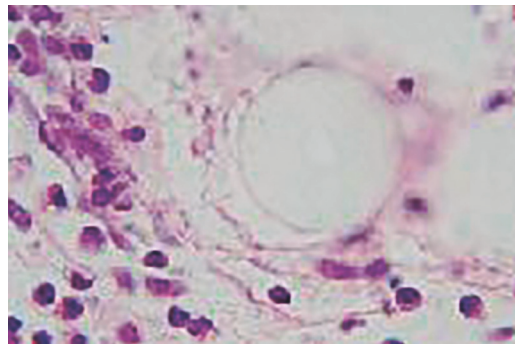
As imagens foram digitalizadas e analisadas de acordo com o *software* Image J.

### Resultados: Resposta inflamatória induzida pelo implante intramuscular de PMMA

A seguir é possível notar como a resposta inflamatória induzida pelo PMMA atua em um implante intramuscular.

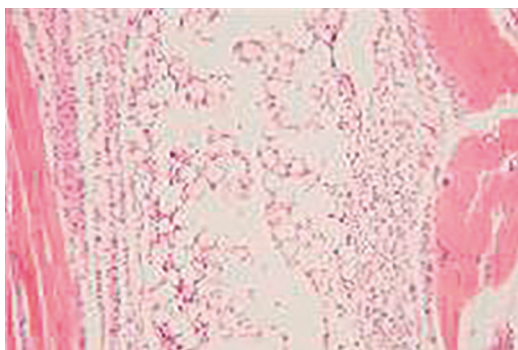


**Figura 14.** OBJ 10x. Realizado por IPTSP/UFG.

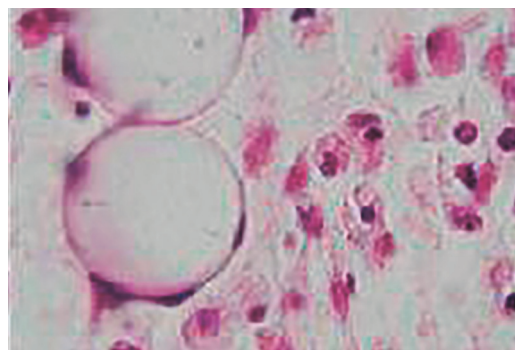


**Figura 15.** OBJ 100x. Realizado por IPTSP/UFG.

Três dias após a aplicação é possível observar processo inflamatório intenso com predominância de células polimorfonucleares.

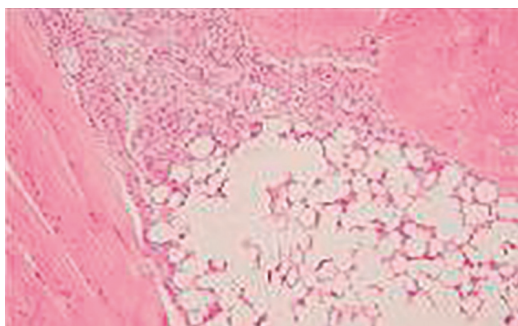


**Figura 16.** OBJ 10x. Realizado por IPTSP/UFG.

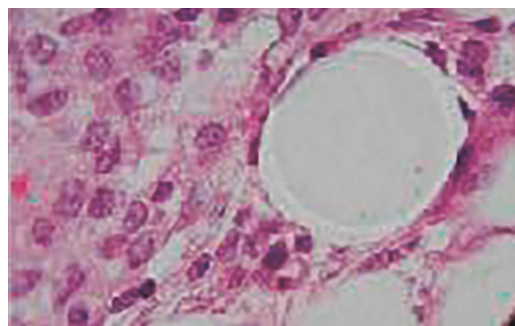


**Figura 17.** OBJ 100x. Realizado por IPTSP/UFG.

Sete dias após a aplicação ainda é possível observar quantidade acentuada de células polimorfonucleares e moderada quantidade de células mononucleares. Nota-se também que o polímero está rodeado por células.

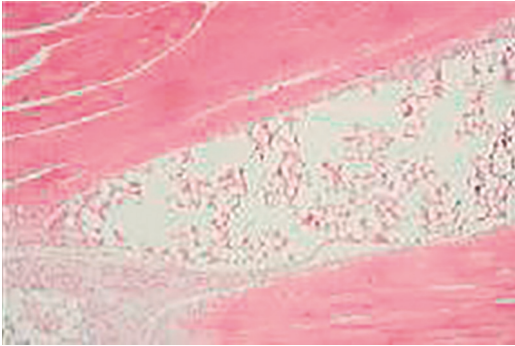


**Figura 18.** OBJ 10x. Realizado por IPTSP/UFG.

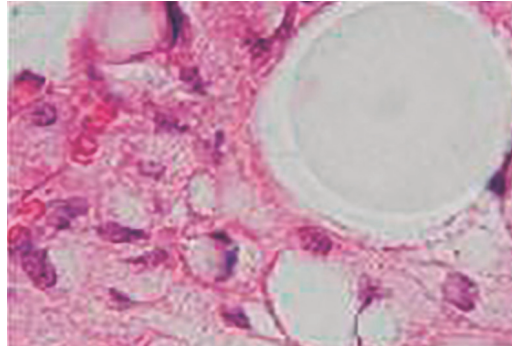


**Figura 19.** OBJ 100x. Realizado por IPTSP/UFG.

Após 15 dias da aplicação, observa-se infiltrado inflamatório leve de células mononucleares (macrófagos) e uma formação discreta de tecido conjuntivo.



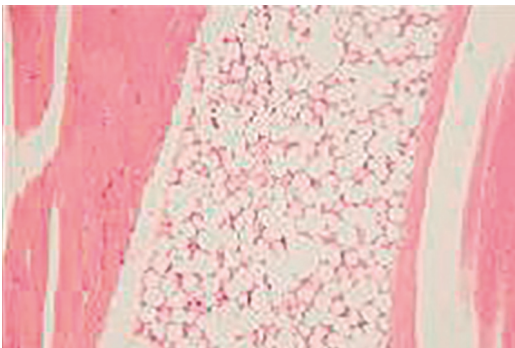
**Figura 20.** OBJ 10x. Realizado por IPTSP/UFG.



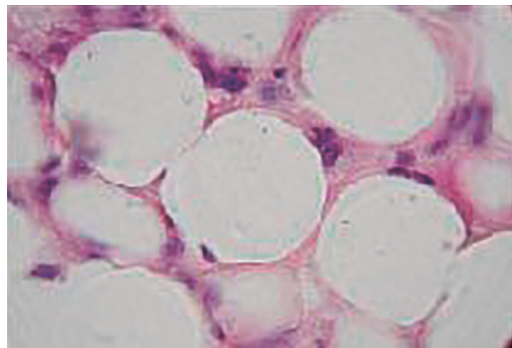
**Figura 21.** OBJ 100x. Realizado por IPTSP/UFG.

Trinta dias após a aplicação ainda se observa infiltrado inflamatório leve de células mononucleares (macrófagos) e aumento da formação de tecido conjuntivo.

Polímero rodeado por tecido conjuntivo e infiltrado inflamatório discreto de células mononucleares (macrófagos).



**Figura 22.** OBJ 10x. Realizado por IPTSP/UFG.



**Figura 23.** OBJ 100x. Realizado por IPTSP/UFG.

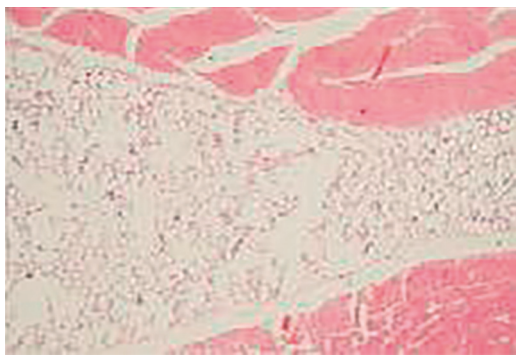
Em 60 dias, observa-se menos infiltrado inflamatório de células mononucleares e tecido conjuntivo moderado.

Polímero rodeado por tecido conjuntivo e menos células mononucleares.

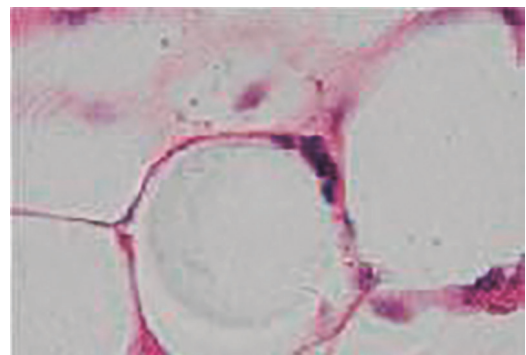
As microesferas estão mais alinhadas e organizadas e o resultado é notável.

Este é o momento ideal para fotografar o paciente e comparar os resultados

Após 60 dias, também é o momento ideal para começar a fazer ajustes ou complementos; o procedimento inicial pode ser necessário.



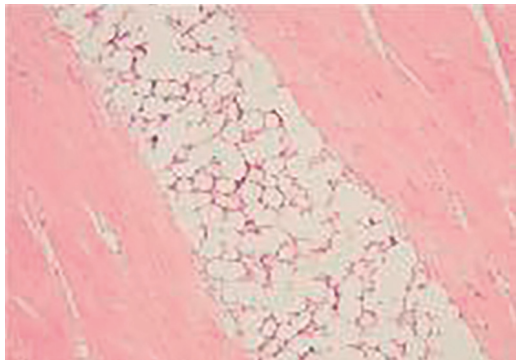
**Figura 24.** OBJ 10x. Realizado por IPTSP/UFG.



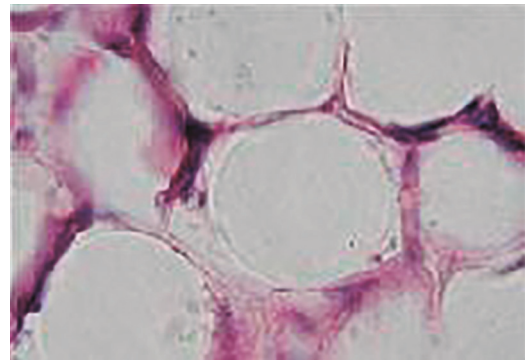
**Figura 25.** OBJ 100x. Realizado por IPTSP/UFG.

Com 90 dias, observa-se menos infiltrado inflamatório de células mononucleares e tecido conjuntivo moderado.

Polímero arredondado por tecido conjuntivo e menos células mononucleares.



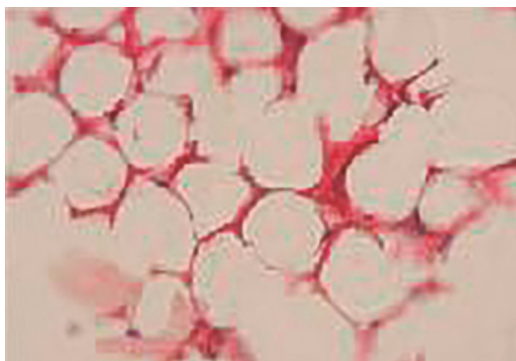
**Figura 26.** OBJ 10x. Realizado por IPTSP/UFG.




**Figura 27.** OBJ 100x. Realizado por IPTSP/UFG.

Após 120 dias, observa-se menos infiltrado inflamatório de células mononucleares e tecido conjuntivo moderado.

Polímero arredondado por tecido conjuntivo e menos células mononucleares.



**Figura 28.** OBJ 10x. Realizado por IPTSP/UFG.

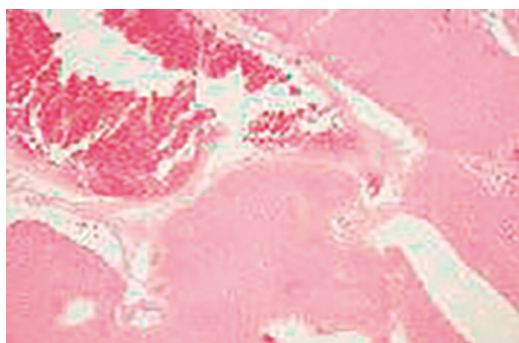

**Figura 29.** OBJ 100x. Realizado por IPTSP/UFG.


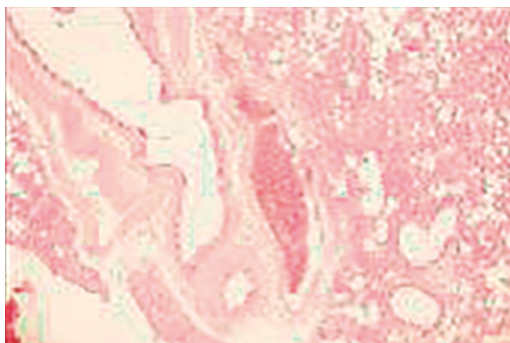
Nesta imagem, pode-se ver a coloração do picrossírius, que identifica a deposição de colágeno tipo I, que liga microsferas (polímeros) por luz polarizada.



## Resultados: Análise histopatológica das vísceras



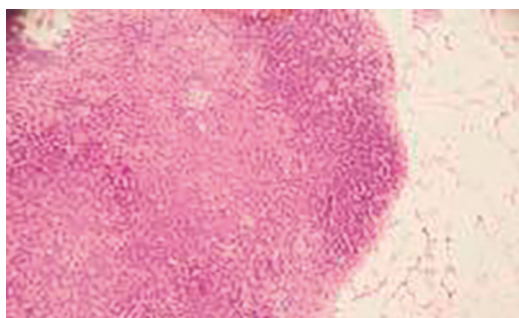
**Figura 30.** Fígado 5x. Realizado por IPTSP/UFG.



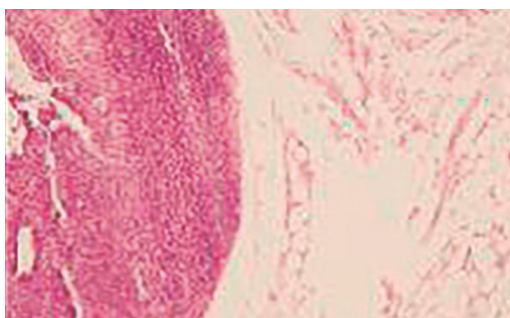
**Figura 31.** Rim 5x. Realizado por IPTSP/UFG.



## Linfonodo poplíteo – OBJ 10X Hiperplasia reacional – Ausência de polímero



**Figura 32.** 3 DAI. Realizado por IPTSP/UFG.



**Figura 33.** 7 DAI. Realizado por IPTSP/UFG.

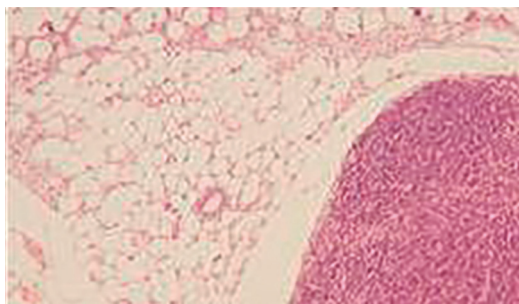


Figura 34. 15 DAI. Realizado por IPTSP/UFG.

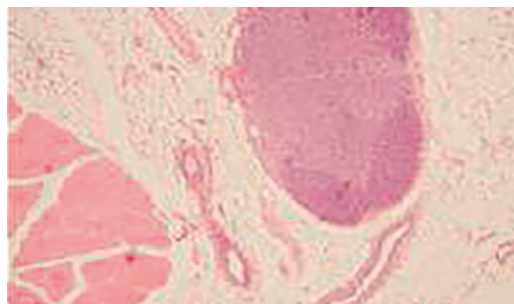


Figura 35. 30 DAI. Realizado por IPTSP/UFG.

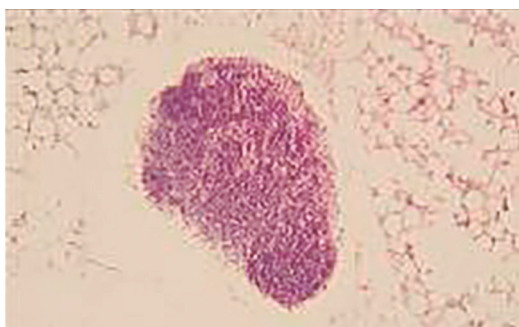


Figura 36. 60 DAI. Realizado por IPTSP/UFG.

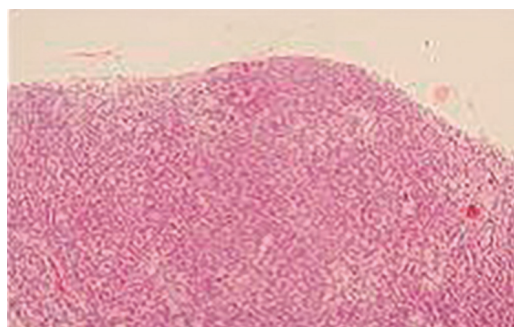


Figura 37. 90 DAI. Realizado por IPTSP/UFG.

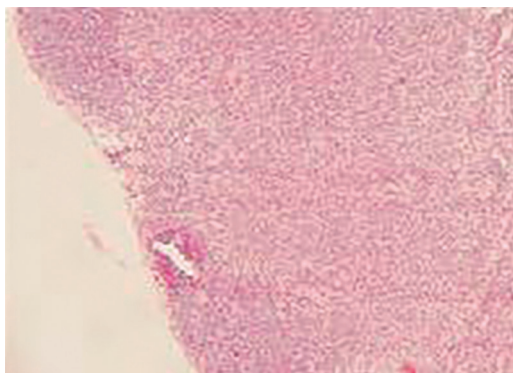


Figura 38. 120 DAI. Realizado por IPTSP/UFG.

## CONCLUSÃO

### **O biomaterial ideal está baseado no seguinte princípio:**

Se o polímero tem menos de 20 micrômetros, o risco de fagocitose e migração é muito alto.

Polímeros com tamanhos entre 20 e 30 micrômetros podem ser fagocitados pelo macrófago, o qual provavelmente irá morrer e causar inflamação crônica.

Polímeros com mais de 30 micrômetros são seguros e o risco de fagocitose é zero; portanto, este tipo de matéria-prima é a ideal para a produção de produtos bons e seguros.

**Propriedades:** Por ter uma metila na posição alfa, o PMMA é considerado um correlato isento de qualquer ação farmacológica.

Não gera nenhum produto de degradação circulante na corrente sanguínea, inexistindo assim uma dosagem máxima de toxicidade.

Pela análise da MEV, 90% das microesferas de PMMA estavam entre 36 a 43 micrômetros, com média de 39,5.

As microesferas de PMMA desencadearam um processo inflamatório agudo de 3 a 15 dias após a inoculação, evoluindo para inflamação crônica não granulomatosa, com deposição de colágeno e reorganização do tecido.

Não foram observadas alterações histopatológicas no grupo-controle.

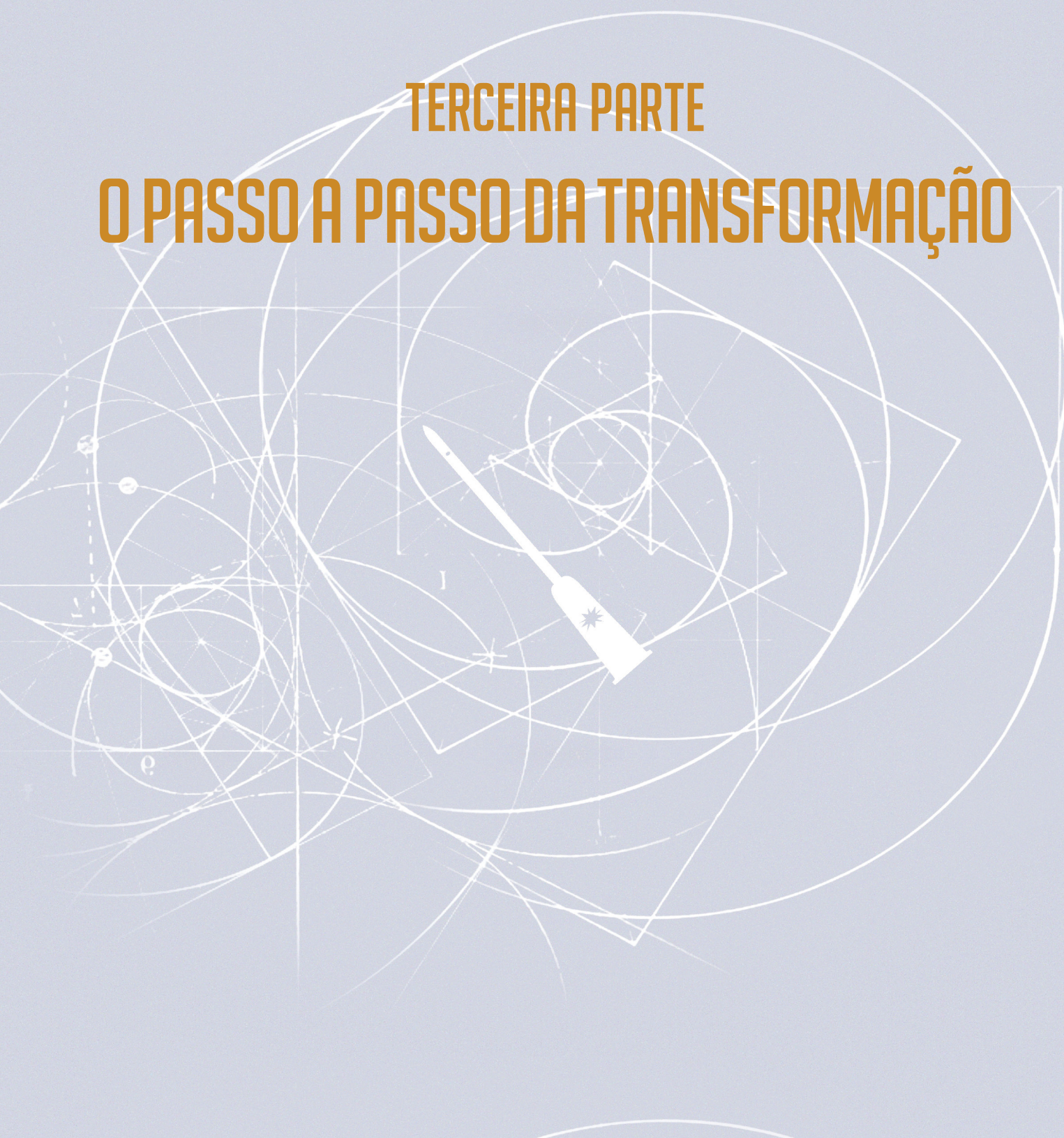Não foram observadas microesferas de PMMA em nenhum dos 10 cortes de vísceras, em todos os grupos, ao longo de todo o período analisado.

Não foram encontradas microesferas de PMMA nos linfonodos poplíteos, porém foi observado aspecto reacional em fases iniciais do estudo, o que é esperado em qualquer processo inflamatório.

Com base nas análises do presente estudo, o PMMA comportou-se como um biomaterial seguro e estável.



**TERCEIRA PARTE**  
**O PASSO A PASSO DA TRANSFORMAÇÃO**





# UMA PLÁSTICA MINIMAMENTE INVASIVA

Imagine uma plástica sem incisões nem pontos, uma técnica que permite injetar biomateriais em planos anatômicos profundos por meio de um processo minimamente invasivo. O implante de substâncias biocompatíveis com o organismo humano, visando a aumentar o volume de determinadas áreas do rosto e de outras partes do corpo, existe e está ao alcance de qualquer pessoa. Mais: as substâncias com que permite trabalhar não são tóxicas e não causam alergia nem rejeição. São infiltradas por meio de um pequeno pertuito na pele, provocado por microcânulas.

O procedimento permite criar ou reconstruir ângulos e contornos alterados em razão da perda de volumes, reabsorção de gorduras, queda de cartilagem, processos de hipotrofia, hipotonia e até da lipodistrofia em caso de uso de antirretrovirais na AIDS. É um processo seguro desde que bem conduzido por um médico capacitado, que utilize o material adequado para cada caso.

Os preenchimentos com *fillers* permitem promover mudanças definitivas ou temporárias e representam uma alternativa aos pacientes que querem corrigir aspectos do corpo ou da face, mas têm receio de se submeter a intervenções cirúrgicas. Dependendo da região onde o procedimento é realizado e para as finalidades a que se propõe, a conduta tem o mesmo potencial em algumas ocasiões, inatingível mesmo com cirurgia plástica e pode devolver ao paciente volumes que perdeu inclusive pela própria ação do tempo.

A intervenção médica é realizada com anestesia local – isto é, não é necessário recorrer a um hospital – e de maneira interativa: o paciente participa ativamente do seu desenvolvimento, de frente para um espelho, enquanto a plástica é levada adiante sem cortes, sem pós-operatório, sem sangramentos e sem cicatriz. Por isso, também permite regressar às atividades habituais em pouco tempo e com poucas restrições.

A escolha do produto para implante depende do objetivo almejado, da região tratada e da experiência do profissional responsável. O preenchimento com PMMA é definitivo e tem uma característica peculiar: apenas o veículo que transporta o produto é absorvido pelo organismo, ao passo que as moléculas de PMMA permanecem onde foram implantadas em função do seu tamanho e da homogeneidade da superfície, estimulando basicamente em uma mesma proporção o veículo absorvido.

Implantes com PMMA, assim como hidroxiapatita de Ca e ácido polilático têm, ainda, como particularidade estimular a produção natural de colágeno pelo paciente. Assim, à diferença das cirurgias plásticas que usam próteses de silicone, o procedimento realizado com polimetilmetacrilato é definitivo e completo.

O ácido hialurônico, por sua vez, é uma substância produzida naturalmente pelo organismo humano, que foi sintetizada para ser usada como preenchedor. É

indicado principalmente nos casos em que o paciente não está totalmente seguro das mudanças por vir. O preenchimento com ácido hialurônico também é recomendado em intervenções nos lábios, onde produz resultados mais harmônicos e naturais que outros produtos.

## VANTAGENS DO PREENCHIMENTO

Nem repouso, nem suturas. O procedimento apresenta uma série de pontos positivos, uma vez que não desencadeia efeitos colaterais (intoxicação, rejeição ou câncer), não perde sua forma nem seu volume com o tempo e ainda permite realizar novos implantes no mesmo local, sempre que necessário. Entre outras conveniências, citam-se:

- A substância não se desloca do lugar em que foi implantada e não corre risco de “estourar”, como no caso das próteses de silicone.
- O preenchimento é realizado sob anestesia local no próprio ambiente do consultório médico e dispensa internação e cuidados pós-operatórios.
- O procedimento dá ao paciente a possibilidade de acompanhar o passo a passo acordado, através de um espelho. Assim, ele percebe o resultado de imediato e pode participar dele ativamente.
- O custo financeiro é menor se comparado à cirurgia convencional.
- As substâncias utilizadas são de aplicação rápida e segura e não são rejeitadas pelo organismo.
- Ele permite um rápido retorno às atividades habituais.

## OS LOCAIS MAIS INDICADOS PARA IMPLANTE

**AS MAÇÃS DO ROSTO** – O preenchimento facial permite delinear, corrigir imperfeições e projetar a maçã do rosto, atribuindo-lhe traços de jovialidade que se perdem com o tempo.

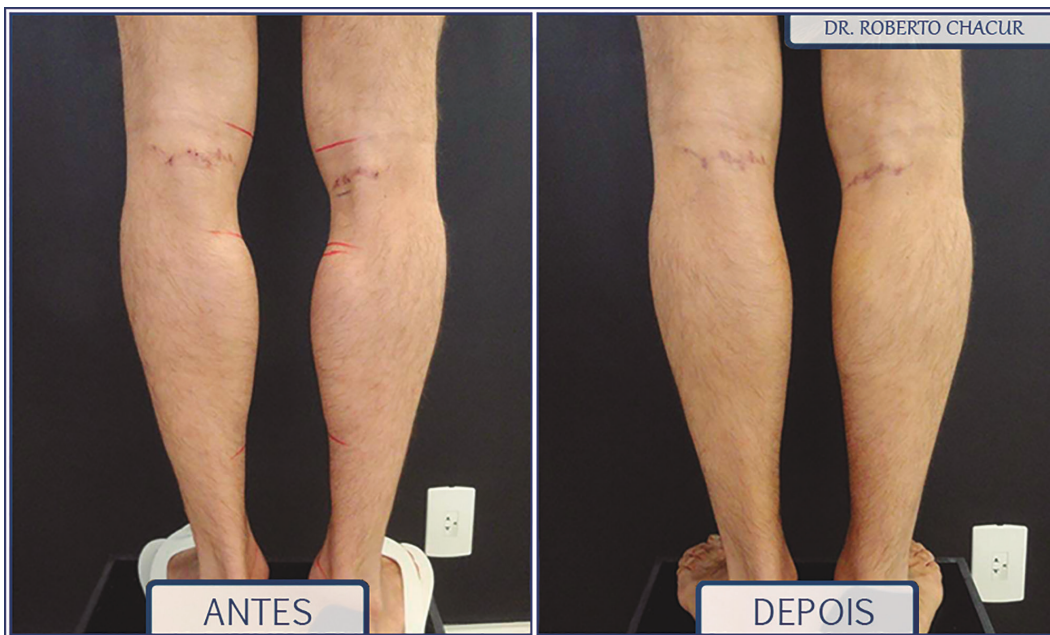**OS GLÚTEOS** – Dá volume e define o traçado das nádegas de forma rápida e simples. Permite, também, acentuar o quadril e preencher alguns pontos de celulite grau II ou III, quando o procedimento é realizado em conjunto com uma técnica chamada subcissão, por meio da qual se faz o descolamento da trabécula que mantém o aspecto casca de laranja da celulite.

**A MANDÍBULA** – Recria a definição da linha que divide a face e o pescoço. Com o preenchimento do local, consegue-se diminuir a flacidez tissular graças a um efeito similar ao *lifting*, principalmente quando realizado em conjunto com a maçã do rosto (malar).



**O NARIZ** – Durante um mesmo procedimento, é possível elevar, afinar ou projetar a ponta do nariz, diminuir sua base e melhorar o dorso nasal. O paciente vai para casa no mesmo dia e só precisa permanecer com curativo por duas semanas.

**AS PANTURRILHAS** – O preenchimento e a biomodulação corporal permitem aumentar as panturrilhas quando elas são desproporcionais ao resto do corpo sempre que o paciente não obtém bons resultados com treinamentos físicos e musculação. Não recomendo muito esse procedimento (apenas casos muito selecionados), pois o resultado é sutil (o procedimento precisa ser feito com cautela) e o pós-procedimento pode ser um tanto desconfortável com edema de membro inferior e dor e calor local por se localizar na extremidade mais inferior do corpo humano.



Mesmo em pacientes com próteses o preenchimento pode ser utilizado de forma complementar, como no caso acima.

**O QUEIXO** – A escultura do mento aumenta, dá protusão e corrige imperfeições e assimetrias com o implante de materiais biocompatíveis.

**O PEITORAL** – Indicado em casos de hipotrofia do músculo peitoral e de síndrome de Poland (agenesia do músculo peitoral), o procedimento oferece maior simetria muscular às pessoas com desproporção, que não conseguem reequilíbrio com treinamento físico e musculação.

**OS OMBROS** – A intervenção para aumento do deltoide é realizada em pacientes com assimetria e hipotrofia muscular e para fins de correção de cicatriz ou afundamento com perda da camada adiposa, dentre outros.

**NA LIPODISTROFIA** – O preenchimento em pacientes soropositivos é especialmente bem-sucedido com o uso de PMMA em implantes definitivos.

**OS LÁBIOS** – É possível aumentar os lábios, melhorar seu contorno, definir o arco do cupido, corrigir imperfeições e alcançar maior harmonia da face graças a implantes de preenchedores.

**AS MÃOS** – Elas também sofrem envelhecimento, com perda de tecido conjuntivo. A pele fica mais flácida e manchada, o dorso revela os tendões e as veias, dando-lhes um aspecto senil. Um implante de *filler* pode recuperar esses volumes e disfarçar a ação do tempo.

**NAS RUGAS, CICATRIZES E DEPRESSÕES** – O procedimento oferece a possibilidade de preencher sulcos e marcas provenientes de traumatismos ou do envelhecimento natural. Também é excelente indicação para devolver o volume aos sulcos nasolabiais ou lábio-genianos, eliminando o chamado bigode-chinês.

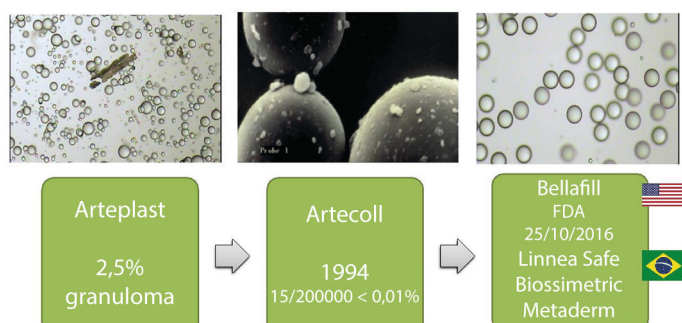
## SURGIMENTO DA TÉCNICA COM PMMA

A técnica de preenchimento de PMMA surgiu nos Estados Unidos na década de 1990, quando o cirurgião norte-americano Robert Ersek desenvolveu um polímero biocompatível chamado *bioplastique* e através dele aperfeiçoou uma técnica de implantes para preenchimento subcutâneo com o auxílio de microcânulas atraumáticas. Segundo Lemperle (2003), a substância aloplástica ideal para implantação deveria ser biocompatível, segura e estável no local de implantação. Deveria manter seu volume quando implantada no hospedeiro, não causar protusão através da pele ou mucosa, induzir mínima reação de corpo estranho, não ser removida por

Quadro 1.

<b>Breve histórico do PMMA</b>	
<b>SURGIMENTO DA MATÉRIA-PRIMA</b>	
<b>1902</b> - químico alemão Rohn	<b>1985</b> - estudos em animais
<b>1928</b> - 1933 patenteado	<b>1989</b> - primeiros estudos clínicos em humanos (Frankfurt)
<b>1940</b> - uso médico	<b>2003</b> - estudo Lamperle
<b>1947</b> - prótese de costela utilizando PMMA por Judet	
<b>1960</b> - como cimento ósseo (Charnley)	
MAIS DE 28 ANOS SENDO UTILIZADO COMO PREENCHEDOR DEFINITIVO.	
MAIS DE 78 ANOS SENDO UTILIZADO NO CORPO HUMANO.	

25 anos de evolução do polimetilmetacrilato como preenchimento

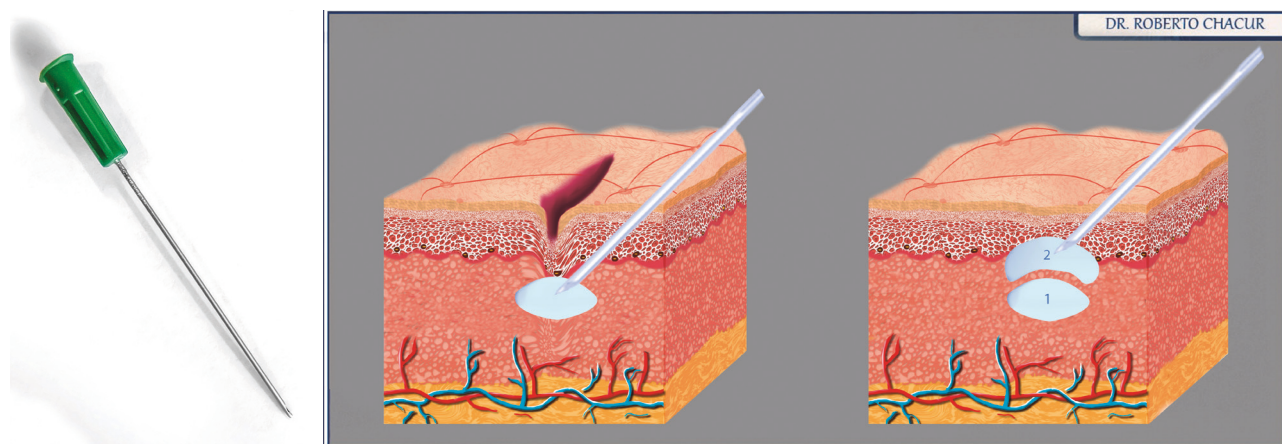


As microesferas de polimetilmetacrilato entre 30 e 40 microns devem apresentar superfície totalmente livre de impurezas, o que garante que elas não sejam fagocitadas e não produzam reação inflamatória importante. O produto é implantado sempre com uso de microcânulas em plano subdérmico, subcutâneo intramuscular ou justasósseo.

fagocitose, não ter potencial migratório para locais distantes e, principalmente, não causar granuloma por corpo estranho. Rubin (1997) complementou a descrição afirmando que o material deveria ser inerte aos fluidos corporais, facilmente manipulável na mesa cirúrgica e, acima de tudo, permanentemente aceito.

Os compostos de colágeno, as melhores substâncias existentes até há pouco tempo para preenchimento de tecidos moles, não ofereciam resultados animadores, pois perdiam em pouco tempo seu efeito reparador, sendo reabsorvidos por fagocitose pelos macrófagos em cerca de quatro a seis semanas. Foi também tentado o uso de silicone; entretanto, apareceram efeitos colaterais, como a formação de extensos granulomas (devido à superfície áspera das micropartículas), tornando inaceitável seu uso para preenchimento de tecidos moles.

Em 1992, o cirurgião plástico Almir Moojen Nacul, da Universidade Federal do Rio Grande do Sul (UFRGS), começou a explorar as possibilidades de uso do biomaterial e consolidou a técnica de preenchimento a partir do uso de mi-



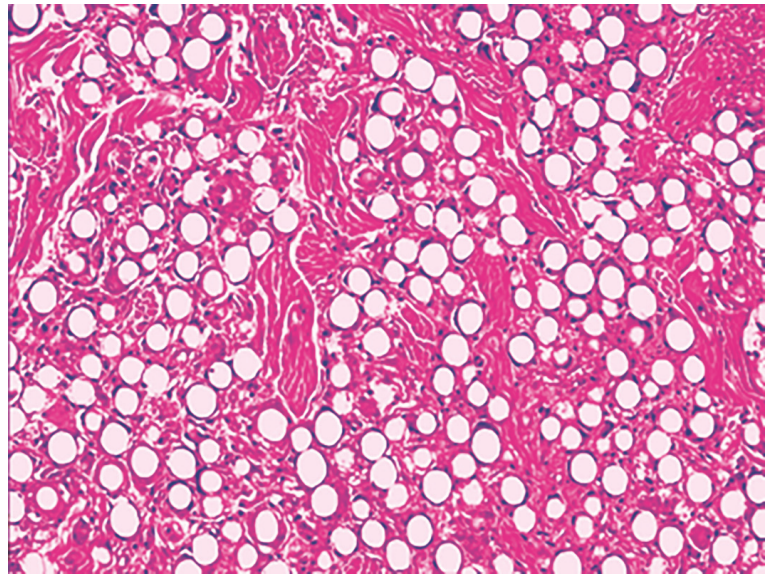
À esquerda: microcânula. À direita: injeção do produto (composto de microesferas de PMMA e colágeno) na derme profunda para correção de rugas. Quanto ao volume a ser implantado, é muito raro que ocorra supercorreção, devido ao fato de que há uma densidade alta na derme profunda, o que permitirá que somente uma certa quantidade do produto seja injetada. Devido a esse fato, é recomendável que sejam feitas aplicações adicionais (mais uma ou duas) sobre as já existentes para que se atinja o resultado desejado.

croesferas de polimetilmetacrilato (PMMA) em um plano mais profundo e até mesmo intramuscular. Desde então, o procedimento vem sendo aplicado para fins estéticos e para repor volumes perdidos.

## A RESPOSTA DO HOSPEDEIRO

Estudos histológicos permitiram aperfeiçoar um tipo de implante suficientemente estável no local da implantação a longo prazo e indutor de uma resposta mínima como corpo estranho.

Em um estudo longitudinal, Allen (1992) avaliou as reações celulares após a injeção de implantes inertes. Elas eram seguidas por uma série de eventos de magnitude variável: nas primeiras 24 horas, ele identificou a predominância de neutrófilos e pequenas células redondas. Em 48 horas, constatou a presença maciça de monócitos e, em sete dias, observou a formação de células gigantes contra corpos estranhos.



Em seis meses as microesferas de Artecoll se encontram rodeadas por tecido conjuntivo do hospedeiro e alguns macrófagos. Mesmo após 10 anos (foto), o produto demonstra-se estável no local em que foi implantado (imagem publicada pelo Dr. Prof. Lemperle).

Ao cabo de duas semanas, a resposta celular já era moderada; em quatro semanas os monócitos se diferenciaram em células epiteloideas, e os fibroblastos surgiram. Depois de seis semanas, células gigantes de corpo estranho foram notadas, enquanto se intensificava a deposição de colágeno no local. Em oito semanas, as células inflamatórias crônicas estavam dispersas ao longo de uma importante deposição de colágeno. A partir daí, a reação celular ao corpo estranho se estabilizou e em seis meses células gigantes e uma tímida resposta celular ainda estavam presentes ao lado de uma pequena quantidade de colágeno denso. Os fibroblastos se converteram em fibrócitos.

## O INSTRUMENTAL QUE SE USA

A microcânula é por excelência o instrumento usado em procedimentos de preenchimento. Trata-se de uma espécie de agulha sem ponta, mais longa (40 x 0,8 mm), dotada de um orifício lateral, por onde a substância preenchedora é liberada. Sua principal característica é não dilacerar tecidos nem romper vasos.


Diferentemente das convencionais, a abertura da microcânula por onde o produto é aplicado foi concebida de maneira a evitar acidentes intravasculares, sendo, por isso, atraumática. A técnica garante menos efeitos adversos, ainda que alguns pacientes tenham medo de agulhas e as associem a dor e a eventuais marcas após seu uso. Entre elas, citam-se as esquimoses decorrentes da infiltração de sangue na malha dos tecidos, os edemas e, em especial, os traumas vasculares, como, por exemplo, a obstrução vascular, uma complicação rara, mas muito temida pelos médicos que trabalham na área.

A utilização da microcânula permite realizar micropunções sob a pele e junto às estruturas do corpo. Durante o procedimento, são realizados minúsculos furos, menores que 0,5 mm, por onde serão transportadas as microesferas de polimetilmetacrilato para o local desejado. Todo o procedimento é realizado sob anestesia local.

No mercado encontram-se dezenas de tipos de microcânulas com diferentes espessuras e comprimentos. Estes variam de acordo com o local a ser implantado.

Para produtos particulados com PMMA Sculptra e Radiesse, utilizo cânulas com 22 G.

**Tabela 1** – Microcânulas

	Tabela de medidas	
	17G – 1,5 (1,2) x 10 cm	17G – 1,5 (1,3) x 7 cm
18G – 1,2 (1,0) x 10 cm	18G – 1,2 (1,0) x 7 cm	
19G – 1,0 (0,9) x 5 cm	19G – 1,0 (0,9) x 7 cm	
21G – 1,0 (0,8) x 3 cm	21G – 1,0 (0,8) x 5 cm	
17G – 1,0 (0,6) x 3 cm	23G – 1,0 (0,6) x 5 cm	
25G – 1,0 (0,5) x 3 cm		

Medidas das cânulas TAB de fabricação nacional.

## O PROCEDIMENTO E A “MÃO” DO MÉDICO

Durante uma primeira avaliação em consultório, o paciente se submete a uma marcação das áreas onde será feito, posteriormente, o implante. Essa marcação será acompanhada de uma assepsia do local.

A aplicação definitiva e irreversível tem duração de cerca de uma hora. Uma vez feito o preenchimento, a região que recebeu o biomaterial é moldada para que o próprio organismo do paciente produza a trama de tecido em torno do produto injetado.

A técnica de preenchimento com PMMA é indicada tanto para homens como para mulheres e visa a realçar a beleza, criar linhas e ângulos, recuperar o desenho do rosto envelhecido ou complementar o resultado de uma cirurgia plástica anterior. Embora seja um procedimento ambulatorial, ela pode oferecer riscos, principalmente se realizada por pessoas não autorizadas ou capacitadas. Em alguns casos, não há controle dos produtos usados e das condições de higiene necessárias para um atendimento qualificado, o que potencializa a incidência de reações adversas e doenças. Além disso, os materiais empregados durante a condução de preenchimento devem ser de manuseio e uso restritos e, por isso mesmo, devem ser adquiridos somente por médicos.

Antigamente, inúmeras farmácias manipulavam o polimetilmetacrilato, mas, a partir de 2007, apenas as indústrias rigorosamente controladas pela Anvisa passaram a ter autorização para utilizar o produto. Isso permitiu controlar a incidência de infecção e granuloma, mas, ainda assim, é importante que o paciente se mantenha atento à procedência do produto que será implantado.

Sendo o implante de *filler* um procedimento médico como tantos outros, ele não exige do profissional de um amplo domínio científico dos preenchedores disponíveis no mercado e da habilidade de fazer a melhor opção para cada caso. Atualmente, profissionais da área da saúde como odontologistas e biomédicos estão fazendo uso de produtos preenchedores absorvíveis mediante liberação dos seus respectivos conselhos.

O ácido hialurônico, por exemplo, pode e deve ser usado sempre que o paciente não tiver certeza dos resultados que almeja. Já o PMMA não é indicado em áreas como os lábios e os seios.

Outra área que requer extremo cuidado é onde se faz uma correção das linhas de expressão glabellares. A região geralmente não oferece dificuldades, pois a derme é espessa e há tecido conjuntivo em boa quantidade para suportar o implante. No entanto, há risco de oftalmoplegia e cegueira após injeções nessa região, de acordo com relato de caso apresentado por Silva e Curi (2004). A injeção na área glabellar oferece maior risco de complicações oculares devido à importante rede de anastomoses presente, onde múltiplos ramos das artérias oftálmicas se projetam para fora da órbita em direção à face (artéria supratrocLEAR e supraocu-

lar). Acidentes oculares causados pelo fluxo retrógrado produzido pela injeção nos ramos extraorbitais da artéria oftálmica já foram descritos por outros autores, como Dreizen (1989) e Egido (1993), como resultado da injeção de gordura autóloga, não apenas na região glabellar, como sulcos, nariz, e frontal; até 2017, já tinha descrito 98 casos de comprometimento ocular por produtos preenchedores, em sua maioria com gordura e em outros com ácido hialurônico.

Especificidades técnicas à parte, é sempre importante destacar a importância da maestria técnica para obter bons resultados. Sendo que a quantidade de polimetilmetacrilato liberado por meio da microcânula depende exclusivamente da pressão que o médico faz sobre o êmbolo da injeção e do tempo em que a agulha permanece na pele do paciente, o domínio do instrumental é muito importante.

Resumidamente, a técnica consiste em aplicar uma quantidade adequada de produto enquanto a agulha (geralmente cânulas) vem sendo removida da pele: enquanto traça o caminho da área a ser preenchida, o profissional vai fazendo maior ou menor pressão sobre o êmbolo, prolongando mais ou menos a permanência da microcânula sob a pele, de maneira a infiltrar a quantidade desejada de substância. Assim, a habilidade de manusear o instrumento é decisiva para que o implante fique distribuído de maneira uniforme.

Outra questão diz respeito à maneira como o implante deve ser feito: na forma de cilindro e bem distribuído, como um risco, e jamais em forma de esferas, o que pode induzir a formação de uma cápsula fibrosa ao redor do produto, propiciando o surgimento de um corpo arredondado e enrijecido.

Quando se objetiva uma projeção significativa, o produto deve ser implantado de forma submuscular. O método possibilita maior naturalidade e muitas vezes repõe o volume perdido, e não apenas o ósseo, mas em todas as camadas da pele, e, conseqüentemente, melhora a frouxidão muscular. Ele também reverte a flacidez muscular e realiza uma biomodulação dessa musculatura.

Muito mais do que um procedimento puramente matemático, o implante de preenchedores mobiliza, no médico, critérios de bom-gosto e senso de harmonia. A exemplo de um escultor, ele vai delineando, durante seu trabalho, contornos, apurando contrastes de luz e sombra, resgatando traços de jovialidade e imprimindo tônus, homogeneidade e harmonia facial.

A diferença entre ele e o entalhador é que um utiliza cinzel, lima, martelo e formão, enquanto o outro recorre às microcânulas, a agulhas e a um padrão de beleza que consegue enxergar no seu paciente, a despeito das imperfeições que se sobressaem em um primeiro momento.

A precisão e o mínimo detalhe são aspectos que ele persegue para dar polimento ao seu trabalho. Apurando-os – e aprimorando seus conhecimentos de anatomia humana –, ele se torna capaz de libertar feições proporcionalmente equilibradas em homens e mulheres alçados aos ideais da beleza.

Guiado pelo seu faro estético, esse profissional em cirurgia reparadora manuseia, assim, conceitos como volumerizar, desbastar, harmonizar e delinear.

Define linhas, apaga sulcos, projeta formas e anula a lei da gravidade. Modela em pessoas de carne, osso e imperfeições o que escultores da Grécia antiga buscaram imprimir à pedra séculos atrás: uma perfeição de detalhes capaz de fazer de todo homem um eterno *kouros*, o indivíduo do sexo masculino jovem em grego, e de toda mulher uma *korés*, fonte de juventude perene.

Quanto mais artista for esse artesão-médico, mais prestígio conquistará como médico injetor (bioplasta) na medicina estética, assumindo, nos tempos modernos, o papel que foi reservado a escultores como Fídias ou Policleto, que talharam primeiro no mármore e em seguida no bronze a representação plástica máxima dos deuses e dos atletas – aqueles que, sob o talhe e reboco de seus instrumentos manuais, com o sentido da eternidade e da perfeição contidos no imaginário popular.

## TIPOS DE ANESTESIA

A escolha da técnica anestésica visa à qualidade e ao conforto do paciente durante o procedimento, tanto quanto sua aderência ao tratamento. Habitualmente, dá-se preferência a duas técnicas em caráter ambulatorial: a anestesia local (tópica, infiltrativa ou tumescente) e a regional (bloqueios de nervos periféricos).

A anestesia local provoca perda reversível da sensação em área do corpo relativamente circunscrita, por meio de injeção ou aplicação tópica de agentes que deprimem a excitação de terminais nervosos ou inibem a condução ao longo de um nervo periférico. A anestesia regional envolve o mesmo processo, onde são abrangidas grandes áreas de tecido subcutâneo, ou por meio do bloqueio de nervos periféricos importantes.

A anestesia tópica pode ser encontrada na forma de gel, *spray* e pomada. A primeira formulação de anestésicos tópicos capazes de penetrar na pele íntegra foi o EMLA (*eutetic mixture of local anesthetics*), capaz de promover analgesia em até 2 mm de profundidade, quando mantido sob oclusão por uma hora, e até 3 mm quando mantido por duas horas. Outro anestésico tópico igualmente eficaz ao EMLA é a pomada de lidocaína a 4%, o Dermomax. A mistura de lidocaína a 2,5% e prilocaína 2,5% em creme reduz significativamente os efeitos dolorosos de 60 a 120 minutos. A ametocaína, uma preparação de tetracaína a 4%, tem início de ação mais rápido (40 minutos) e duração anestésica maior. A dose recomendada não deve exceder 2 g para cada 10 cm<sup>2</sup>. O bloqueio da dor nas mucosas é mais facilmente alcançado devido à ausência de camada córnea, podendo ser empregada a lidocaína de 2 a 20%, em gel ou *spray*. Particularmente, utilizo um creme manipulado: tetracaína 7% com lidocaína 7%, película cremosa. Esse gel, ao secar, forma uma película que potencializa o efeito do gel e é de fácil retirada do paciente.



A anestesia local infiltrativa ocorre pela ação dos anestésicos locais nas terminações nervosas, localizadas na derme ou na hipoderme. A injeção intradérmica tem efeito imediato, enquanto a injeção hipodérmica é menos dolorosa e tem efeito de ação mais demorado.

As doses máximas recomendadas de lidocaína de 1 a 2% são de 5 mg/kg sem vasoconstritor e de 7 mg/kg quando associada à epinefrina. As reações tóxicas dos anestésicos locais são extremamente raras. As doses máximas recomendadas, baseadas no uso de lidocaína – o agente anestésico local mais utilizado – garantem a segurança da técnica.

Usualmente, em um paciente de 70 kg é recomendado utilizar 15 ml de lidocaína a 2%, sem vasoconstritor, e 25 ml de lidocaína associado ao vasoconstritor.

Os efeitos tóxicos relacionados aos anestésicos locais são zumbidos, parestesias nos lábios e língua, náusea e vômitos, paladar metálico, diplopia e nistagmo, tremor da face e mãos, excitação, convulsões, apneia e coma. Em geral, evita-se a epinefrina em pacientes com história de arritmias cardíacas e em mulheres grávidas.

Com a anestesia tumescente, ou de Klein, é possível anestésiar grandes áreas com segurança. Essa técnica consiste na infiltração lenta e cuidadosa no tecido adiposo de soluções diluídas de lidocaína (0,05 a 0,2%), em soro fisiológico a 0,9%, com baixa concentração de adrenalina (1:1.000.000), resultando em anestesia de longa duração.

Há descrições de que essa técnica permite usar de 35 a 55 mg/kg sem complicações. O início da ação demora entre 10 e 20 minutos e, embora segura, a técnica é desconfortável para o paciente.

O bloqueio de nervo periférico inibe o impulso nervoso ao longo de um tronco nervoso, anestésia uma grande área com uma pequena quantidade anestésica. A ação demora entre 3 e 10 minutos e tem duração de 20 a 25 minutos. Aproximadamente 1 a 1,5 ml de anestésico, em geral, é suficiente para um bloqueio nervoso. A massagem compressiva digital melhora a dispersão do anestésico.

Os bloqueios da face envolvem os ramos do nervo trigêmeo, tais como o supraorbitário, o infraorbitário e o mentoniano. Estes se encontram numa linha vertical que passa pela linha médio-pupilar.

**NERVO SUPRAORBITÁRIO:** o anestésico é injetado perpendicularmente à pele, acima do periósteo, na linha vertical que passa pela pupila do forame supraorbitário. Sua área de analgesia inclui a parte medial da pálpebra superior, na região frontal, exceto a área inervada pelo supratroclear e, também, o couro cabeludo, até o plano coronário.

**NERVO INFRAORBITÁRIO:** pode ser abordado por meio de dois métodos. O anestésico pode ser injetado perpendicularmente à pele, acima do periósteo, 1,5 cm abaixo da arcada orbitária, na linha médio-pupilar, ou pode ser injetado

intraoral, com agulha inserida entre o primeiro e o segundo pré-molares. Sua área de analgesia inclui a pálpebra inferior, o saco lacrimal, a asa do nariz, a parte móvel do septo nasal, a mucosa e as glândulas labiais. Geralmente, 1-1,5 ml de lidocaína com vaso em cada forame é o suficiente.

**NERVO MENTONIANO:** pode ser abordado por meio de dois métodos. O anestésico pode ser injetado perpendicularmente à pele no forame mentoniano, na linha vertical que desce da comissura labial, ou pode ser injetado intraoral, com agulha inserida entre o primeiro e o segundo pré-molares, no sentido caudal. Sua área de analgesia inclui os tecidos moles do mento, a pele e a mucosa do lábio inferior.

**NERVO SUPRATROCLEAR:** o anestésico é injetado perpendicularmente à pele, por debaixo da órbita, no ângulo superior interno, na junção da glabella com a parte média da sobrancelha. Sua área de analgesia inclui a parte medial da pálpebra superior.

**NERVO NASOCILIAR:** o anestésico é injetado perpendicularmente à pele, no canto interno da órbita, junto a sua parede interna, a 2 cm de profundidade. Sua área de analgesia inclui o dorso da asa, o vestíbulo e o ápice nasal, o canto interno da pálpebra superior e a porção lateral do nariz, acima do ângulo do olho.

## PERIGOS DO PROCEDIMENTO COM PREENCHEDORES EM GERAL

Os riscos variam conforme a técnica, a procedência do produto e, principalmente, a prática do profissional que realizará o procedimento. Entre as possíveis complicações, citam-se:

**INFECÇÃO.** Ela pode ser causada por germes existentes na própria pele do paciente, devido a uma inadequada antisepsia, ou pode ser provocada por produtos que estejam contaminados, tenham procedência duvidosa ou armazenagem e transporte inadequados. Esse risco é muito pequeno e pode ser remediado com antibióticos e anti-inflamatórios.

Um dos produtos que foi amplamente utilizado no mercado e cuja importação e comercialização foram proibidas em 2016 é o Aqualift. Utilizado em volumes consideráveis em dezenas de casos de infecção tardia – anos mais tarde,

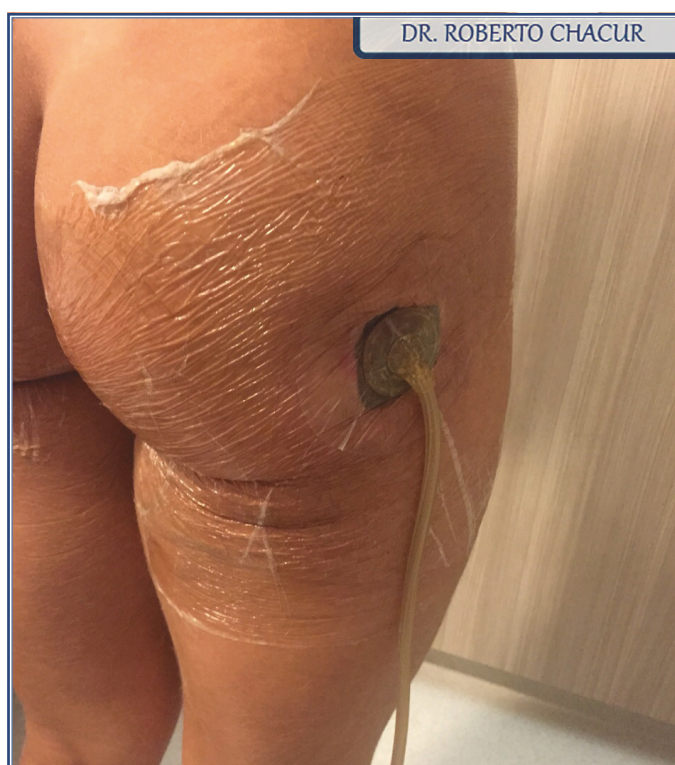muitas vezes –, propiciava a penetração de germes do próprio corpo do paciente, uma vez que a substância era formada em 96-98% de água, o que servia como meio de cultura bacteriana. Sem resposta adequada à antibioticoterapia, cujo tratamento consistia na remoção do produto contaminado, o procedimento era muito difícil por conta da necessidade de retirada total do Aqualift, que se localizava muitas vezes em diferentes planos e profundidades.

Pacientes tratados com esse tipo de produto apresentaram as mesmas complicações, com infecções recorrentes, fazendo com que a ANVISA suspendesse a comercialização e importação do Aqualift. Ademais, esperava absorção total do produto (4-6 anos), o que não ocorreu.

**RESULTADO NADA ESTÉTICO.** A possibilidade de isso acontecer é remota, uma vez que o paciente acompanha acordado todo o procedimento e pode opinar sobre o trabalho que está sendo desenvolvido pelo médico. O cuidado deve ser redobrado quando se fizer uso de substância permanente, como o PMMA, e na presença de sinais de dismorfofobia. Via de regra, deve-se sempre optar por produtos absorvíveis.

Alguns conselhos: nunca utilizar PMMA nos lábios. Em casos semelhantes, o produto pode ser identificado e palpado, o que é motivo de insatisfação frequente entre pacientes.

**REAÇÃO POR GRANULOMA.** Esta é uma manifestação inflamatória local caracterizada pelo surgimento de pequenos caroços na pele. A formação de granulomas está intimamente relacionada à qualidade e à concentração do produto utilizado. Atualmente, o PMMA pode ser encontrado em diversas concentrações: 2%, 10%, 20% e 30%. Embora rara (menor que 0,01%), a ocorrência de granuloma está mais associada ao uso de PMMA e pode ser tratada pelo próprio médico que fez o implante. Para reverter o problema, inicialmente será feita uma abordagem conservadora, com infiltração intralesional de triancinolona. Alguns autores associam o 5-fluoracil e xilitol, o que deve proporcionar resultados satisfatórios. Caso isso não aconteça, é preciso recorrer à cirurgia para retirar a substância do organismo do paciente. Existe também a opção de removê-la com o *laser* de CO<sub>2</sub>, principalmente quando os granulomas forem superficiais.

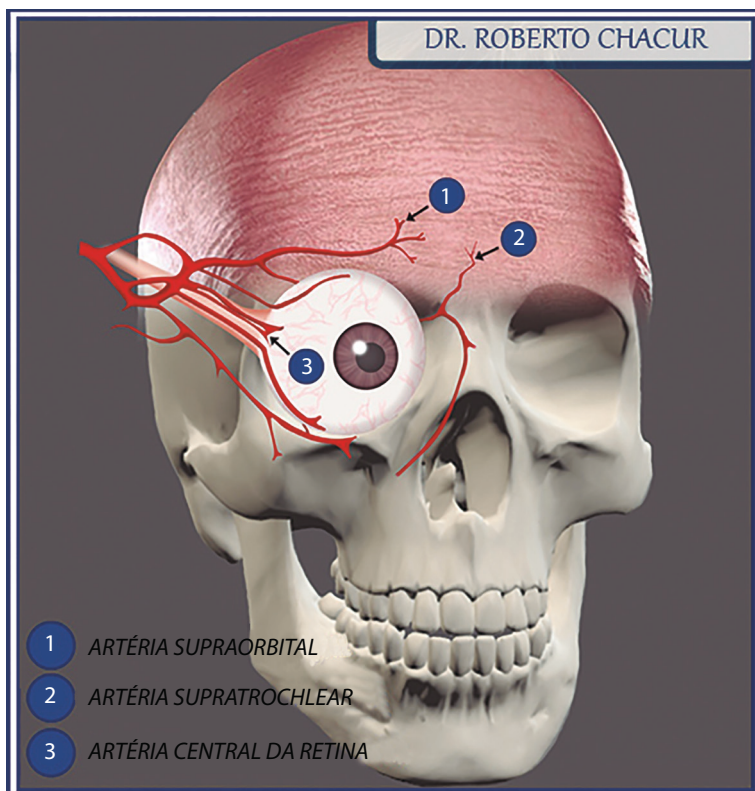


Paciente após quinta cirurgia para retirada de hidrogel (Aqualift) com utilização de dreno de portovac.

# TOPOGRAFIA FACIAL E RISCOS DO PREENCHIMENTO

A face humana foi dividida, a seguir, em áreas onde incidem, preferencialmente, procedimentos de preenchimento. A descrição das estruturas nervosas e vasculares presentes em cada uma delas tem por objetivo chamar a atenção do profissional de saúde para os riscos da manipulação e possíveis complicações decorrentes das características anatômicas encontradas nelas.

O mapeamento por zona de risco pode guiar a conduta de preenchimento cutâneo facial, embora conhecimentos mais específicos, relacionados à realização da técnica, se façam necessários durante os procedimentos, em especial no que tange às áreas de injeção e sua profundidade. Implantar *fillers* em camadas superficiais da pele oferece risco mínimo de reação isquêmica, mas existem nas mais diversas áreas da face e do corpo, principalmente na região glabellar. Todavia, intervenções realizadas na hipoderme ou em plano supraperiosteal, podem trazer complicações, por mais que atendam aos imperativos da evolução técnica. A classificação que se segue visa, portanto, a servir de alerta e trazer algum tipo de orientação aos profissionais que trabalham com preenchimentos, principalmente relacionados a danos vasculares.



**REGIÃO FRONTAL** – Área delimitada pelo traçado de uma linha imaginária acima do supercílio, que começa nas regiões médio-pupilares e segue bilateralmente até a linha de implantação do cabelo. Nessa porção frontal, pele, subcutâneo, músculo e aponeurose juntos têm espessura relativamente fina, apoiada sobre as estruturas ósseas. Aqui, um *filler* injetado em grande quantidade precisa ficar em plano profundo (justaperiosteal), ou acabará formando nódulos ou marcas lineares visíveis.

**REGIÃO TEMPORAL** – Área que tem como limite medial, na porção cranial, a linha médio pupilar e, na porção lateral, a linha de implanta-

ção dos cabelos. A linha acima das sobrancelhas se prolonga e contorna a borda orbitária lateral para se fechar com o arco zigomático, no limite inferior. Região de grandes riscos em função da passagem da artéria temporal superficial, bem como do nervo e das veias. A injeção de *fillers* na derme oferece pouco risco, mas no subcutâneo pode ocasionar lesão às veias, formação de hematoma ou equimoses. A estrutura que mais preocupa é a artéria temporal: sua canalização e a injeção intravascular de preenchedores pode levar à necrose tecidual e à embolização do produto, e causar até mesmo uma amaurose. A recomendação, nessa área, é usar *fillers* na derme, no subcutâneo ou nos supraperiostais. No subcutâneo, muita atenção para a demarcação da árvore venosa visível e das artérias.

Quando há necessidade de volumerização considerável, aplico *filler* sempre com microcânula de forma bem distribuída abaixo da fáscia temporal, intramuscularmente, mas com frequência associo preenchimento também subcutâneo superficialmente à vascularização quando possível, visando a atenuar a veia aparente, que incomoda alguns pacientes.

**REGIÕES GLABELAR E DO SUPERCÍLIO** – Limite inferior definido pela parte superior do dorso nasal e a porção medial do supercílio; limite superior conferido pela linha que une segmentos de 1,5 cm das linhas médio-pupilares, na direção cranial. A área do supercílio é aquela coberta de pelos, que acompanha a sobrancelha até sua porção lateral, onde é possível fazer um preenchimento. A levar em conta a artéria supraorbital que aparece através do forame supraorbital e tem origem na artéria carótida interna e a artéria supratrocLEAR, uma ramificação da artéria facial. A região glabelar é muito temida pelos profissionais devido ao risco de oclusão da artéria retiniana e consequente comprometimento ocular. Hoje, já existem 98 casos de isquemia da artéria central da retina descritos na literatura, e deles quase metade por ácido hialurônico, outra boa parte por gordura e apenas dois casos por uso de PMMA. Isso se deve à maior cautela dos médicos que utilizam o PMMA, que geralmente são profissionais com mais experiência no manuseio de microcânulas.

Recomendo cautela no uso de preenchimento para tratar rugas ou cicatrizes na região glabelar, por conta da possibilidade de embolia arterial. Ao realizar o procedimento, é preciso sempre optar por microcânulas e fazer uma aplicação lenta. Na pior das hipóteses, se ocorrer implantação intra-arterial, o produto embolizará para a região frontal e não por retrofluxo para a artéria carótida interna ou central da retina, o que poderia ocasionar comprometimento visual ou até um AVC isquêmico. Vale lembrar que nessa área e na temporal encontram-se artérias eventualmente anastomosadas e com fluxo sanguíneo direcionado a artérias terminais, como a oftálmica e a retiniana. A embolização desses vasos pode causar amaurose imediata e irreversível.

**PÁLPEBRA SUPERIOR** – Injetar preenchedores abaixo da sobrancelha, em toda a porção superior, para corrigir a deficiência da bolsa de gordura da região ou perda

de sustentação que caracteriza um olhar fundo, não está isento de riscos: a artéria palpebral superior irriga a área, em continuidade com a angular. Há pouco tecido de sustentação local bem como a passagem do músculo *orbicularis oculi*. Abaixo, também se encontram as bolsas de gordura e a glândula lacrimal, com possibilidade de acidente vascular. Há íntima relação entre a área palpebral inferior, o sulco nasojugal e a região nasociliar, onde também se localizam parte da artéria angular, a artéria palpebral inferior e a artéria infraorbitária; daí a possibilidade de provocar uma necrose tecidual ou embolia. Os planos de menor risco para volumerizar essa área são o muscular e o supraperiostal, uma vez que os vasos se encontram abaixo da derme e acima do músculo *orbicularis oculi*. O procedimento requer, todavia, muito cuidado e precisão e o uso permanente de cânulas.

**SULCO PALPEBRAL LATERAL** – Incide na porção lateral da pálpebra inferior, sobre a borda orbitária lateral inferior. É por onde passa a veia zigomático-palpebral, cruzando perpendicularmente a borda infraorbital. Há necessidade de mapearla, para evitar equimoses e hematomas.

**REGIÃO NASAL** – Plásticas reconstrutivas ou estéticas podem influenciar a vascularização da ponta do nariz, das narinas, da columela e da fossa canina. As veias nasais laterais se localizam a 2 ou 3 mm do sulco alar e, assim como a artéria da columela, se encontram em profundidade na base nasal, terminando na ponta (plexo subdérmico). Assim, manipular as artérias etmoidais durante uma intervenção cirúrgica aumenta os riscos de acidente vascular oclusivo. Por outro lado, realizar preenchimentos na região, seja para alongar, afinar ou diminuir as narinas, exige implantação de *filler* em pequenos volumes, o que minimiza os riscos. Existem muitos casos descritos de necrose pegando asa e ponta nasal pelo uso de *fillers*, estando intimamente relacionado ao uso de agulhas e ao comprometimento da artéria angular, e nem sempre ao preenchimento nasal, muitas vezes por preenchimento no sulco nasogeniano. Verificar também se o paciente já fez rinoplastia ou cirurgia na região do septo: a irrigação sanguínea local pode ter ficado comprometida.

**REGIÃO MALAR** – Área triangular infrapalpebral, delimitada medialmente pela região nasal até a porção inferior do sulco nasolabial e, a partir desse ponto, por uma linha imaginária até o arco zigomático. Nutrida por ramos da artéria angular e por outra que emerge pelo forame infraorbitário, juntamente com a veia e o sistema neural sensitivo do nervo infraorbitário, não oferece grandes riscos: sob implante retrógrado, os planos e localização do produto podem ser bem controlados. A injeção em *bolus*, visando à revolumerização da região supraperiostal, porém, pode ocasionar obstrução do forame infraorbitário, prejudicando a vascularização, e causar necrose neural. O plano médio do subcutâneo torna a injeção de *fillers* segura, uma vez que as estruturas neurais importantes estão em planos profundos e os principais vasos margeiam a linha lateral da região nasal.

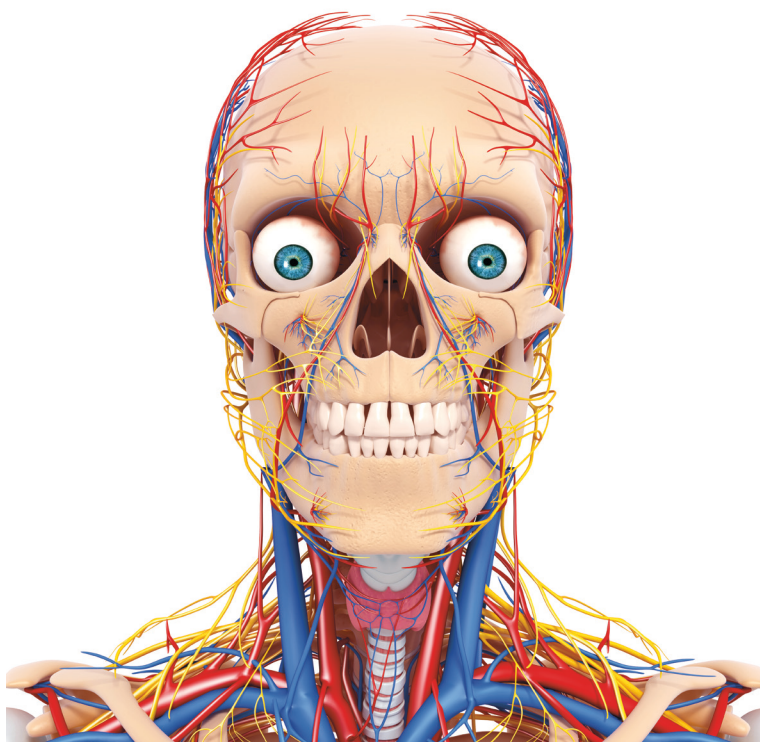
**REGIÃO ZIGOMÁTICA** – Localizada em plano lateral à malar, abaixo da temporal e anterior à pré-auricular, tem como principal estrutura o nervo zigomático-facial que emerge do forame localizado no osso zigomático, na zona lateral média. Muito cuidado com um complexo arterial importante em planos mais profundos, bem como com a passagem da veia zigomático-palpebral, na maioria das vezes visível com a distensão da pele. Há risco de obstrução do forame.

**FOSSA CANINA E SULCO NASOLABIAL** – Há relatos de necrose na região (asa nasal, dorso nasal e parte da região paranasal) por conta de embolização ou compressão da artéria em função de injeção de grande quantidade de produto. Os principais vasos presentes são as artérias angulares e parte da artéria labial superior, passíveis de comprometimento, dependendo da altura da injeção do *filler* no sulco nasolabial.

**LÁBIO SUPERIOR E INFERIOR** – As artérias labiais superiores e inferiores se anastomosam com as do lado oposto, para irrigar os lábios. A formação desse círculo arterial ao redor da rima da boca é desfavorável às técnicas atuais de volumerização da região. O contorno labial, quando realizado num plano superficial, na pele, na mucosa ou em sua junção, traz poucas complicações. As artérias labiais são curvas, onduladas e podem ser transfixadas. Em geral, os médicos dão preferência a injetar o preenchedor na porção posterior ao músculo *orbicularis oris*, em campo relativamente superficial, na projeção do limite entre a mucosa úmida e seca dos lábios, para obter projeção anterior e volume. Os hematomas são frequentes e, para evitar sangramento arterial, é preciso fazer uma compressão firme e prolongada do vaso transfixado. Convém recorrer também a compressas geladas.

**REGIÃO DA BOCHECHA** – Corresponde à região livre e sem fixação, localizada até 1 cm de lado a lado da boca. Nessa região distribuem-se os ramos arteriais oriundos da artéria facial que se dirigem para os lábios, contornando a região nasal e incluindo parte do ducto parotídeo. A perda de volume é comum e frequentemente necessita de correção.

**REGIÃO PRÉ-AURICULAR** – Área posterolateral no limite da bochecha, a 2 cm de distância do *tragus*. Delimitada pela região zigomática na sua porção superior e pela zona do ângulo da mandíbula a 1,5 cm da borda mandibular, na porção inferior, recebe ramos vasculares profundos provenientes da carótida interna. Outra estrutura muito importante é a glândula parótida, abaixo do tecido subcutâneo. Por isso, muito cuidado ao preencher a região, dando preferência ao plano superficial da pele e ao tecido subcutâneo. Entre essa região e a bochecha, a um terço do ângulo da mandíbula, está o trajeto da artéria facial, que se ramifica para a região perioral e a pré-tragal.



Esquema facial vascular e nervoso.

**SULCO LABIOMENTAL** – Inclui uma porção em faixa que abrange a área entre o ângulo lateral da boca até 1 cm de lado a lado dele, acompanhando a borda mandibular. A área é nutrida por ramos arteriais que irrigam os lábios superior e inferior e apresenta uma trama vascular venosa superficial importante, com vasos calibrosos. Grande possibilidade de equimoses. Recomenda-se fazer compressão firme e forte por alguns minutos sempre que houver transfixação de vasos.

**REGIÃO MENTAL** – Não há estruturas de risco, mas o forame mental pode receber inadvertidamente injeção de substância, o que comprometeria as estruturas. Na região do sulco labiomentual está o ramo

arterial do lábio inferior, o que ocasiona frequentes hematomas ou equimoses.

**REGIÃO MANDIBULAR** – A posterior se situa entre a borda anterior do masseter e o ângulo da mandíbula, onde se forma uma depressão por onde passa a artéria facial. Preenchedores injetados na pele ou no tecido subcutâneo não costumam traumatizá-la, mas procedimentos mais agressivos, sem conhecimento anatômico, podem provocar lesão mais séria. A região mandibular anterior se localiza a 1 cm do sulco mesolabial e a borda anterior do masseter. Cerca de 1 cm da área labiomentual está livre para a aplicação de *fillers* destinados a melhorar o contorno facial. Não há estruturas de alto risco.

## COMPLICAÇÕES E COMO GERENCIÁ-LAS

Em todo o mundo, os procedimentos estéticos pouco invasivos se popularizaram na última década. Em comparação com a década de 1990, calcula-se nos Estados Unidos um aumento de intervenções superior a 147% no final dos anos de



2010. Nesse mesmo período, os procedimentos cirúrgicos cresceram quase 50% e os não cirúrgicos, mais de 231%. De acordo com estatísticas publicadas pela American Society for Aesthetic Plastic Surgery (ASAPS), dos cinco principais procedimentos não cirúrgicos realizados em 2009, os preenchimentos cutâneos perderam somente para as injeções de botox, que ocorreram mais de um milhão de vezes. A melhoria dos tecidos moles é um procedimento não invasivo atraente para os pacientes que buscam um resultado rápido e esteticamente agradável a médio prazo. Entre os principais fatores que influenciaram a popularização destes procedimentos citam-se a variedade de opções de produtos, o estigma social quase nulo e a versatilidade da técnica usada.

Os preenchimentos de tecidos moles oferecem excelente segurança, sendo os efeitos colaterais leves e transitórios. Em geral, não passam de reações locais a picadas (vermelhidão, inchaço, irritação e dor) ou uma alteração passageira da sensibilidade da pele.

Todavia, efeitos adversos mais severos e intercorrências também podem acontecer e estão documentados na literatura médica.

## A TRIAGEM DO PACIENTE E SUAS EXPECTATIVAS

Uma correta avaliação dos anseios do paciente é sempre recomendável antes da realização de procedimentos estéticos eletivos. Durante essa ausculta, é praxe documentar com fotos as incorreções e assimetrias identificadas, de modo a ter como referência a aparência inicial do paciente. As imagens também permitirão

**Quadro 2.** Avaliação clínica do paciente, domínio técnico e características do produto: o tripé do procedimento bem-sucedido.

**Paciente** - sexo, idade, antecedentes pessoais (histórico de alergias, tabagismo, etilismo), doenças dermatológicas ou doenças sistêmicas/comorbidades (doenças degenerativas, doenças autoimunes e outros), uso de medicamentos, implante prévio, saúde mental (distúrbios de personalidade, transtorno afetivo, dismorfofobia), infecções no local do implante.

**Médico** - formação acadêmica (conhecimento da anatomia, fisiologia e das entidades clínicas que perturbam a saúde e levam às doenças), profissional qualificado, conhecimento da técnica, treinamento (capacidade de antever o resultado final e prevenir os eventos adversos), uso do instrumental correto, técnica de antisepsia, local adequado para o tratamento (ambulatório, ou centro cirúrgico ambulatorial).

**Produto** - origem, procedência, registro pelas autoridades sanitárias (ANVISA - Agência Nacional de Vigilância Sanitária), data de fabricação e de validade, condições de transporte (até chegar ao consultório médico), armazenamento (temperatura, umidade, embalagem lacrada), componentes da formulação.

levantar as preocupações e desejos dele e delinear um plano realista de tratamento que alcance esses objetivos.

Durante essa consulta, cabe ao médico apontar linhas de expressão, rugas estáticas e dinâmicas e perdas de volume que podem ou não ser melhoradas pelos preenchimentos. Uma vez discutidos e acordados os objetivos do tratamento, o médico precisa definir qual substância é a melhor opção para o caso. O especialista deve deixar claro, na ocasião, que esses procedimentos não substituem as intervenções cirúrgicas, mas podem adiá-las ou complementá-las. Essa também é a oportunidade de falar sobre eventuais efeitos colaterais, como feridas, inchaço, dor, nódulos, vermelhidão e sensibilidade anormal, além de outros, raros e potencialmente mais sérios. Por fim, será necessário discutir o comprometimento financeiro do paciente para obter resultados de longo prazo, uma vez que alguns procedimentos têm vida útil relativamente curta.

## TESTES CUTÂNEOS

Uma vez definida a utilização de determinada substância de preenchimento, o médico deve alertar seu paciente quanto às possibilidades de ocorrer reação alérgica. Como muitos preenchimentos não são biomateriais, pode haver manifestação do sistema imunológico em vários níveis e, conseqüentemente, implicações estéticas. O colágeno bovino (Zyderm I, Zyderm II, Zyplast; Allergan Inc., Santa Barbara, CA, U.S.) foi uma das substâncias mais utilizadas por ser relativamente barata, versátil e de fácil implantação. Todavia, seu potencial alérgico, que requer dois testes cutâneos diferentes, e sua vida útil reduzida acabaram por colocá-lo em desvantagem em relação a outras opções. Assim, os produtos de colágeno bovino não são mais produzidos.

Nem todo preenchedor à base de colágeno requer teste cutâneo. O colágeno humano (CosmoDerm, CosmoPlast; Allergan Inc. Santa Barbara, CA, U.S.) foi aprovado para uso sem testes por apresentar riscos muito pequenos, entretanto ele também tem duração relativamente curta (2 a 6 meses) quando comparado ao colágeno bovino (não utilizado no Brasil).

Entre os produtos atualmente disponíveis nos EUA, apenas o polimetilmetacrilato (BellaFill, Suneva Medical, San Diego, CA, U.S.) tem colágeno (sendo 20% de microesferas não biodegradáveis de PMMA e 80% de colágeno bovino purificado), e ele requer teste cutâneo prévio. O elemento que carrega o colágeno contido nesse produto é de origem bovina e possui, portanto, o mesmo potencial alergênico do colágeno bovino (de 1 a 5%), relatado na literatura científica.

O teste cutâneo consiste na injeção intradermal de 0,1 mL de colágeno no lado volar do antebraço quatro semanas antes do tratamento. Uma resposta positiva provoca eritema de qualquer grau, induração e inchaço, com ou sem prurido. O resultado é considerado inconclusivo quando não ocorrem reações, mas o paciente desenvolve uma reação sistêmica, como coceira, atralgia ou mialgia

em qualquer momento no decorrer do período de quatro semanas de observação. Pacientes que apresentam um teste cutâneo positivo ou dois resultados inconclusivos não devem fazer o tratamento. No Brasil, esse teste não é realizado em nenhum dos produtos comercializados, uma vez que eles são todos biocompatíveis e não se faz uso de colágeno humano ou bovino.

Artigos publicados ao longo da década de 90 sugerem a existência de uma relação causal entre implantes dérmicos de colágeno e doenças autoimunes, em especial a polimiosite. Essa relação foi refutada por revisões epidemiológicas da literatura médica, por relatórios do fabricante e por litígios. Entretanto, há contraindicação de produtos com colágeno para pacientes que tenham histórico de desordens autoimunes reativas ao colágeno, como lúpus eritematoso sistêmico ou esclerodermia. Esses pacientes podem ser tratados seguramente com substâncias de preenchimento que não tenham colágeno. É recomendado ao paciente que agende uma consulta prévia com um reumatologista.

O ácido hialurônico como preenchedor ainda é o mais usado nos Estados Unidos. Há relatos raros de hipersensibilidade significativa. Independentemente de usarem bactérias ou aves como matéria-prima, é um produto extremamente purificado e a taxa de reação severa do sistema imunológico é baixa. O produto de origem aviária não é mais produzido para uso estético, entretanto ainda está disponível para tratamento ortopédico das juntas. Foi documentada uma reação de hipersensibilidade do tipo angioedema após uma injeção com gel HA esterilizado de origem não animal (Restylane; Medicis Aesthetics Inc., Scottsdale, AZ, US) durante tratamento do lábio superior. Outro caso relatou nódulos discretos persistentes, na forma de reações glanulomatosas adversas a corpos estranhos em uma mulher que recebeu uma injeção de HA nos lábios. Em um estudo retroativo de 1997 a 2001 que avaliou a segurança do uso de HA estabilizado não animal em países europeus, a incidência de reação hipersensitiva foi de 0,3 a 0,6%. Metade dessas reações foi imediata e elas foram revertidas em até três semanas.

## PREVENINDO REAÇÕES COMUNS

Como as substâncias preenchedoras são injetadas muitas vezes com agulha, as reações locais representam o evento adverso mais comum. As agressões à área tratada são potencializadas pelo tamanho da agulha, o local do implante, a técnica, a velocidade da injeção e a escolha da substância de preenchimento.

As complicações mais comuns são sangramento, inchaço, vermelhidão, dor, irritação e coceira. Em um estudo duplo-cego, aleatório e feito em diversos locais, entre o HA (Restylane) e o colágeno (Zyplast), para tratamento de dobras nasolabiais nos lados contralaterais de cada paciente (n=138), registraram-se reações nos locais de injeção em 93,5% (129/138) e 90,6% (125/138) dos casos de tratamento com colágeno e com HA, respectivamente. Essas reações tiveram menos de sete dias de duração, foram leves a moderadas e similares. Portanto, é

**Quadro 3.**

Possíveis complicações com implantes injetáveis nas partes moles	
Cicatriz – não ocorre devido ao uso de microcânulas com máximo de 1 mm, geralmente menores; nunca ficamos com cicatrizes em uso facial e quando corporal eventualmente no peritúo com máximo de 1 mm.	
Edema prolongado – varia conforme produto, paciente e local implantado; muito importante aguardar 30 dias para uma avaliação mais precisa do resultado final antes de realizar qualquer procedimento complementar.	
Hematoma – geralmente não ocorre com uso de microcânulas, entretanto em alguns casos equimose ocorre principalmente na região periorbicular da boca e na região palpebral.	
Sangramento – muito eventualmente quando realizado algum procedimento cortante; em raros casos de <i>subcision</i> ocorrem hematomas por sangramento.	
Edema pós-tardio – raros casos com metacrilato não purificado e até mesmo quando paciente tem contato com AH, mesmo anos após implantação, quando supostamente o produto já tenha sido absorvido.	
Granulomas – produtos particulados como Radiesse, Sculptra e PMMA – raros casos com íntima relação à pureza do produto e tamanho das partículas. Diferenciar de Nódulo.	
Pápulas ou nódulos palpáveis – relacionado a má prática – produto implantado de forma não bem distribuída.	
Amaurose – ver em complicações... É necessário retrofluxo do material injetado até a ártia central da retina.	
Isquemia ou necrose tecidual – sempre ocorre logo após a aplicação, relacionado a uso de agulhas e aplicação em artéria terminal ou compressão extrínseca.	
Efeito Tyndall (descoloração azulada) – ocorre em regiões olheiras – uso de substância líquida, como ácido hialurônico ou algum outro hidrogel.	
Assimetria, sobrecorreção ou subcorreção.	
Discromia (hipopigmentação ou hiperpigmentação).	
Infecção – relacionado a antissepsia, produto contaminado, má armazenagem, má prática.	
Deslocamento ou extrusão do implante.	
Hipersensibilidade (exemplo: urticária, angioedema, anafilaxia).	
Permanência não prevista do implante (tempo maior ou menor que o esperado).	

**Quadro 4.**

Classificação da complicação	
Recente	Inferior a 14 dias
Tardia	Entre 14 dias e 1 ano
“Pós-tardia” (prazo)	Maior que 1 ano

importante que os pacientes estejam cientes da possibilidade de reações no local da injeção. Em especial, as equimoses (inchaço) podem persistir mais de uma semana após o tratamento, principalmente se o paciente estiver fazendo uma terapia anticoagulante.

A maioria dos casos de edemas e equimoses ocorre por conta da técnica de implante e pode ser minimizada com injeções lentas e precisas. É importante notar que, sendo moléculas de açúcar hidrofílicas, as substâncias de preenchimento à base de HA causam normalmente mais inchaço do que outras.

Embora tenha por base estudos comparativos realizados com injeções diferentes, em pacientes diferentes e com agulhas de tamanhos distintos, a propaganda comercial faz uso dos dados da FDA em benefício próprio. Um preenchimento com HA relatou incidência de inchaço de 86% e de irritação de 59%, em comparação com o uso do ácido polilático (PLLA), que provocaria, respectivamente, uma taxa de 4 a 7% de possibilidade de ocorrer inchaço e 6 a 38% de irritação. No caso da hidroxiapatita de cálcio, os percentuais são, respectivamente, de 69,2% de inchaço e 63,2% de irritação.

Em todos os casos, porém, independentemente do produto injetado, o inchaço e a irritação são autolimitados e de pouca importância. Alguns desses problemas podem ser minimizados graças à correta triagem dos pacientes e instruções precisas antes do procedimento. Pacientes sem histórico de ataque cardíaco, convulsão, coágulos sanguíneos ou outra doença que requeira o uso de aspirina podem usá-lo, embora alguns colegas solicitem a suspensão da medicação por sete a dez dias antes da intervenção médica. Pessoalmente, realizo o procedimento com uso de microcânulas e aviso o paciente do risco de equimose ser maior. Ainda assim, não há possibilidade de um trauma vascular importante ocorrer, trazendo alguma repercussão hemodinâmica. Pacientes que estejam usando varfarina ou clopidogrel devem ser informados da possibilidade de aparecerem irritação e inchaço mais sérios. Quem usa aspirina ou outra substância que afina o sangue, por sua vez, não deve suspender a medicação antes de um preenchimento. Em geral, se a Taxa Normatizada Internacional (INR) estiver entre 2 e 3, os pacientes em tratamento com Varfarina enfrentarão poucos riscos de hematomas ou de irritações fortes por conta das injeções. Assim, os médicos devem se sentir confortáveis para realizar o procedimento.

Outros produtos à base de aspirina, anti-inflamatórios não esteróides (NSAIDs) e suplementos/vitaminas herbais associados à anticoagulação (vitamina E, Ginseng, gengibre, ginkgo, alho, kava kava, raiz de salsão, óleos de peixe, erva-de-são-joão) devem ser cortados 7 a 10 dias antes de um procedimento cirúrgico, mas sem necessidade frente a um preenchimento facial. Recomenda-se evitar o consumo de álcool cerca de cinco dias antes do tratamento, já que o potencial de vasodilatação e de alterações de fatores de coagulação no fígado diminuem após esse prazo.

## CLASSIFICAÇÃO DAS COMPLICAÇÕES

O tempo decorrido entre o surgimento das complicações e a injeção do produto é importante para o manejo terapêutico do paciente. Essas manifestações podem ser atribuídas a vários fatores – ao paciente, ao médico ou ao produto – e são de três tipos: recentes, tardias e pós-tardias.

Embora imediato na maioria das vezes, o sangramento pode permanecer no tecido por dias ou semanas, formando equimoses ou hematomas, acompanhados de dor, edema e eritema. Para reverter sua gravidade e incidência, recomen-

da-se evitar drogas que impedem a coagulação do sangue: ácido acetilsalicílico, anti-inflamatórios, antiagregantes plaquetários, vitamina K e outros. Compressas frias no local da aplicação também podem ser de grande ajuda.

**1. Complicações precoces** são as mais comuns. Geralmente são manifestações inflamatórias ou de natureza técnica e aparecem durante ou logo após o procedimento. O eritema e o edema ocorrem em cerca de 80% das injeções. Os efeitos locais de punção traumática podem durar horas (vermelhidão) ou dias (inchaço). A injeção inadvertida dos vasos sanguíneos pode resultar em sangramento e hematomas que se estendem por cerca de uma semana. Complicações imediatas raras, como necrose da pele ou cegueira, por sua vez, exigem diagnóstico rápido e intervenção imediata.

O sinal isquêmico pode ser observado imediatamente após a aplicação, seguido de dor e alteração na coloração. Quando identificado, recomendo aplicação de hialuronidase 400 UI não apenas no local preenchido, pois dificilmente o médico acertará o lúmen arterial, mas em todo o tecido comprometido. Nesse caso, o tratamento (infiltração da hialuronidase) deverá ser feito com agulha, pois tem ação ao redor do vaso comprometido.

O aparecimento imediato de pápulas e/ou nódulos e edema persistente é um erro técnico de posicionamento do produto, como injeção do material de preenchimento muito superficial.

**2. Complicações tardias** incluem inflamação crônica, reações alérgicas tardias, nódulos, granulomas, descoloração, deslocamento e cicatrizes hipertróficas.

## ISQUEMIAS

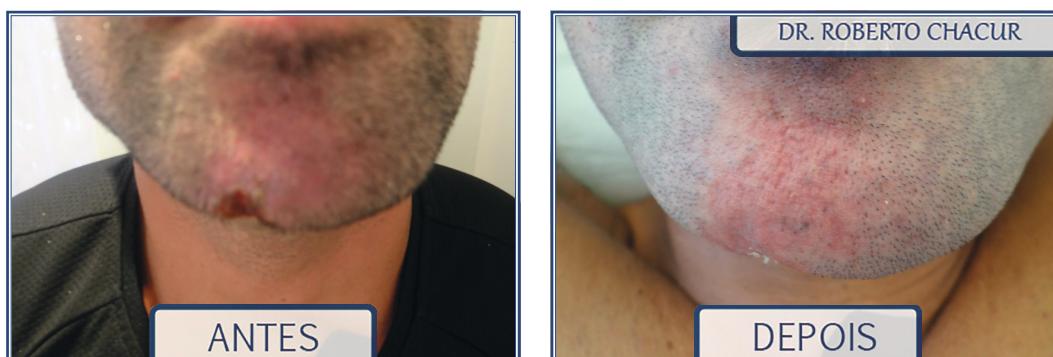A injeção intra-arterial pode provocar necrose no local da injeção e ser reversível ou não.

Quando acontece, a isquemia arterial (obstrução de vaso arterial ou venoso) se dá logo após a aplicação de *filler* na face e resulta de intervenção na região glabellar (supercílios) ou das fossas nasais. Estas são as duas regiões que exigem mais cuidados do médico, independentemente do produto escolhido: se perfurar uma artéria ou um vaso, a agulha entope e as consequências podem ser sérias.

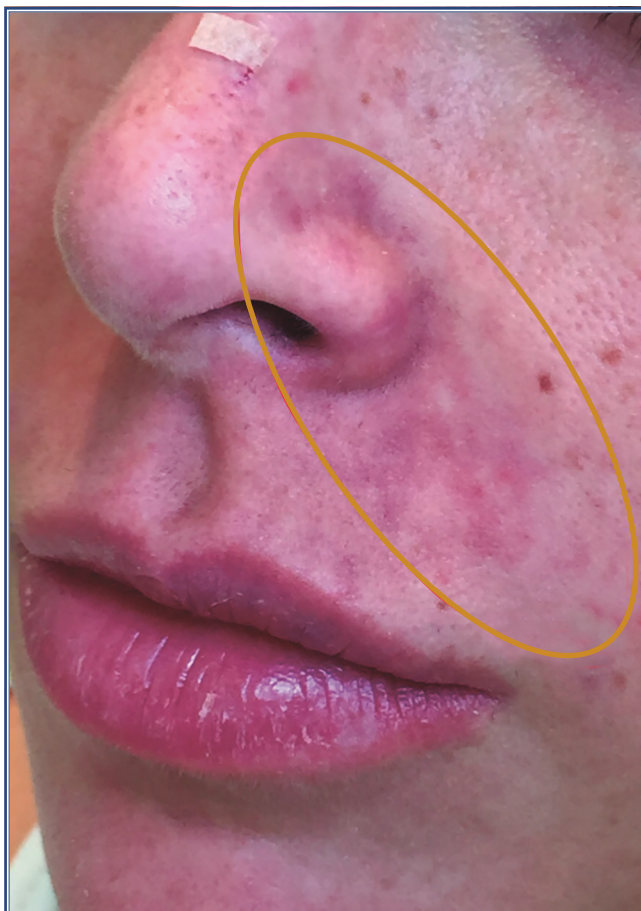Os preenchimentos na região dos olhos exigem atenção em particular. Calculam-se 98 casos de acometimento visual, no mundo, por conta de entupimento da artéria da retina decorrente de procedimentos em sulcos nasogenianos e na região glabellar. A Sociedade Coreana de Oftalmologia reportou inclusive um caso de isquemia cerebral irreversível em paciente tratado em 2015 com ácido hialurônico na região dos olhos. Inadvertidamente, houve perfuração da artéria supraorbital durante a injeção glabellar e da artéria angular, durante injeção no sulco nasolabial.

Em casos de isquemia, a vantagem do ácido hialurônico sobre os demais preenchedores é que há meios de desobstruir a artéria ou o vaso comprometido recorrendo simplesmente a uma enzima, a hialuronidase.

Diante de um quadro envolvendo lesões isquêmicas durante procedimentos de preenchimento com ácido hialurônico, os cuidados a tomar são os seguintes:



Complicação isquêmica da artéria mentoniana pós-infiltração de substância preenchedora mesmo que com o uso de microcânula. Paciente apresentava prótese de mento com resolução completa após dois meses.



Pós-preenchimento de sulco nasogeniano esquerdo com AH e uso de agulha. *Rash* cutâneo eritematoso seguido por marmorização (dermatite livedoide), característico de lesão isquêmica. Na imagem, paciente jovem, médica, onde identificação e tratamento precoce foi fundamental para resolução completa, sem qualquer consequência. Foram utilizados 300 UI de hialuronidase imediatamente aplicado em toda a região acometida, podendo ser com agulha ou microcânulas. No caso de hialuronidase, o uso de agulha é mais adequado, embora possa proporcionar hematomas e deixar a paciente mais preocupada e atrapalhar nosso *follow up* com o paciente. Massagem vigorosa, uso de vasodilatadores tópicos, nitroglicerina 2% mostrou um aumento de 360% na vascularização periférica em um estudo, e calor local (nunca gelo!). Introdução de aspirina via oral como antiagregante. No mesmo dia, após iniciado todo esse conjunto de tratamento, foi revisado e aplicados mais 300 UI de hialuronidase. Paciente em 24 horas ficou com leve edema, normal pelos procedimentos realizados, entretanto sem qualquer sinal isquêmico; continuou com AAS infantil por 7 dias, calor local e massagem vigorosa.

**Primeiro dia**

- 200 UI de hialuronidase
- Compressas quentes e massagens vigorosas na região tratada
- Aspirina via oral para melhorar o fluxo de sangue
- Nifedipina tópico 2% (pode ser manipulado) e nitroglicerina tópica

**Dia seguinte**

- Mesmo procedimento
- Pomada de nitroglicerina tópica, um vasodilatador que aumenta em até 365% o fluxo de sangue em pacientes isquêmicos

**Quadro 5.**

<b>Gestão da necrose iminente: Protocolo de tratamento e recomendações especializadas</b>	
Após o primeiro reconhecimento do compromisso vascular	<ol style="list-style-type: none"> <li>1. Use uma quantidade significativa de uma enzima hialuronidase na área de necrose (IE, Vitrase, no mínimo 200 U)</li> <li>2. Aplique uma compressa morna e massageie vigorosamente</li> <li>3. Massagem tópica de nitroglicerina (NTG); colar na área</li> <li>4. Introduzir um regime de aspirina oral</li> </ol>
Seguimento diário	<ol style="list-style-type: none"> <li>1. Procure sinais de melhoria ou quaisquer outros sinais de oclusão ou necrose</li> <li>2. Com a melhoria, parar a pasta NTG</li> <li>3. Sem melhora, repita o hialuronidase, a pasta NTG, e o regime da aspirina</li> </ol>
Pós-tratamento do paciente	<ol style="list-style-type: none"> <li>1. Cuidados rotineiros da ferida:             <ol style="list-style-type: none"> <li>a. Assegure a hidratação adequada</li> <li>b. Desbridamento da ferida da pele necrosada</li> </ol> </li> <li>2. Cuidados gerais de apoio</li> <li>3. Monitorar para infecção secundária</li> </ol>

Esse é o manejo recomendado internacionalmente em circunstâncias envolvendo comprometimento de artéria ou vaso durante procedimentos com qualquer tipo de *filler*.

Embora desprezíveis, os riscos do manejo de *fillers* como a gordura injetável, o colágeno e a parafina – e até mesmo o ácido hialurônico – são, portanto, existentes. Algumas recomendações:

1 – Em procedimentos na face, a injeção da substância deve ser feita sempre de maneira lenta, para não embolizar contra o fluxo de sangue e ir para a artéria ou vaso. Ainda que ocorram acidentes, quando se injeta o produto pausadamente, ele vai para a periferia e pode resultar em isquemia, mas ela será superficial e localizada. Ao injetar preenchedores na região glabellar em especial, nunca usar agulha, e, sim, microcânulas. Elas evitam esse tipo de complicação em 99% dos casos.

2 – Não é recomendado injetar grandes quantidades de substância numa única sessão, pois elas têm sido associadas a inflamações mais agudas, havendo chance maior de formação de granuloma.

3 – É importante evitar erros de técnica, implantando cada tipo de *filler* no seu plano adequado.

4 – Evitar injeção em portadores de acne ativa ou outras infecções.



5 – Diante de lesões isquêmicas, seguir o protocolo de recomendações o quanto antes.

## EVITANDO INFECÇÕES

A taxa de infecção após o uso de preenchimentos para tecidos moles é baixa. No entanto, administrar antibióticos tópicos, antes do procedimento, ajuda a cercar os riscos. É incerto se a incidência de infecção está associada ao grau de penetração e implantação de materiais estranhos na pele, mas duas infecções já foram relacionadas aos implantes dérmicos: o vírus *Herpes simplex* e o *Microbacterium abscessus*.

Pacientes com significativo histórico de vírus *Herpes simplex* perioral devem ser orientados a fazer um tratamento profilático com antivirais (Valacyclovir, Famciclovir e Acyclovir) antes e depois de uma intervenção dos lábios. São contraindicadas injeções quando já existe uma infecção ativa. Outra preocupação diz respeito à contaminação da substância, especialmente se ela não for aprovada pelas autoridades sanitárias. No ano de 2002, conforme relato de Toy e Frank, houve uma epidemia de *Microbacterium abscessus* com origem em Nova Iorque, depois de um procedimento estético em tecidos moles com uma marca de HA não aprovada pela FDA de nome Hyacell, trazida ilegalmente da América do Sul para os Estados Unidos e injetada ilicitamente.

Outro risco de infecção que atraiu muito a atenção da comunidade médica é uma reação ao biofilme, agregado complexo de microrganismos que se encontram embebidos em matrizes poliméricas produzidas por eles próprios e que são resistentes aos antibióticos. Clinicamente, os biofilmes são comunidades biológicas com elevado grau de organização, que se apresentam na forma de nódulos eritematosos de início tardio. Acreditava-se que essas lesões eram granulomas ou reações alérgicas (chamados abscessos estéreis), porque não se identificavam culturas de bactérias, daí serem tratadas de forma incorreta, com injeções de corticosteroides intralesionais ao invés de antibióticos. A aparência clínica é de uma infecção localizada, mas se o biofilme cobrir um implante grande, pode ocasionar uma infecção sistêmica com sepses.

Nódulos assintomáticos que sejam vistos ou sentidos pouco depois do tratamento podem ser eliminados por meio de massagem. Entretanto, nódulos agudos dolorosos ou de início tardio têm infecção e formação de biofilme como provável causa, e devem ser tratados imediatamente com antibióticos orais. A duração do tratamento com antibióticos sistêmicos depende da severidade da infecção, sendo normalmente de quatro a oito semanas. Injeções locais de hialuronidase podem reduzir o ninho da infecção nos casos em que se implantou HA. Quadros infecciosos em que o paciente já esteja tomando antibióticos sugerem o uso de injeções intradermais de corticosteroides.

De modo geral, para prevenir infecções e a potencial formação de biofilme, recomenda-se fazer um histórico detalhado do paciente, incluindo tratamentos anteriores, desordens de sangramento, estado imunológico atual e infecções an-

teriores. É igualmente essencial preparar a pele para evitar infecções do tecido mole, e para tanto existem vários antissépticos disponíveis.

Quando sua manifestação está associada a uma substância não permanente, à medida que ela desaparece do organismo, ele também vai sumindo. Diferentemente, um granuloma é uma reação tipo corpo estranho, que se desenvolve e se acentua aos poucos, com o tempo. Seu aparecimento independe do produto usado e em geral tem boa resposta ao uso de corticoides injetáveis translesionalmente, em sessões com espaço de três semanas entre uma e outra.

Nos dias atuais, não se encontram orientações específicas quanto ao método apropriado para preparar a pele antes de um procedimento. As informações se limitam ao que foi publicado a respeito das experiências clínicas. Calfee et al. compararam a eficácia do iodo povidona a 10% em 70% de álcool isopropílico, do iodo de tintura e do iodo Povidona com 70% de álcool etílico na prevenção de contágio sanguíneo por culturas, e não detectaram diferenças significativas, embora existam evidências comprovando a eficiência maior dos produtos que contêm álcool. A clorexidina tem potencial para tratar variedades resistentes da bactéria gram-positiva *Staphylococcus aureus* e alguns micróbios gram-negativos, virais e fúngicos. Produtos à base de clorexidina se tornaram populares graças à sua maior durabilidade e eficácia, mas devem ser evitados na área periocular por conta do potencial risco de queratite e lesões oculares. A clorexidina também pode induzir reações sensíveis da pele, incluindo úlcera de pressão.

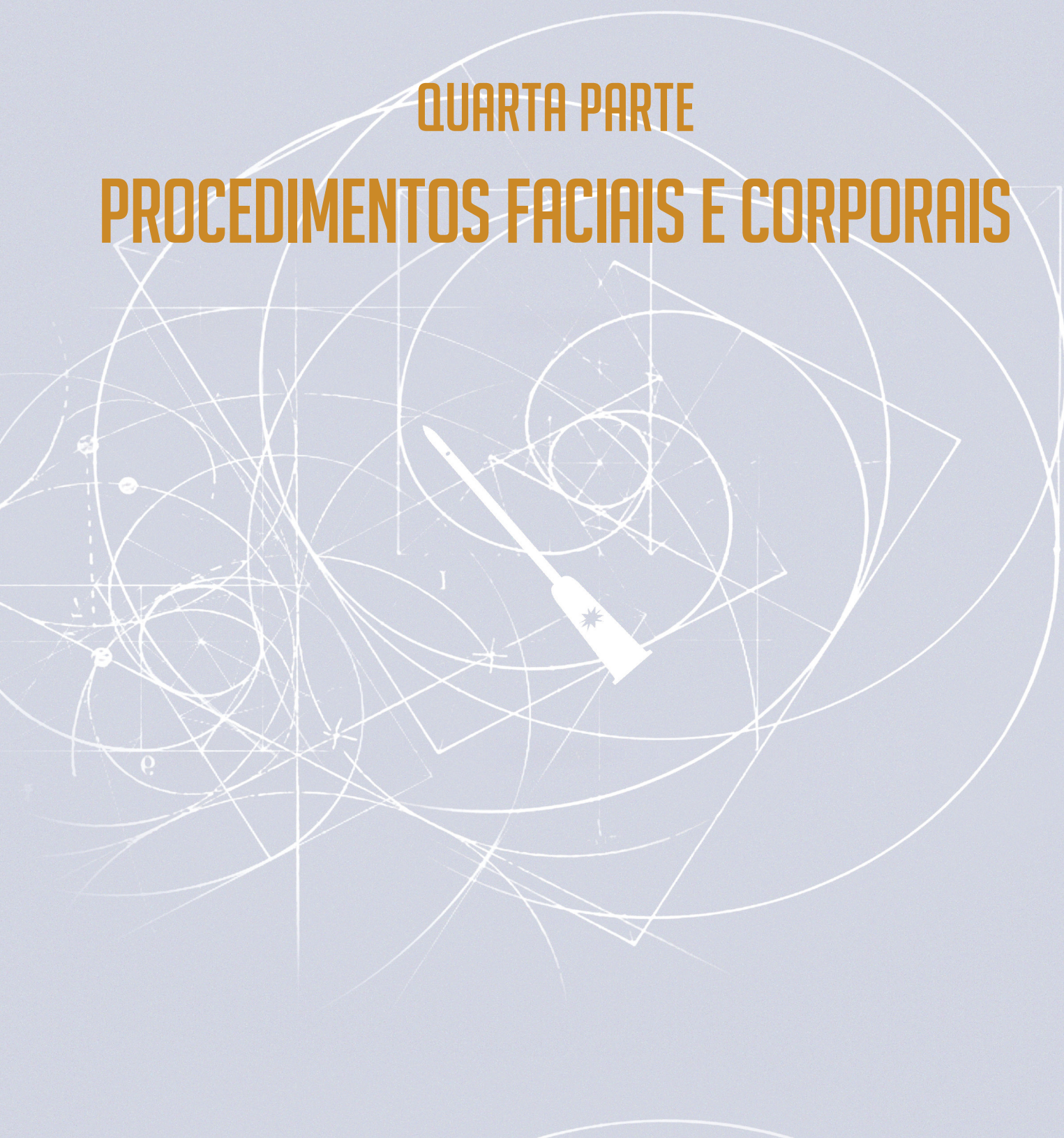Além da recomendação de utilizar a técnica de implante adequada para a área a ser tratada, às vezes são prescritos antibióticos profiláticos a pacientes que implantaram preenchedores semipermanentes ou permanentes. Outras medidas podem evitar as complicações infecciosas, a saber: adequar a profundidade da injeção à substância implantada e à sua localização anatômica, limitar o uso de vários tipos de produtos sobrepostos uns aos outros em um único tratamento, evitar injeções muito volumosas, sobretudo em infecções ativas ou lesões de acne inflamatória.

Depois de preparar a pele, é essencial evitar a contaminação da seringa e da agulha. Os agentes de preenchimento podem ser contaminados em cinco etapas: durante a fabricação, quando da sua reconstituição/empacotamento, enquanto ocorre a diluição com lidocaína, durante a injeção, por bactérias superficiais, ou por contaminação tópica, imediatamente após o procedimento.

O tamanho da agulha também pode ser fator de contaminação. Agulhas menores (tamanho 30 ou 32) podem reduzir o risco potencial da injeção ao gerarem um canal menor de penetração das bactérias. Entretanto, preenchimentos mais vistosos exigem seringas maiores (tamanho 27 para CaHA e tamanho 25 para PLLA). As recomendações gerais a serem tomadas para prevenir infecções de curto ou longo prazo incluem lavar as mãos cuidadosamente antes de colocar as luvas, manter as devidas precauções quanto ao contato com o produto e o paciente, certificar-se de ter retirado toda a maquiagem e os contaminantes de pele, limpar a pele antes do procedimento, manter uma bandeja de injeção limpa, evitar injeções durante a ocorrência de uma infecção de pele e usar o menor tamanho de seringa possível.

QUARTA PARTE

# PROCEDIMENTOS FACIAIS E CORPORAIS





# PREENCHIMENTO FACIAL

Apoiado no *know how* técnico do médico e na sua sensibilidade estética, o preenchimento facial tem impressionante poder de transformar as feições do paciente e representa, nos dias de hoje, a maior procura em termos de procedimento. Há dois tipos de perfis nos consultórios: o paciente mais idoso, que gostaria de rejuvenescer seus traços, e o mais jovem, que busca contornos mais atraentes e mais harmônicos.

Em ambos os casos, o preenchimento permite redesenhar detalhes do rosto segundo padrões de beleza desejáveis: realçar a maçã do rosto, repondo a perda de volumetria causada pelo processo de envelhecimento, resulta em melhor definição da maxila e influi no jogo de luz e sombra do rosto, proporcionando um efeito *blush*. Projetar o malar proporciona diminuição da flacidez tissular e tem como efeito algo similar a um *lifting* cirúrgico. Muitas vezes, esse procedimento é realizado simultaneamente à redefinição da linha da mandíbula, o que dá um resultado ainda melhor, tanto no efeito *blush* como na flacidez do tecido.

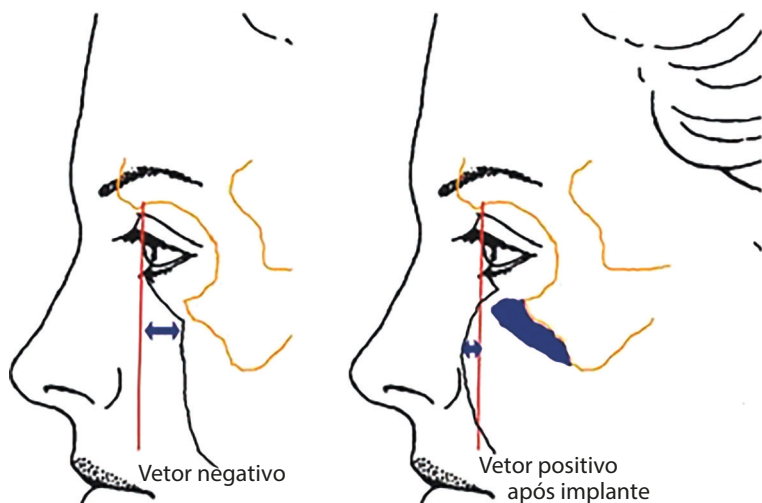
Além da região malar e do contorno mandibular, é possível melhorar o nariz, elevando a sua ponta, e deixar o queixo (o mento) mais proeminente. Preencher rugas e cicatrizes, corrigir o sorriso gengival e harmonizar os terços faciais e a região frontal são outras possibilidades. Além disso, redefinir o contorno labial e ressaltar o arco do cupido são detalhes que tornam um rosto mais atraente.

No paciente com mais idade, a revolumetria facial é imperativa: com o tempo, a pele se torna mais delgada e os lábios afinam, criando pequenas rugas paralelas debaixo do nariz que são características do envelhecimento. A projeção malar também diminui, o temporal afunda e o mandibular perde sua precisão. Até mesmo o osso diminui com os anos, fazendo com que mais de 60% do aspecto flácido de um rosto se deva à perda volumétrica, e não apenas à perda de elastina e colágeno.

Por isso, proporcionar essa reposição volumétrica de forma harmônica, com um preenchedor que também seja um bom estimulador de colágeno, garante resultados muito bons.

Paralelamente a isso, é importante cuidar da qualidade da pele. Por mais que ela melhore muito com a revolumerização e com a aplicação de substâncias como o ácido polilático, a hidroxiapatita de cálcio e o polimetilmetacrilato – boas opções para estimular a produção de colágeno –, é recomendado fazer um tratamento adjuvante de *laser*.

Isso porque a associação de técnicas proporciona o resultado mais natural e harmônico aos olhos de quem vê. O preenchimento é realizado sob anestesia local, com auxílio de uma microcânula com ponta romba, que não causa lesões neurovasculares. O sangramento é ínfimo e não há cortes ou pontos.



**Perda de volume ósseo e subcutâneo da região malar.** Esta perda tecidual promove aspecto de flacidez, contribui para dar um ar de cansado e aumenta o sulco nasojugal, também chamado de goteira lacrimal ou olheira funda. Muitas vezes, o paciente não precisa de uma blefaroplastia inferior; em muitos casos, a revolumerização da região malar e nasojugal é suficiente.

Diferentemente do tratamento cirúrgico facial, cujo resultado pode ser um rosto velho e esticado, sem naturalidade alguma, o paciente tratado com preenchedores está apto a retomar suas atividades logo depois do procedimento. Outra distinção entre as duas técnicas está no fato de a cirurgia estética não promover a qualidade da pele, não estimular a produção de colágeno, não eliminar manchas e não repor volumes perdidos com a idade.

Na maioria das vezes, o preenchimento facial é indolor e isento de complicações. Ao cabo de quatro dias, o implante do paciente é moldável e a suspensão das moléculas (coloide celulose ou gel) resulta na

sua absorção e substituição por colágeno formado pelo próprio organismo. Ainda que efeitos adversos sejam praticamente inexistentes, aconselha-se um retorno ao consultório médico em 30 dias para revisão e possível complemento.

## PREENCHIMENTO DAS MAÇÃS DO ROSTO

Maças do rosto proeminentes são sinônimo de beleza e juventude. A utilização de preenchedores pode realçá-las, recuperando o contorno do rosto envelhecido e destacando a suavidade dos seus traços. Além da região malar, é possível delinear a linha da mandíbula e obter, conseqüentemente, maior definição facial e menos flacidez.

O cirurgião que redistribui volumes em um rosto envelhecido pode ainda, de acordo com sua sensibilidade estética, alterar a relação de luz e sombra na pele, destacando as principais características faciais do seu paciente, aumentar a massa do malar para diminuir a flacidez do tecido e obter, assim, resultados comparáveis aos do *lifting* cirúrgico. O procedimento será muitas vezes ainda mais eficaz se o preenchimento das maçãs do rosto for acompanhado de um trabalho de definição da linha da mandíbula.

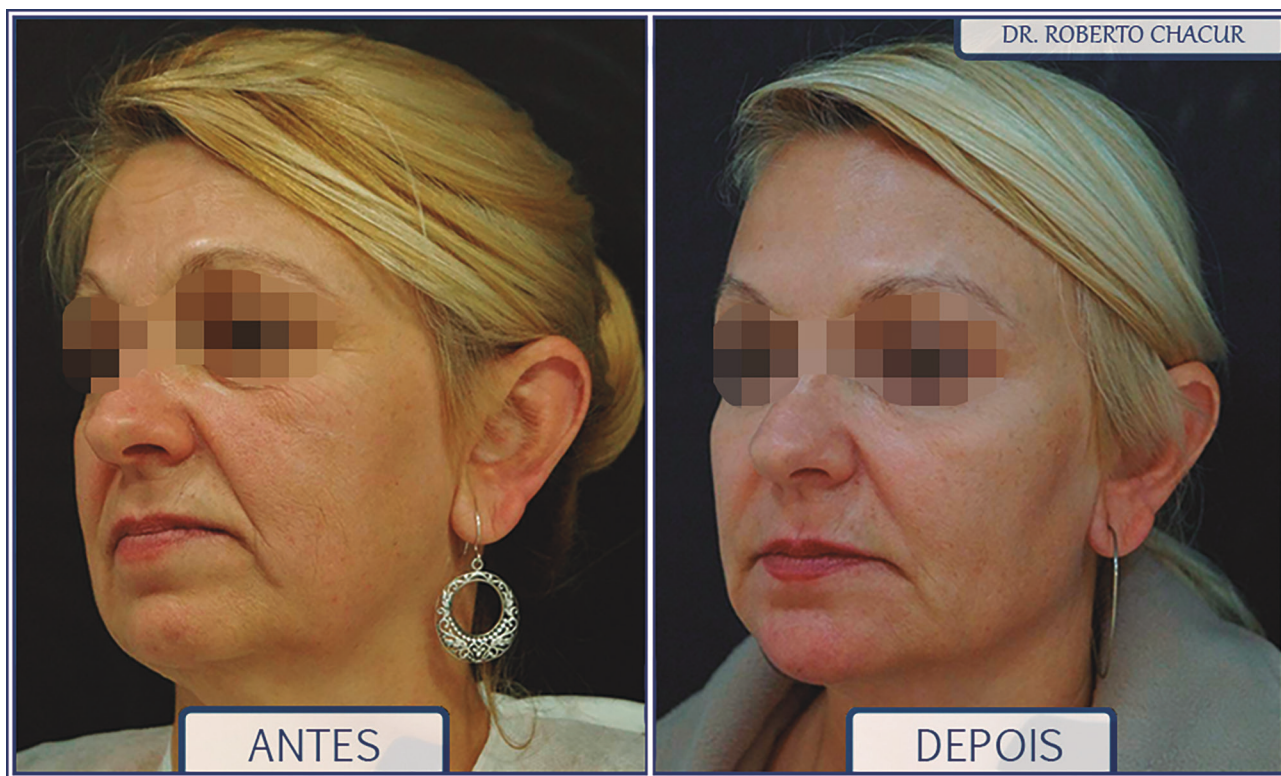Há dois aspectos que marcam o rosto flácido e envelhecido: a perda de elastina, provocada pela diminuição do colágeno com a idade, e a perda da volumetria facial, atrofia das maçãs do rosto e indefinição dos contornos, que acarretam menor volume labial e queda da ponta do nariz.

É possível repor o volume e as proporções faciais – maçãs, mandíbula, lábios e elevação da ponta do nariz – de forma segura e natural, sem cortes ou cirurgia. Corrigir volumes, e não apenas a perda de elastina e colágeno, como se fazia no passado, é a conduta correta para obter os melhores resultados. Estes podem ser ainda mais incrementados se o procedimento for acompanhado de sessões de *laser* de CO<sub>2</sub> fracionado, para estimular a neocolagênese e a produção de fibras de elastina pelo próprio organismo do paciente.

Pacientes indecisos quanto aos resultados que desejam alcançar podem optar por implantes absorvíveis. Nesses casos, são anotados a marcação e o volume aplicados para uma possível intervenção com produtos definitivos no futuro, como, por exemplo, o PMMA. Conforme a durabilidade do implante utilizado, não há contraindicação à gradativa substituição do produto absorvível pelo PMMA ou uso combinado de ambos.



Ser paciente jovem e bonita não é impeditivo – melhora na volumetria malar, detalhe do mento e ângulo mandibular.



Resultado apenas com bioestimulação pelo PMMA. Note melhora não apenas na depressão da pálpebra inferior, mas também na qualidade da pele (não foi associado uso de tecnologia a *laser*). Realizo preenchimento malar, olheiras, sulcos, detalhe mandibular e toxina facial.

### SEGREDOS DO IMPLANTE MALAR E DO ARCO MANDIBULAR

Muitos médicos utilizam um molde padronizado em todos os pacientes, prática não recomendável, uma vez que não existe uma fórmula única para todos os rostos. Cada paciente tem suas peculiaridades e sua beleza natural, cujo realce dependerá do senso artístico do profissional, seguindo padrões de beleza aceitáveis.

Quanto ao procedimento em si, realiza-se a marcação conforme cada caso. Em situações em que a opção é pelo implante definitivo, como o PMMA, deve ser injetado o mais profundamente possível, sempre com o uso de microcânulas, preferencialmente descartáveis, em plano justaperiosteal. Dessa forma, o produto não acompanhará o envelhecimento natural da pele, mantendo-se sempre na mesma posição em que foi implantado – ou seja, por mais que o paciente envelheça, a região malar se manterá a mesma, beneficiando-se do estímulo da produção de colágeno. Por outro lado, como o preenchedor gera tecido (no caso de produtos particulados como a hidroxiapatita de cálcio, o ácido polilático e o polimetilmetacrilato) e vai perdendo suas propriedades de gel, ele ajuda a sustentar a pele, contribuindo para uma maior jovialidade.

Muitos pacientes jovens, homens e mulheres, procuram esse procedimento para realçar a beleza, assim como indivíduos com mais idade, que já apresentam alguma flacidez e perda tecidual. Sabe-se que, com o tempo, o adelgaçamento não



se restringe ao tecido conjuntivo. Há diminuição também do tecido adiposo, da musculatura e dos ossos. Tudo isso resulta em flacidez da pele e indefinição dos contornos. Fazer uso preferencialmente de estimuladores de colágeno, como o Linnea Safe®, MetaDerm®, Biossimetric®, o Radiesse® ou Sculptra gera resultados ainda melhores, até mesmo superiores aos de um *lifting* facial tradicional.

Uma excelente associação para um rejuvenescimento ainda mais natural é obtida com o uso dos *lasers*. Atualmente, o *laser* de CO<sub>2</sub> tem sido considerado a primeira escolha para o rejuvenescimento facial, tratando melanoses, elastose solar, coloração, brilho e qualidade geral da pele. À diferença da cirurgia de *lifting* facial, da qual resulta a mesma qualidade de pele do paciente, esticada e às vezes com aspecto artificial, o uso de aparelhos a *laser* promove um verdadeiro rejuvenescimento da *cútis* sem cortes, sangramentos perceptíveis ou danos neurovasculares, uma vez que todo o implante é realizado com microcânulas.

**COMO EU FAÇO** – Frequentemente trato a região malar simultaneamente à região sulco nasojugal e recomendo o uso de produtos particulados, que injeto em planos bem profundos, sempre com microcânulas, de preferência a 22 G com 5 cm de comprimento. Dou anestesia local apenas no orifício de entrada



Na foto da esquerda, mulher com 40 anos (2012); na foto da direita, de 45 anos (2017). De tratamento cirúrgico apenas o nariz; o restante é resultado tardio (5 anos) de um tratamento panfacial com PMMA. Note-se a melhoria na qualidade da pele, principalmente subpalpebral, com preenchimento temporal, mandibular, mento, malar e sulcos. Aproximadamente 20 ml de PMMA distribuído em etapas, também associado preenchimento glabellar e com toxina botulínica.

*da microcânula, sendo que para a região nasojugal evito o uso de Radiesse, devido à espessura da pele e à coloração branca do produto, que pode ficar aparente após a implantação. Muita cautela no uso de PMMA nas pálpebras inferiores, mas, se este for o caso, melhor manter o paciente sentado durante o procedimento, para ter uma visibilidade mais apurada das necessidades e do local do implante. Nessa região, o produto precisa estar muito bem distribuído. Também recomendo fortemente não utilizar agulhas com produtos particulados; seu uso deve ser sempre subdérmico, e ainda assim em raras exceções. O uso do ácido hialurônico nas pálpebras inferiores deve ser a primeira escolha dos médicos que se estão iniciando em procedimentos de implantes líquidos. Nessa região, a escolha do AH pode influenciar significativamente o resultado final e, conseqüentemente, o grau de satisfação do paciente. Muito cuidado com o “efeito tyndall” (coloração azulada em função de o produto ser translúcido e haver reflexão dos tons mais azuis na partícula do ácido hialurônico) e a possibilidade de ocorrer equimose. A aplicação de produtos como o AH é de absorção mais demorada.*

## PREENCHIMENTO DE RUGAS, SULCOS FACIAIS E CICATRIZES

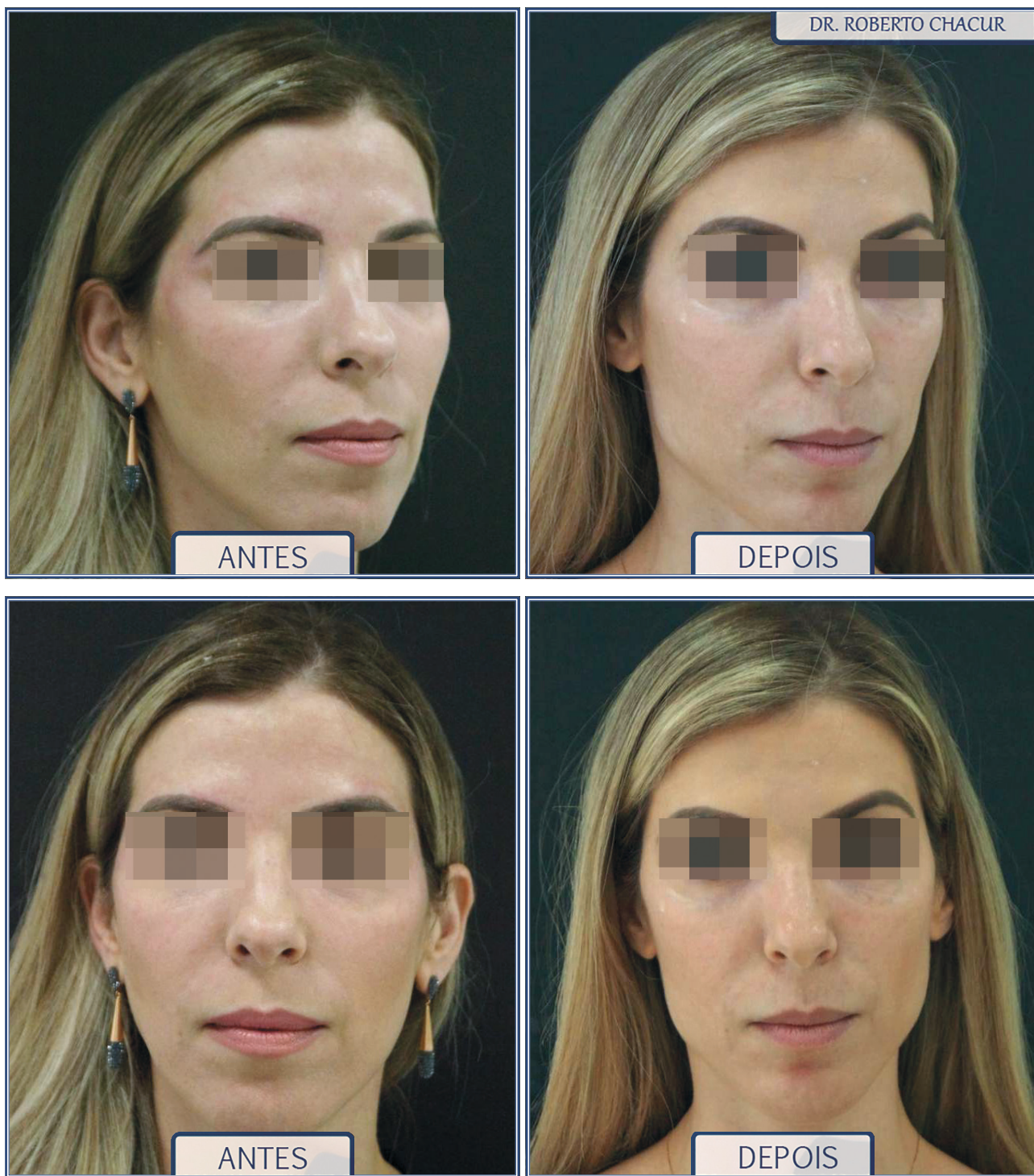As rugas faciais são um dos aspectos mais visíveis do fenômeno fisiológico do envelhecimento cutâneo, irreversível e evolutivo. Elas refletem a idade biológica do indivíduo e nem sempre correspondem à sua idade cronológica, já que o envelhecimento celular pode também ser acelerado pela influência do meio ambiente – por exemplo, a ação cumulativa das radiações actínicas do sol, que favorecem a formação de pregas na pele.

Uma ruga é uma depressão linear que interrompe a uniformidade da superfície cutânea por diminuição da camada hipodérmica ou por atrofia dérmica (ruga primária). Seu aparecimento é previsível, inevitável e progressivo, em função do envelhecimento celular ou do fotoenvelhecimento, que também imprime na pele alterações comuns à senilidade.

A pele é formada por três camadas distintas, cada qual apresentando alterações específicas:

– *A epiderme* se adelgaça devido ao aplainamento dos cones interpapilares e da diminuição do número e volume das células.

– *A derme* se atrofia por destruição das fibras colágenas e elásticas, dando à pele um aspecto característico, chamado de elastose solar. Essas manifestações



Harmonização facial: projeção em mandíbula e pálpebra, com detalhe no mento e no arco de malar.

são perceptíveis frequentemente em áreas expostas às radiações dos raios ultravioletas do sol.

– A *hipoderme* sofre afinamento e adquire uma coloração ligeiramente amarelada, com o surgimento de pregas, rugas, telangiectasias (pequenos vasos) ou manchas escuras (melanose solar), em consequência de alterações prévias na epiderme e na derme.

As rugas são classificadas em três estágios, de acordo com sua importância, sendo as secundárias uma acentuação da profundidade inicial e as terciárias, uma aparição tardia decorrente de ptose cutânea (queda ou deslocamento). Nesse caso, a pele perde sua elasticidade e tonicidade sob o peso do tecido (flacidez), provocando o deslocamento cutâneo em queda.

Existem alguns tipos de rugas, sendo as de expressão uma acentuação permanente das pregas normais da face. Como exemplo, citam-se os pés de galinha, pequenas pregas do ângulo externo do olho, e as rugas peribucais, em torno da boca.

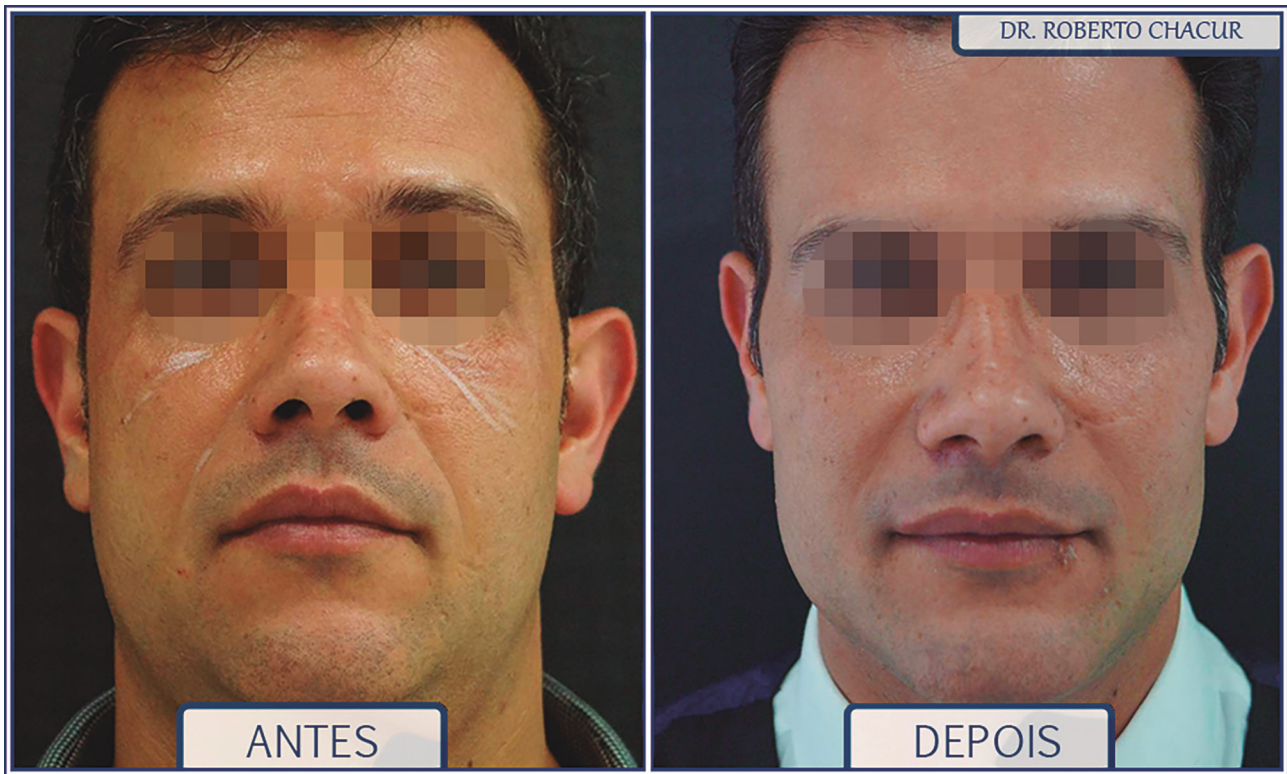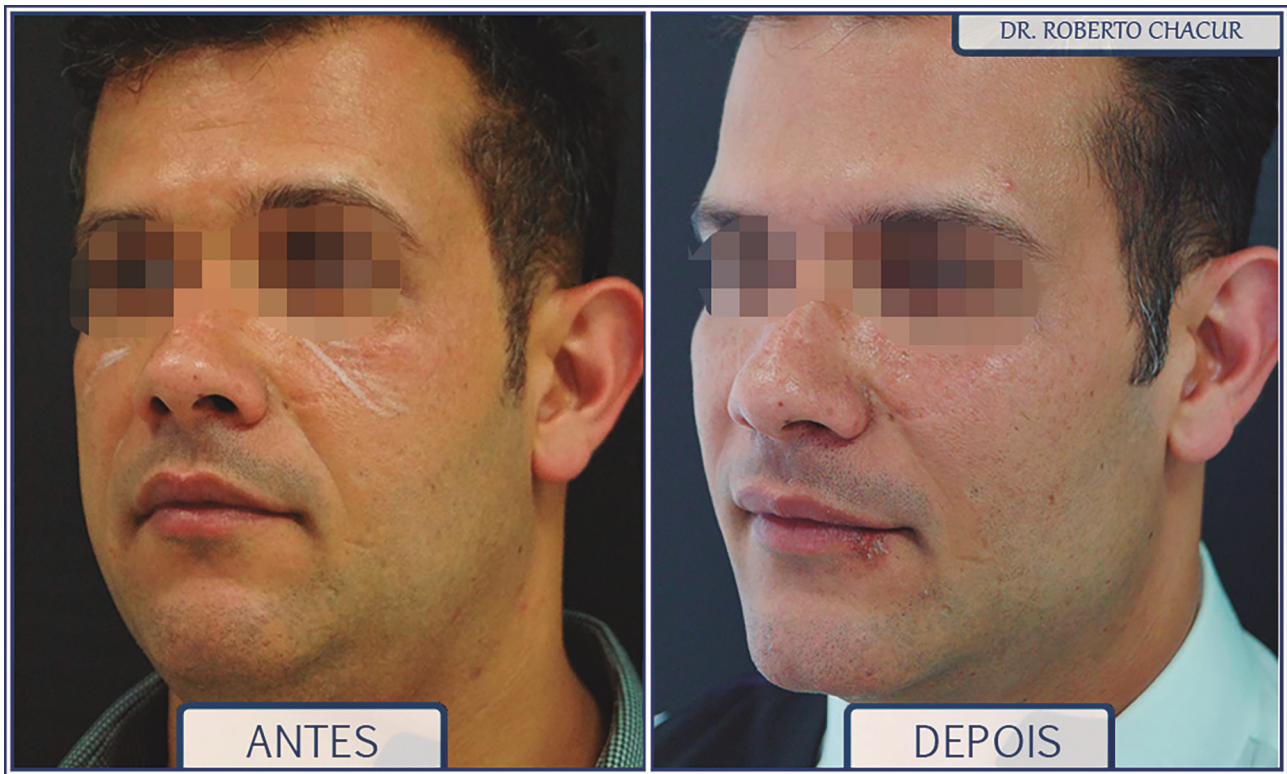Note-se que as mãos também podem apresentar sinais de senilidade: sendo uma área muito exposta ao sol, seu envelhecimento se dá da mesma forma que no rosto. Consequentemente, a pele fica flácida e manchada e o dorso das mãos passa a revelar os tendões e as veias. O preenchimento dos volumes, realizado sob anestesia local por meio de pequenos pertuitos, por onde são introduzidas microcânulas especialmente criadas para essa finalidade, ajuda a disfarçá-los. A infiltração, tanto anestésica quanto do *filler*, pode ser realizada por um ou vários orifícios, realizando sempre massagem local no pós-imediato e domiciliar, visando a uma distribuição regular do produto, que fica em plano subdérmico superficial, de preferência superiormente aos vasos para melhor “camuflagem”. Depois da sessão de preenchimento, o paciente retorna às suas atividades habituais, com a orientação de usar uma luva elástica durante alguns dias e evitar trabalhos manuais pesados. O preenchimento das mãos pode ser associado a outras técnicas para melhorar a aparência da pele, como *peelings* e tratamentos a *laser*; gosto muito de associar *laser* Yag Q-Switched nas melanoses e o *laser* CO<sub>2</sub> no mesmo momento do preenchimento.

## RUGAS ESTÁTICAS

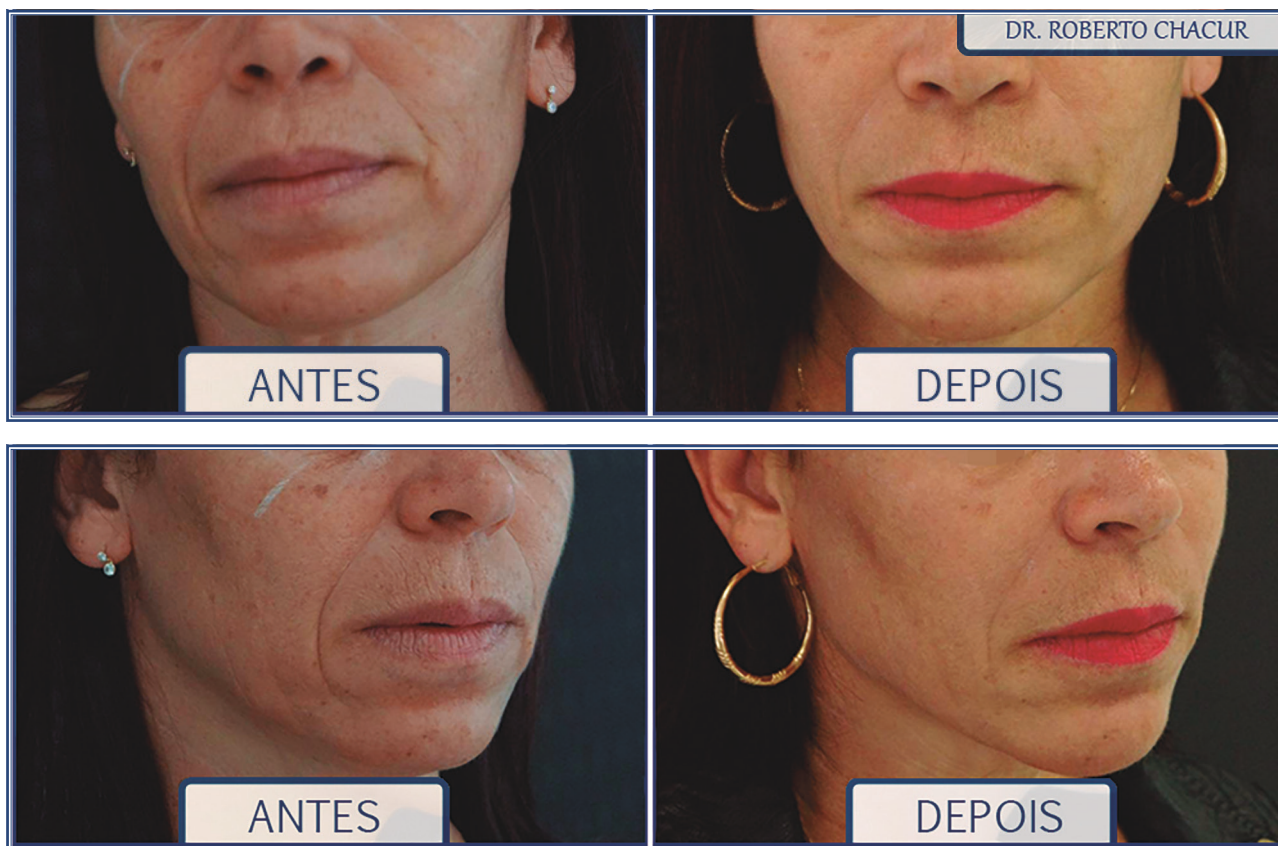Rugas profundas (estáticas) têm como característica serem perceptíveis até mesmo quando o rosto está em repouso, sem contração muscular alguma. Permanentes, elas aparecem em decorrência do processo de envelhecimento intrínseco em associação à ação de agentes externos, como a exposição solar, o vento, o tabaco e a poluição. Elas também podem ser rugas dinâmicas: não tendo recebido o devido cuidado no início de sua formação, evoluíram e se acentuaram.

Em rugas finas utilizamos preferencialmente ácido hialurônico; já nas rugas mais profundas podemos utilizar hidroxiapatita de cálcio ou PMMA.

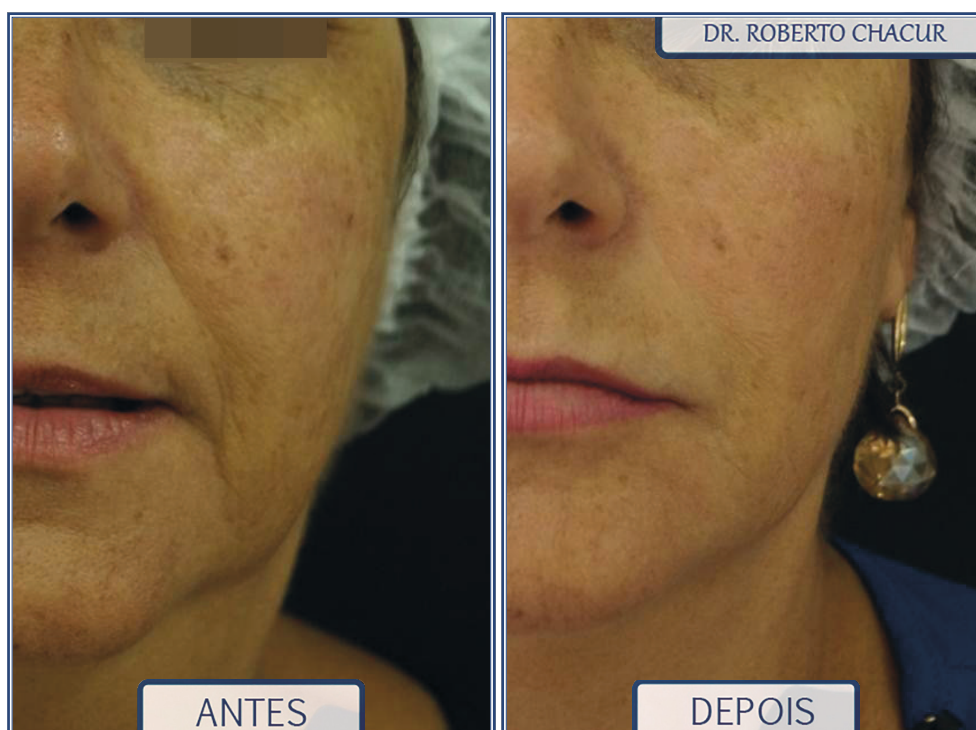Outras opções são os tratamentos à base de *laser* CO<sub>2</sub> fracionado ou injeção de toxina botulínica, além de diversas outras tecnologias.



Associação de tratamentos – mesmo sendo um rosto com volume aparentemente bom, realizei preenchimento arco-malar, ângulo mandibular, projeção frontal e inferior do mento, bioestimulação de sulcos. Realizei ainda toxina botulínica e foram realizadas 2 *ultheras*, com intervalo de 6 meses. Note melhora na papada, também perda de peso, mas com melhora da flacidez devido a implantes e à *ultherapy*.



Preenchimento facial total, volumetria e bioestimulação pelo uso de produto particulado.



Preenchimento dos sulcos, das olheiras e da mandíbula, com evidente efeito *lifting* pela reposição volumétrica perdida devido ao envelhecimento.

## SULCOS FACIAIS

São ranhuras na superfície da pele, mais profundas que as rugas de expressão, que se formam em decorrência do afrouxamento da derme e da musculatura da face, provocados pelo envelhecimento, pela contração muscular facial e pela ação da lei da gravidade.

Sob a ação do tempo, ocorre uma perda progressiva de colágeno, relaxamento dos músculos, deslocamento da pele e perda do tecido gorduroso, responsáveis pelo preenchimento da face. Essa degeneração resulta em flacidez da pele e surgimento dos sulcos faciais.

Os principais sulcos que se formam no rosto são:

**NASOGENIANO** – Popularmente conhecida como bigode-chinês, é uma depressão visível entre o nariz e a boca, que tem origem na contração muscular decorrente do ato de sorrir, na ação da gravidade e no envelhecimento natural.

**INFRAPALPEBRAL** – Apelidada de “prega da olheira”, é uma ranhura que se forma abaixo da pálpebra superior, em geral a partir dos 30 anos de idade, e se destaca em especial ao sorrir.

**INFRALABIAL** – É a marca que fica abaixo do lábio inferior.

**LABIOMENTONIANO** – Popularmente chamado de “marca da marionete”, estende-se dos cantos da boca até o queixo.

Os tratamentos de sulcos faciais se dão por meio da técnica de preenchimento, que pode ser feita tanto com produtos definitivos, como o polimetilmetacrilato (PMMA), quanto absorvíveis, como o ácido hialurônico.

O uso do *laser* CO<sub>2</sub> fracionado penetra profundamente na derme, e no tratamento de sulcos profundos o produto fica implantado em plano subdérmico, possibilitando o tratamento concomitante de *laser* e *fillers*.

Ao aquecer as camadas mais profundas da pele a uma temperatura de quase 60°C, a radiofrequência estimula a circulação sanguínea e a formação de novas fibras de colágeno, além de reestruturar as antigas, contribuindo para o espessamento e a tonificação da pele e também pode ser utilizado em pacientes com *fillers*.

## CICATRIZES

As cicatrizes podem ser ocasionadas por acidentes, cirurgias ou resultar da acne. Em todos esses casos, elas não desaparecem naturalmente com o tempo.

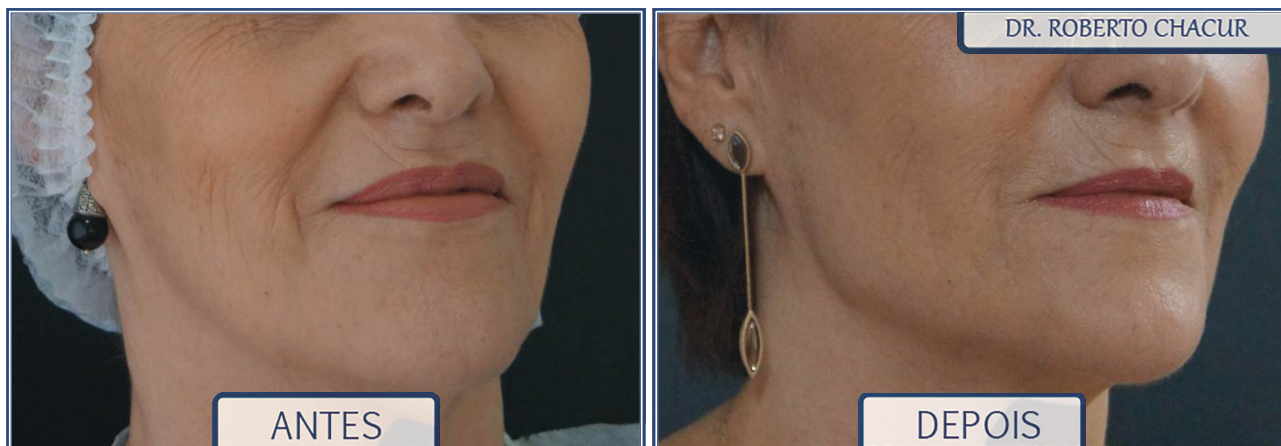
Existem diversos tratamentos para amenizá-las: para cada paciente, o médico avalia o melhor procedimento, de acordo com o quadro que se apresenta. Para tanto, a primeira avaliação leva em conta o tipo de cicatriz existente e sua significância em relação ao todo.

Cicatrizes normotróficas têm a mesma cor e textura da pele e podem, muitas vezes, passar despercebidas, o que não acontece com as atróficas, que têm a mesma coloração, mas formam depressões na pele, sendo estas as mais indicadas aos preenchedores. Causadas por acne, as hipertróficas resultam de grave inflamação e têm uma textura diferenciada na pele. Já os queloides são formações mais elevadas, têm coloração e textura diferentes da pele restante e não deixam de ser notadas, qualquer que seja o seu tamanho.

Cicatrizes de acne em adolescentes e jovens não ameaçam a saúde, mas interferem na autoestima. Elas costumam aumentar gradativamente, com o tempo, em decorrência da perda da capacidade de filtrar células com qualquer tipo de anomalia. Como resultado, as manifestações da acne se tornam cada vez mais perceptíveis. Entre os tratamentos complementares capazes de suavizá-las, está o *laser* CO<sub>2</sub> fracionado.

O *laser* CO<sub>2</sub> fracionado estimula a cicatrização e a produção de colágeno, removendo a parte mais superficial da pele e promovendo a substituição das células envelhecidas. O aumento da produção de colágeno ajuda a suavizar as cicatrizes, bem como manchas cutâneas e estrias. O tratamento requer maior cuidado com a exposição ao sol e um tempo médio de recuperação de três a sete dias.

Os preenchedores infiltrativos líquidos, tanto definitivos quanto absorvíveis, são injetados sob a cicatriz atrófica a fim de devolver volume ao local; geralmente associa *subcision* (descolamento) com ponta de uma agulha 27g, já implantando produto simultaneamente; com isso permite-se a correção atrófica do



Rejuvenescimento facial, projeção do mento, da mandíbula, dos sulcos e das pálpebras.



tecido com revolumerização e também descolamento da fibrose pós-inflamação. Com isso, ela fica nivelada com a pele em volta, suavizando seu aspecto. Enxertos são a transferência de pele de uma parte mais saudável do corpo – a área doadora – para outra onde está a cicatriz (leito receptor).

## RINOMODELAÇÃO COM PREENCHIMENTO

É possível melhorar o formato do nariz sem cortes ou pontos. Um tamanho desproporcional para o rosto ou mesmo irregularidades no dorso, como uma giba, por exemplo, podem ser corrigidos sem cirurgia.

Em geral, o médico realiza essas melhorias por meio da técnica conhecida como “diminuição por adição”. Ela se mostra igualmente eficaz no caso de pacientes que operaram o nariz mas não obtiveram os resultados esperados.

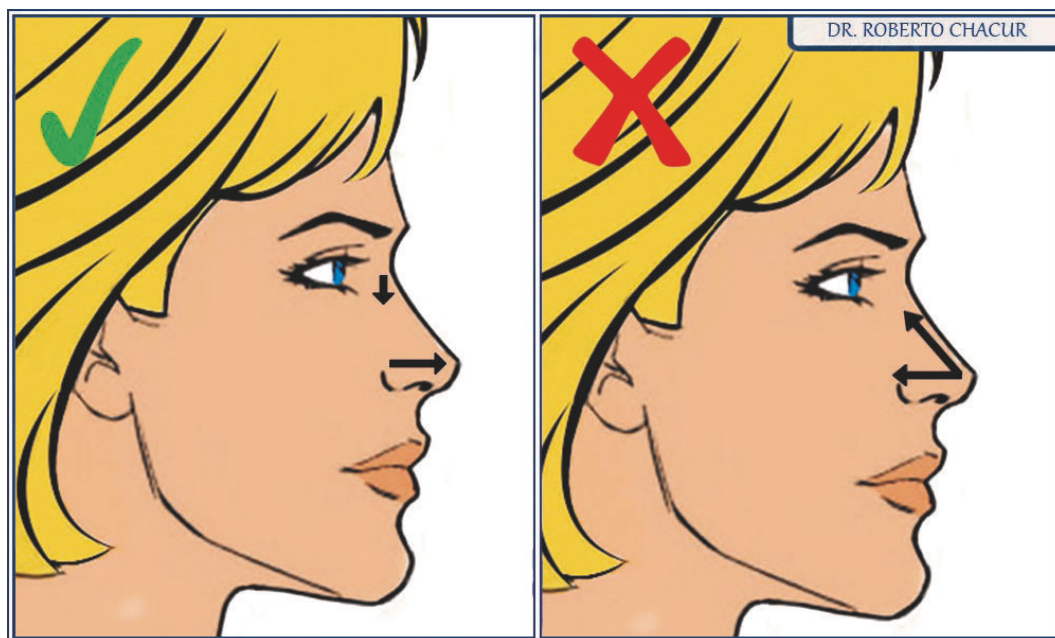Com o preenchimento, é possível elevar a ponta nasal ou corrigir o contorno de um nariz adunco (dorso nasal) de maneira simples e eficaz. Basta usar um preenchedor permanente como o polimetilmetacrilato (PMMA), em ambulatório ou consultório médico, sob anestesia local.

O preenchedor é aplicado através de um pequeno pertuito na base da columela do nariz, por onde passa uma microcânula descartável. Ele permitirá dar sustentação à ponta nasal assim que secar. Explica-se: como o produto se apresenta na forma de um gel, nos primeiros sete dias será preciso recorrer a um curativo para manter o molde na posição e formato desejados. Esse é o tempo para a substância solidificar; depois disso, o curativo pode ser retirado.

Esse tratamento vai ao encontro dos procedimentos cirúrgicos realizados sob anestesia geral, que consistem em aproveitar parte da cartilagem do septo nasal, da região da orelha, ou do rebordo costal, e enxertá-la na columela nasal, para criar um sustentáculo que mantenha a ponta do nariz elevada.

No dorso nasal, pode-se colocar, conforme necessidade, um pouco de preenchimento acima da giba nasal, para atenuar ou eliminar o aspecto do nariz adunco. Elevar a ponta do nariz e suavizar a giba também é possível, fazendo com que ele pareça menor e mais harmônico, graças a um ângulo nasolabial maior.

**COMO EU FAÇO** – *Para realizar este procedimento, podemos utilizar várias substâncias, sejam elas implantes com resultado final sólido ou em forma de gel permanente. Minha preferência é pelos produtos particulados cujo efeito, no hospedeiro, seja sólido e permanente (PMMA). Outras al-*



Como realizar o procedimento do nariz.

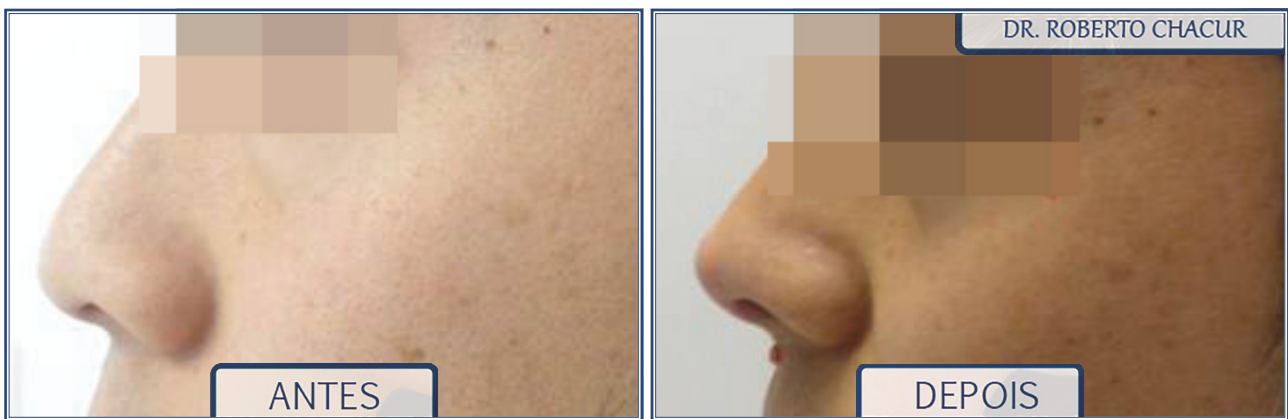
Como não realizar o procedimento do nariz.

alternativas são possíveis, mas com resultados menos satisfatórios, devido ao fato de uma pequena absorção do filler já resultar em menor sustentação da columela, por exemplo. No dorso do nariz, essa perda gradual não prejudica muito. Mas imagine uma cartilagem sustentando a ponta do nariz: se diminuirmos em 10% o seu tamanho (isso já acontece naturalmente nas primeiras semanas), a ponta do nariz praticamente volta ao normal. Conclusão: produtos absorvíveis não são eficientes para elevar a ponta do nariz.

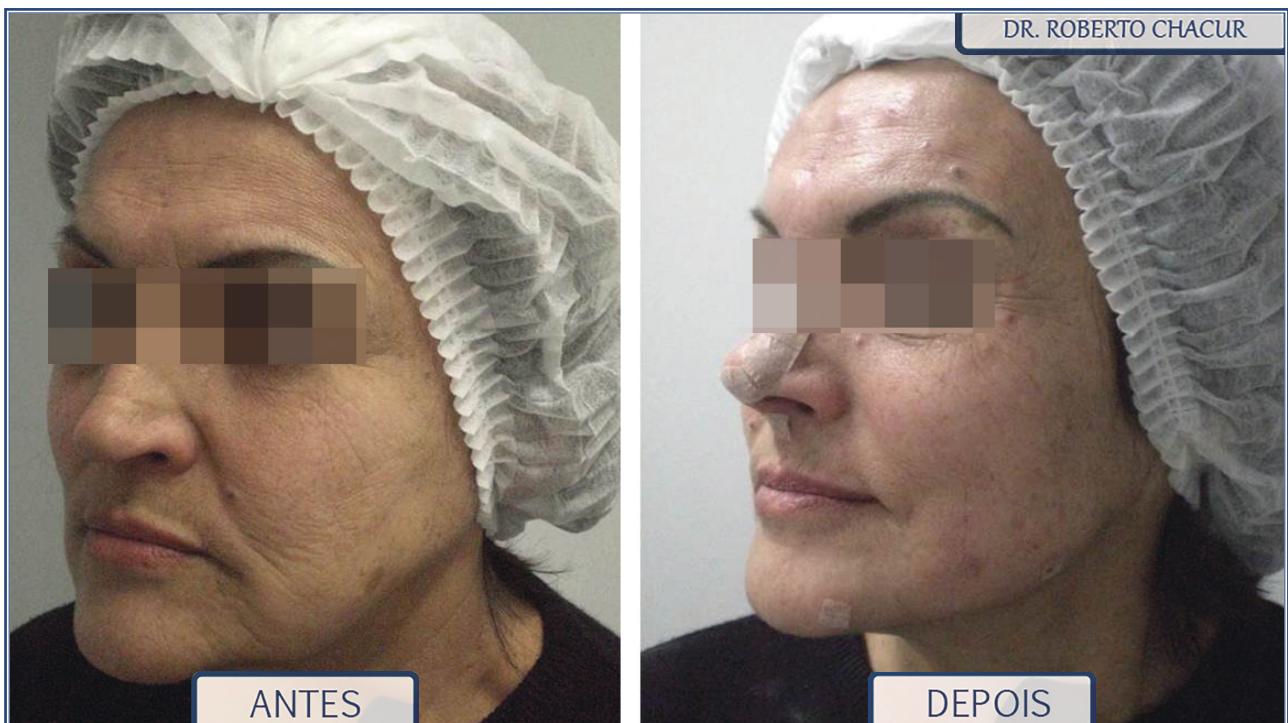Por mais seguro que o tratamento possa ser, precisamos reunir os raros casos de complicações ocorridos no mundo para procurar não repeti-los. Para evitar acúmulo de produto na base do nariz, é preciso fazer a infiltração anestésica inicialmente no ângulo nasolabial, onde realizamos o primeiro orifício, para aplicar o filler com uma microcânula 22 G, com a extremidade indo até a ponta do nariz e por retorneção implantando o produto por toda a columela. Desse modo, teremos maior efeito na proteção do nariz e nenhum risco de acúmulo de produto na base do nariz ou na região gengival. Muitos médicos fazem um orifício único na ponta do nariz e colocam o produto da ponta para a base do nariz, abrindo caminho para que a substância se acumule na base nasal e até mesmo na gengiva e nos lábios. Por esse mesmo orifício, o profissional vai com a cânula até o ângulo nasofrontal, onde geralmente aplica o produto para diminuir a giba do nariz. Esse procedimento deve ser desencorajado, pois frequentemente o filler acaba migrando para a região da giba por conta do deslocamento da pele. Da mesma forma, é preciso evitar toda e qualquer dissecção cutânea, para que não haja deslocamento do implante enquanto estiver líquido. Para um melhor resultado e mais segurança no procedimento, faço

*um orifício logo acima da giba, apenas onde o produto for ficar, e preencho localmente, sem dissecar o subcutâneo, onde não quero acúmulo de produto.*

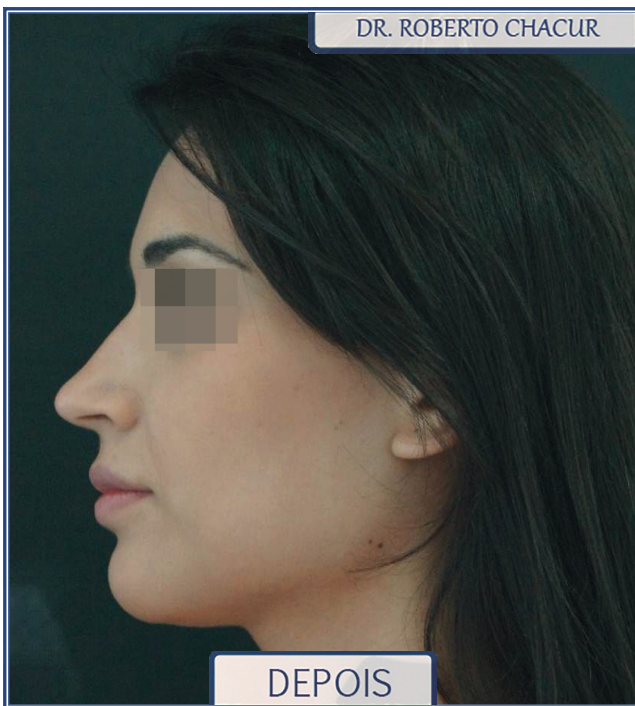
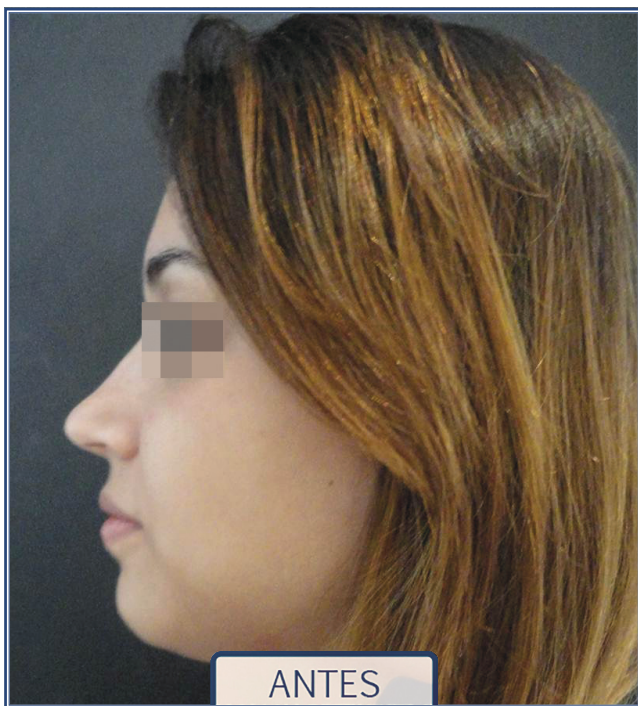*A região do nariz é a única que requer curativo por sete dias, no mínimo. Em virtude de o produto ser líquido no momento da aplicação, o curativo funciona como um molde: após a aplicação e a conferência dos resultados pelo médico e pelo paciente, ele deve ser colocado de modo a fazer uma leve hipercorreção da ponta do nariz, elevando-a mais que o necessário para que o produto se solidifique, mantendo-o para cima. Desaconselho meus pacientes de fazerem ou trocarem curativos em casa.*



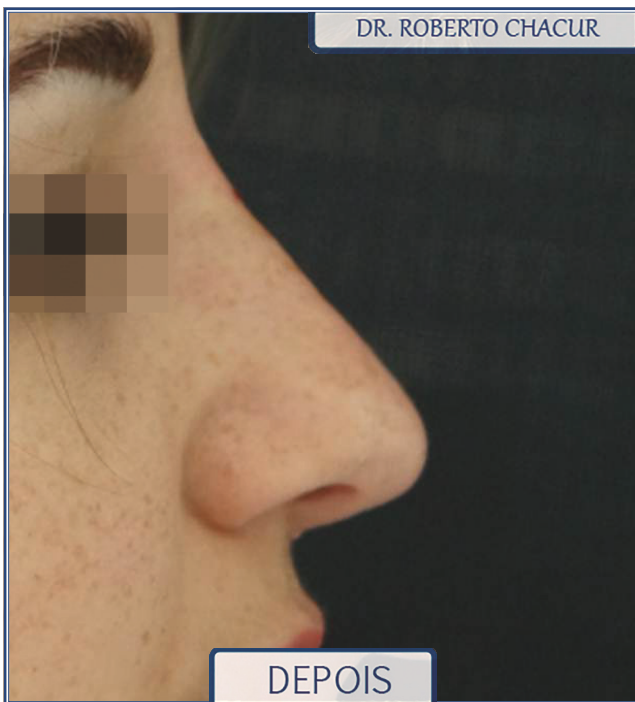
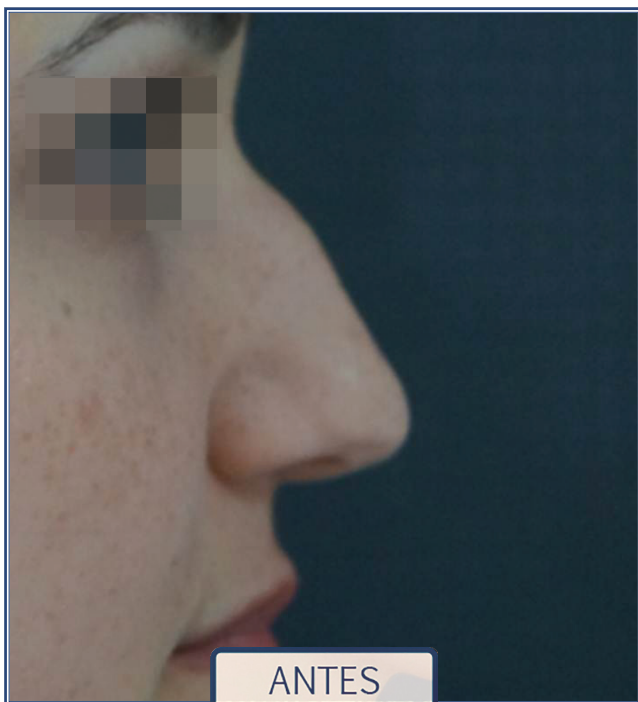
Bioplastia de nariz.



Mandíbula, malar e nariz.



Preenchimentos do ângulo mandibular, do mento e do malar, e detalhe no nariz. Evidente melhora do "efeito blush".



Bioplastia do nariz.

# PREENCHIMENTO DA MANDÍBULA

Embora tenha função primordial no processo de mastigação e fala, a mandíbula tem importante papel estético em relação à definição dos traços que delineiam um rosto. Faz parte da linha que separa visualmente a cabeça e o pescoço e se destaca em toda a composição da porção inferior da face.

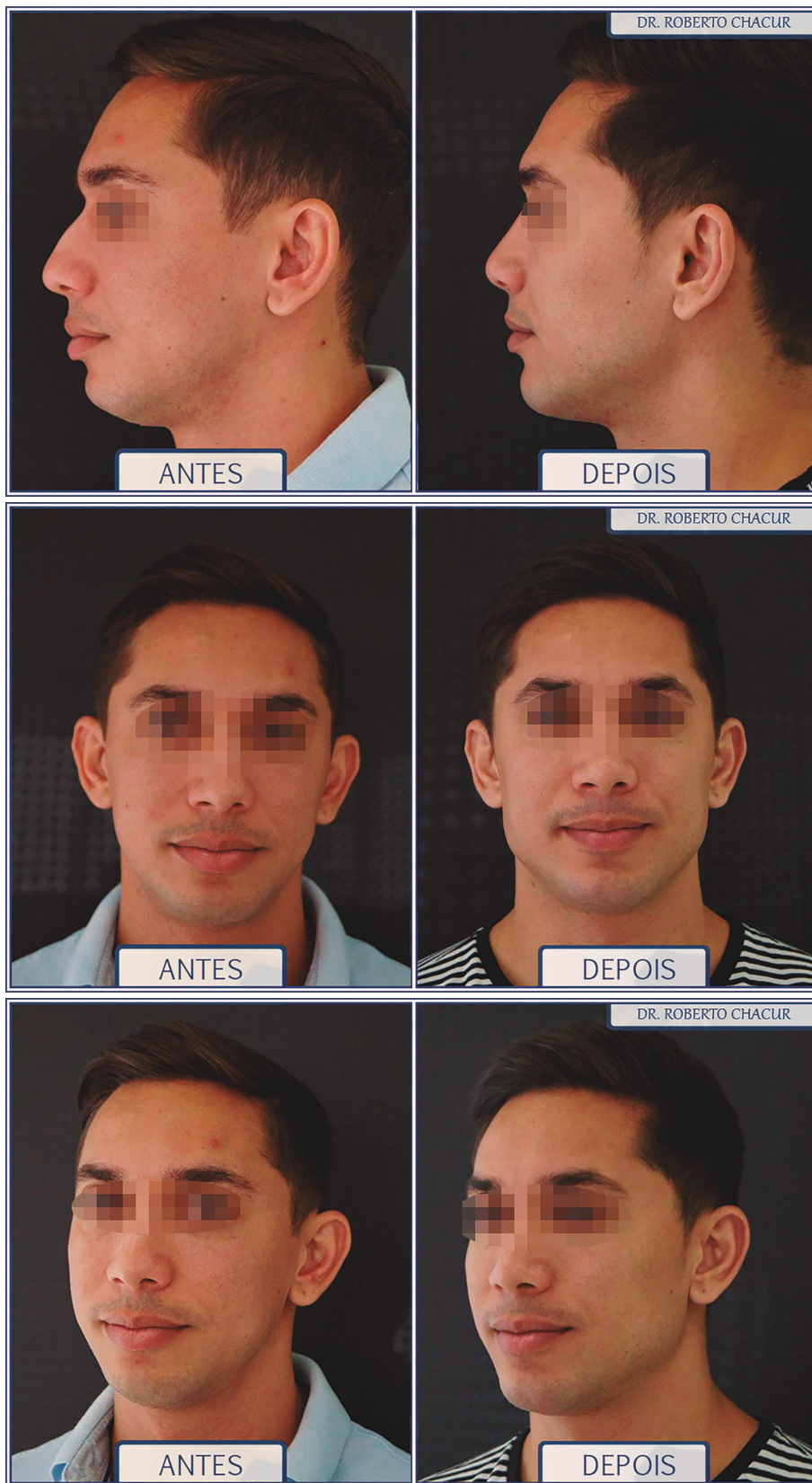Quem não tem esse contorno claro, pode recorrer a uma substância de preenchimento definitiva ou não. O procedimento permite redefinir proporções tanto em relação ao perfil quanto à perspectiva frontal, bem como retirar as bolsinhas de gordura que se acumulam de cada lado do queixo e afinar a área do mento.

Ao realçar o contorno do rosto, definindo com maior precisão a linha da mandíbula, atenua-se a flacidez decorrente da força da gravidade, que, com o tempo, impõe um aspecto senil. Com produtos de preenchimento, também é possível criar ou aperfeiçoar a linha de divisão entre o rosto e o pescoço e fazer o alargamento do terço inferior da face – conduta indicada para rostos com formato oval ou triangular.

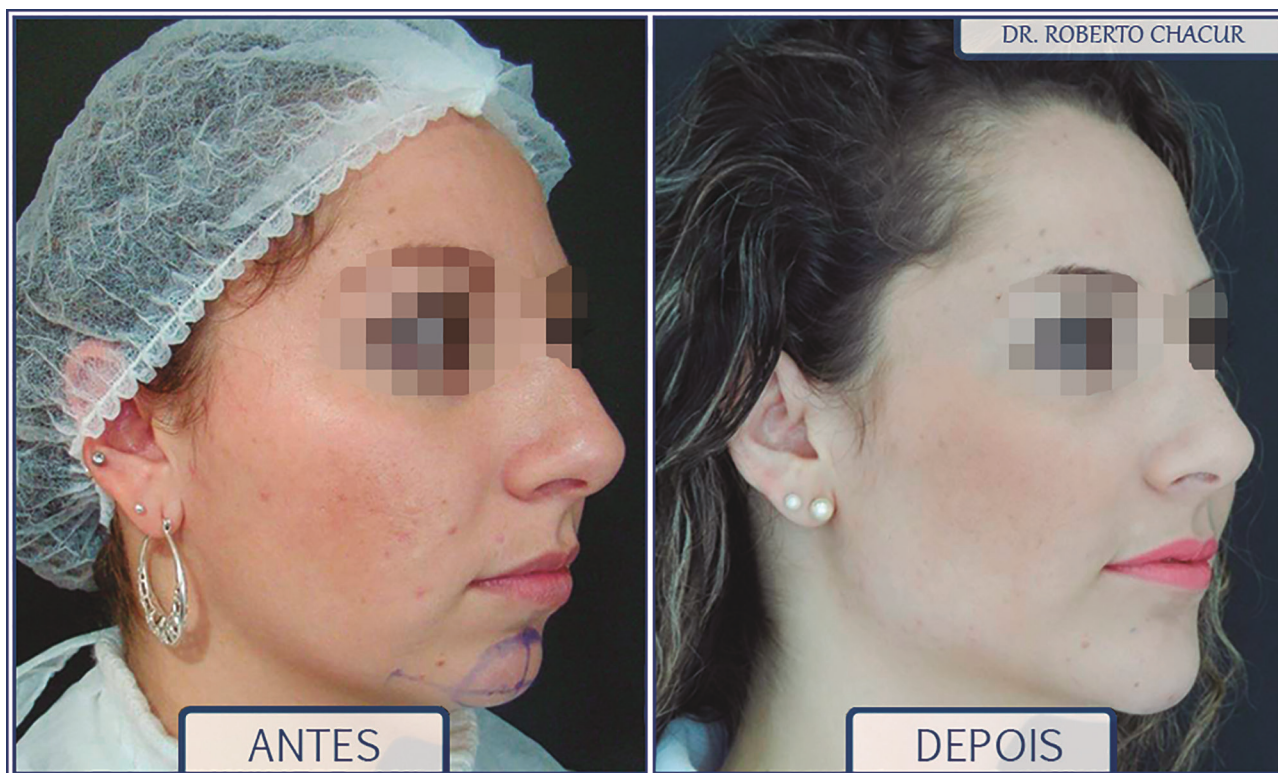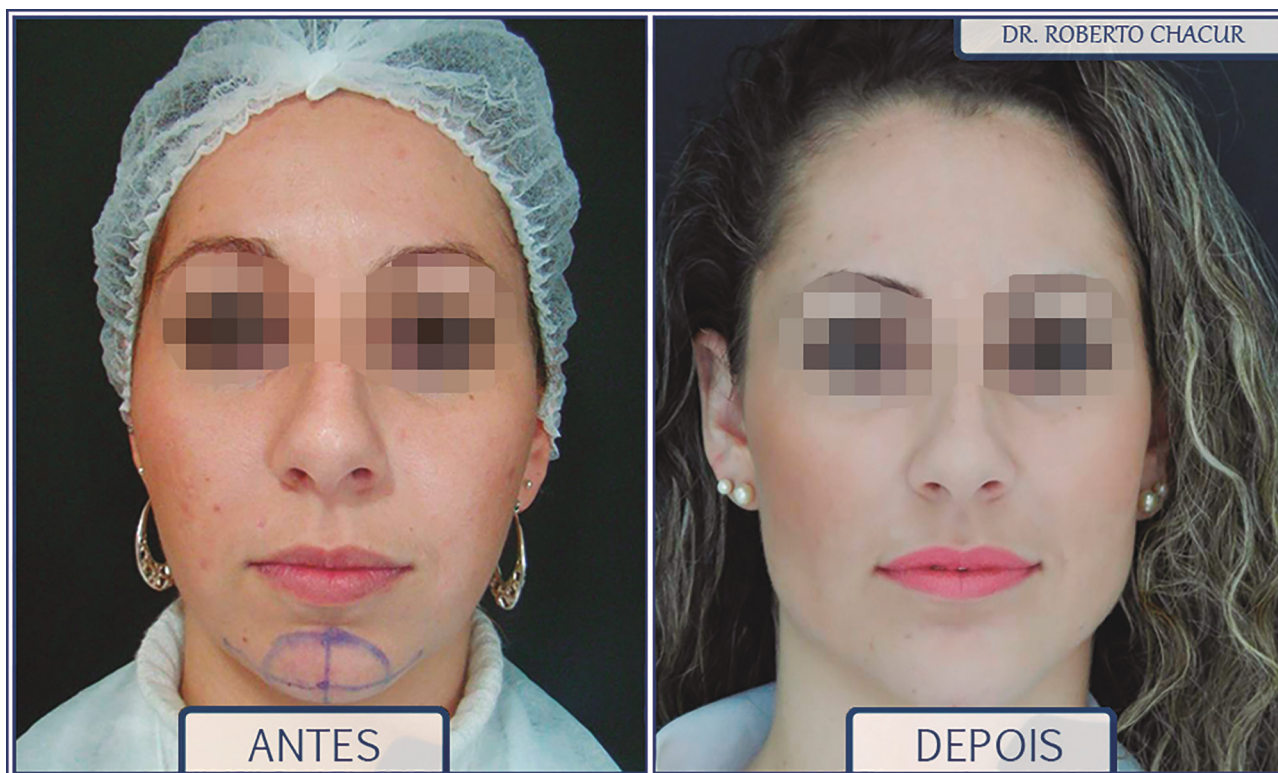Para definir ou aumentar o ângulo mandibular, implanta-se o *filler* no plano mais profundo possível, ou seja, no justaperiósteo, bem abaixo do músculo masseter ou dentro dele. Realizada a marcação e respeitando-se a harmonia facial, o procedimento é realizado com o uso de anestesia tópica, assim como nos demais casos. No pertuito de entrada da microcânula, faz-se uma infiltração de mais 0,5 a 1 ml de lidocaína a 2% com vasopressor no local onde será implantado o produto.

É importante reportar a insatisfação de pacientes que se submetem ao procedimento e acabam apresentando acúmulo de produto no subcutâneo, com volumes palpáveis e não raras vezes visíveis. Na maioria das vezes, isso se deve à inexperiência e falta de treinamento do médico. Para obter resultados naturais, é preciso não sentir mais nenhum produto ao pinçar a pele. Quando isso acontece, o produto está implantado junto ao osso, o que vai permitir uma definição melhor da linha da mandíbula. Além disso, por mais que o paciente envelheça – e que apresente ptose senil aos 90 anos, ou mesmo após uma cirurgia de *lifting* facial –, o produto injetado estará sempre no mesmo local, delineando claramente o contorno mandibular.

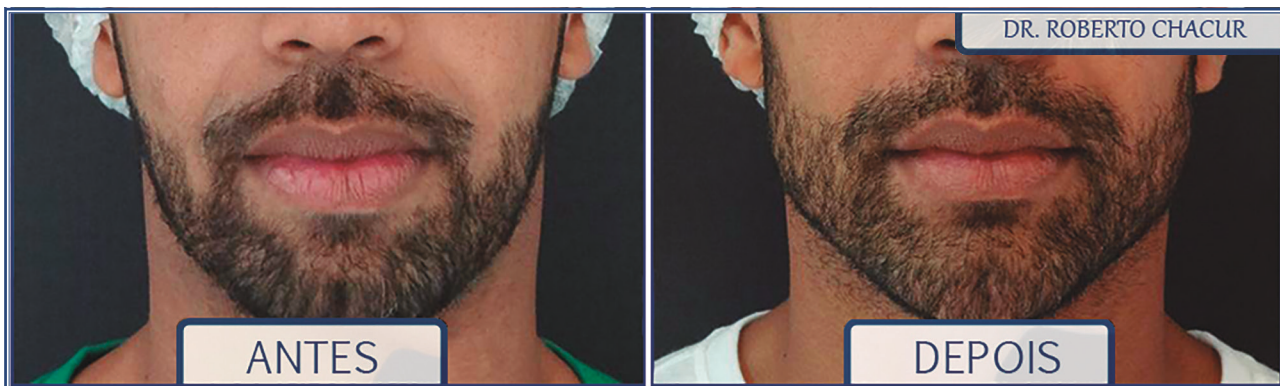Outra observação importante diz respeito à conduta médica durante o preenchimento da mandíbula: durante a marcação, é indicado introduzir a microcânula na parte posterior da chamada bolsa de flacidez, onde, frequentemente, os pacientes acabam apresentando acúmulo de produto palpável e, conseqüentemente, um resultado insatisfatório. Por outro lado, não é recomendável fazer um único pertuito para preencher o ângulo mandibular e a mandíbula anterior,



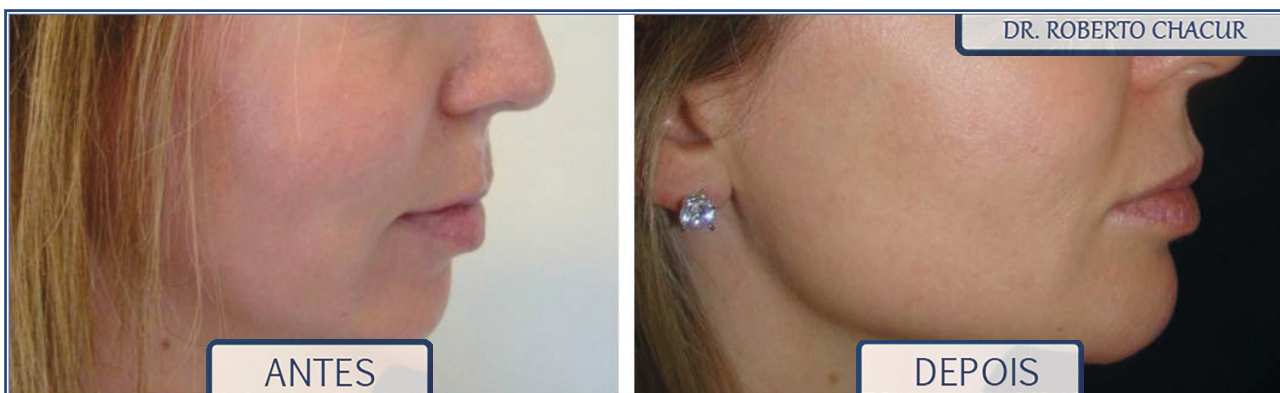Preenchimento mandibular, com melhora no contorno e na projeção do mento, e significativa melhora na flacidez submento.



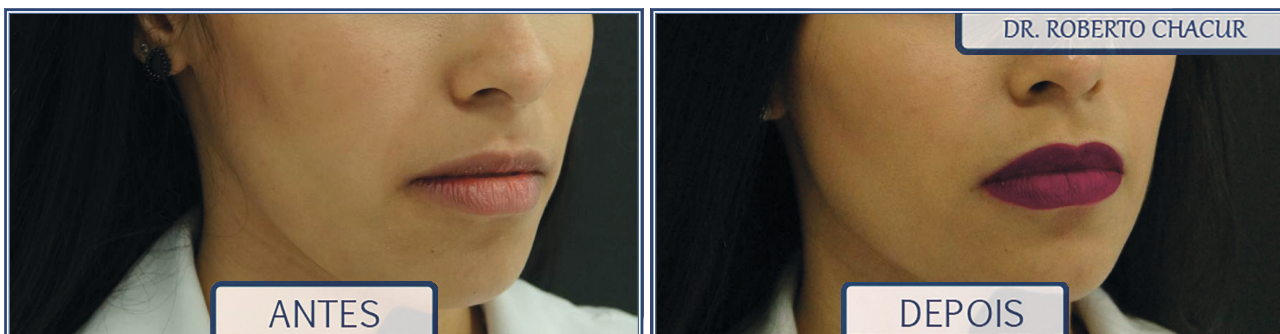
Mandíbula e mento – mais contorno e harmonia, um resultado natural que promove mais harmonização e atratividade.



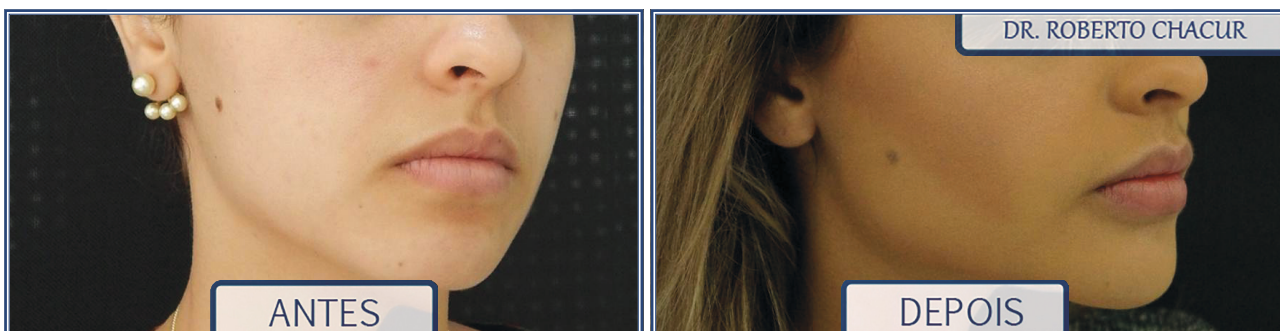
Contorno mandibular e projeção mento. Note definição ângulo-mandibular, sinal de beleza e jovialidade.



Lábios, projeção do queixo, mandíbula, malar e nariz.



Preenchimento do contorno mandibular.



Harmonização facial com preenchimento do ângulo mandibular, mento e malar.



pois, obrigatoriamente, isso levará a um descolamento do subcutâneo e à criação de um espaço, onde poderá ocorrer acúmulo de produto na bolsa mandibular. Para definir o contorno, o ideal é implantar o produto no ângulo da mandíbula, junto ao osso, introduzindo a microcânula na porção posterior à bolsa de flacidez, e, se necessário, preencher a mandíbula anterior e fazer outro pertuito para que não haja acúmulo de produto nessa bolsa.

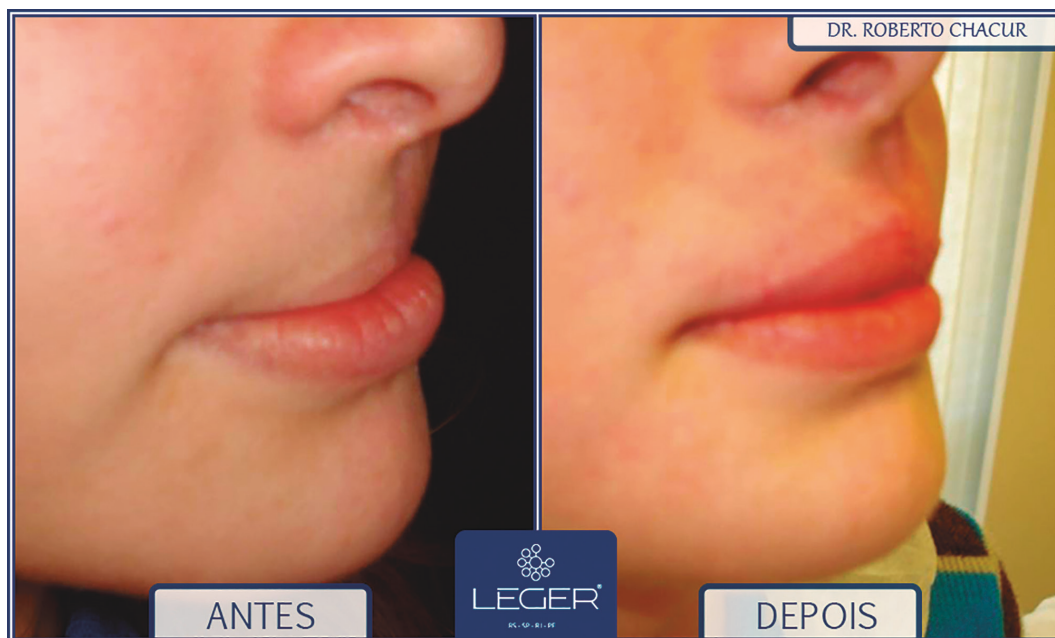**COMO EU FAÇO** – *Para obter um resultado estético melhor, o produto precisa estar o mais pósterio-inferior possível, 100% intramuscular (principalmente quando do uso de produto inabsorvível). Com frequência recebo pacientes que apresentam acúmulo de produto no subcutâneo em decorrência de procedimentos nessa região e uma aparência inestética (assimétrica). É, portanto, muito importante observar o posicionamento da microcânula, que deve ser inserida no plano intramuscular. Para evitar um resultado assimétrico, finalizo o procedimento com o paciente sentado, de modo a avaliar a altura da mandíbula em relação ao lóbulo da orelha, bem como o seu formato e ângulo. Isso porque, por mais que o produto seja injetado intramuscularmente, ele pode promover um preenchimento mais superficial ou mais profundo.*

## PREENCHIMENTO LABIAL

O procedimento do aumento de lábios é minimamente invasivo e praticamente não interfere na rotina do paciente. Pode ser feito para dar maior volume à boca, remodelar seu contorno – em especial, o chamado arco do cupido – ou atenuar o aspecto enrugado da área, ao qual se dá o nome de “código de barras”. Nesse caso, cada pequena ruga é preenchida individualmente.

É muito comum que o delineamento da boca perca precisão com o tempo, sendo esse processo uma consequência natural do envelhecimento. O uso de *fillers* realça os lábios finos ou murchos, deixando-os bem desenhados e carnudos, e destaca em especial o arco do cupido, garantindo maior atratividade e harmonia à face.

O procedimento deve ser realizado preferencialmente com produtos absorvíveis, em forma de gel, pois o produto permanente que temos liberado pelos órgãos competentes não oferece uma elasticidade adequada, colocando em risco a naturalidade no resultado. Geralmente, utiliza-se o ácido hialurônico (ver capítulo sobre ácido hialurônico), que é reabsorvido em cerca de um ano, em razão de ele garantir uma textura mais parecida da natural. Além disso, a região da boca é especialmente delicada e sensível.



Não apenas por estética, mas também para correção, o PMMA é amplamente utilizado, como em lábio leporino, síndromes como de Romberg, Poland, HIV +, dentre outras.

Uma vez feito o implante, para evitar descamação e desconforto, a recomendação médica é de o paciente se proteger do sol e manter os lábios sempre bem hidratados, uma vez que eles não têm glândulas sudoríparas e que a umidade e proteção da boca provêm da saliva.

**COMO EU FAÇO** – Não gosto e não recomendo o uso do PMMA em lábios. Existem dezenas de marcas de AH, e cada qual é uma família de produtos com suas características próprias, o que faz com que um ou outro seja mais adequado para determinada região.

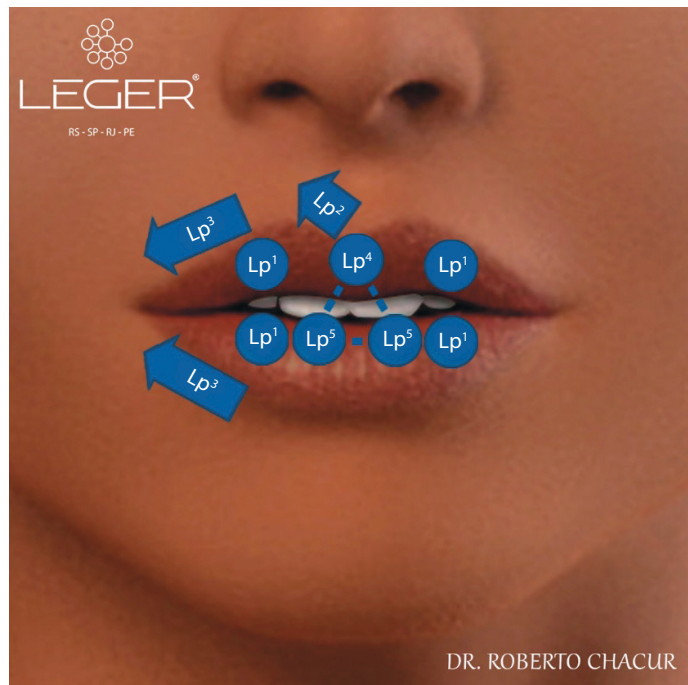
Além de corrigir o volume labial e o contorno da boca, frequentemente está associado a isso o aparecimento de rugas transversais (o chamado “Código de Barras”), que requer o implante de um produto em plano dérmico (nunca permanente), de modo a fazer desaparecer essas incorreções.

Para esse procedimento sempre aplico gel anestésico, comumente utilizo um gel película com 7% de tetracaína e 7% de lidocaína. Mesmo o resultado sendo muito bom devido à boa penetração do anestésico, em alguns casos e dependendo do produto e do paciente, ainda faço um anestésico injetável intrabucal. A opção apresenta a grande vantagem de permitir realizar preenchimentos em regiões distintas (lábios e sulcos) com uma única anestesia.

No procedimento labial em si, não há por que ter receio de realizar algumas infiltrações suplementares (mais picadas): o importante é que o produto fique bem distribuído e quanto menos pontos forem realizados, mais concentrada a substância ficará.

*Ainda durante o procedimento, convém avaliar a necessidade de intervir no contorno labial. Pessoalmente, não gosto de aplicar filler no arco do cupido; prefiro injetá-lo na crista filtral.*

*Na região onde desejo reverter o vermelhão, se implantar o produto muito profundamente, o lábio ficará com um aspecto de bico de pato. Por isso, o médico deve injetar a substância o mais superficialmente possível, sem que fique, todavia, aparente. Em havendo necessidade de fazer correções, em geral o produto pode ser retirado por punção com agulha e sai facilmente.*



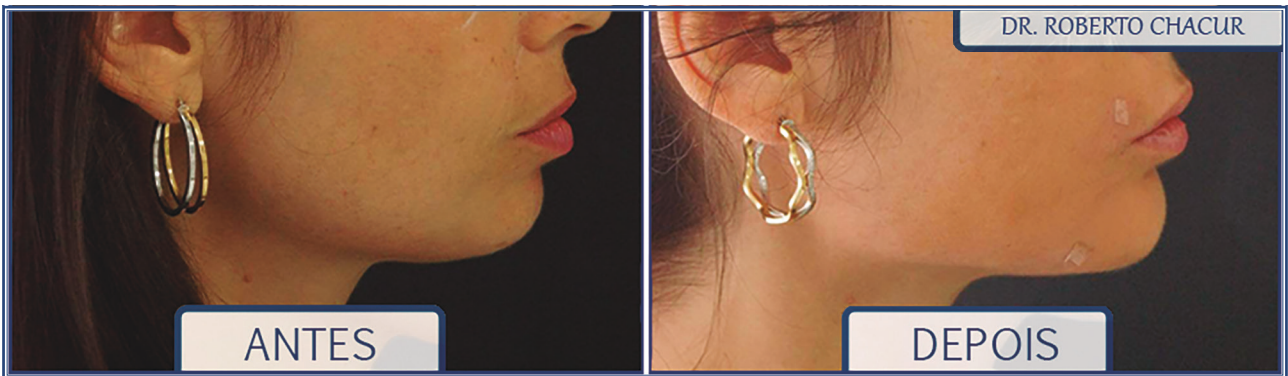## PREENCHIMENTO DO MENTO

Este procedimento visa a trabalhar a forma, o tamanho e o comprimento do queixo, corrigindo imperfeições e assimetrias com o implante de materiais biocompatíveis. Seguindo parâmetros de beleza aceitáveis, a linha anterior do mento deve estar no mesmo nível da linha da glabella: com um *filler*, é possível deixar o queixo mais arredondado ou mais comprido, ou mais quadrado, de acordo com a necessidade de cada paciente.

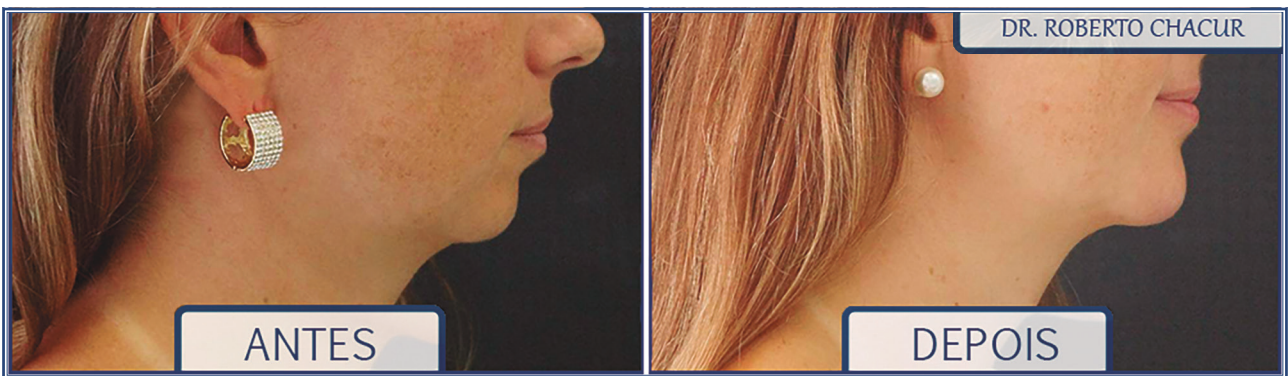Alternativa à mentoplastia cirúrgica, realizada com inclusão de prótese no mento em bloco cirúrgico sob anestésicos, o procedimento para aumento mentoniano é rápido, sem cortes nem pontos, permitindo que o paciente acompanhe e participe ativamente, e consiste em injetar determinada quantidade de preenchimento.

O procedimento também permite desenhar no queixo uma covinha vertical. Para isso, pode ser utilizada uma cânula de preenchimento comum para moldar, mantendo-a com um curativo por 2-3 dias, ou mais, conforme disponibilidade do paciente, aguardando-se apenas o momento em que ocorre a invasão celular, e o processo de consolidação do implante é terminado (solidificação).

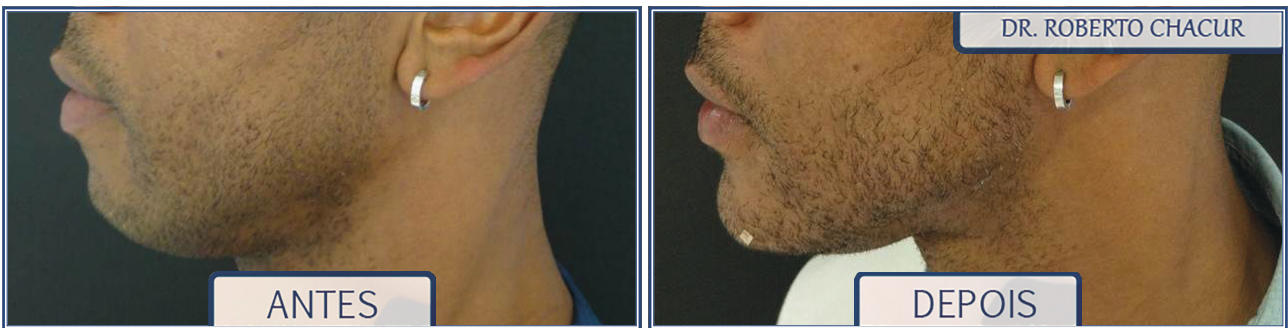**COMO EU FAÇO** – *Para este procedimento, faço anestesia intrabucal no forame mentoniano, onde se tem um efeito anestésico muito bom, que pega toda a região mentoniana e também o lábio-inferior. A marcação pode ser realizada conforme a necessidade, com um ou dois orifícios de entrada. Em mulheres, geralmente faço um orifício único, central, podendo ser localiza-*



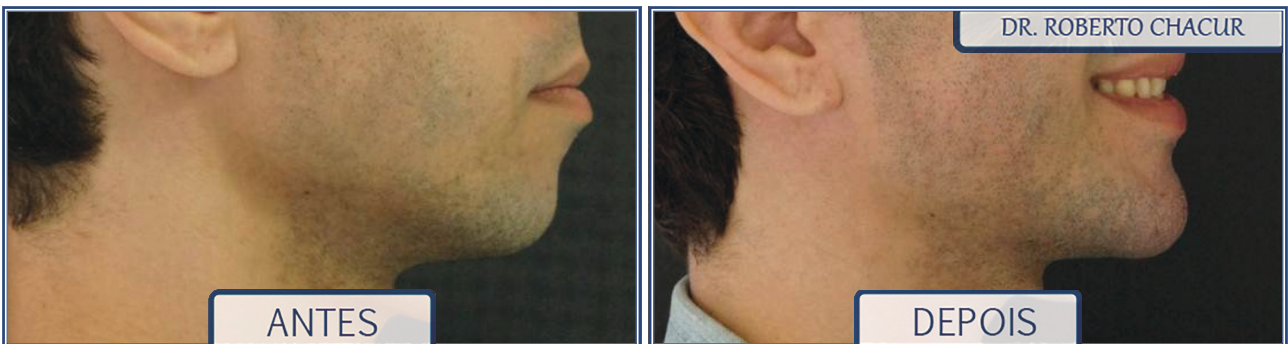Projeção do mento.



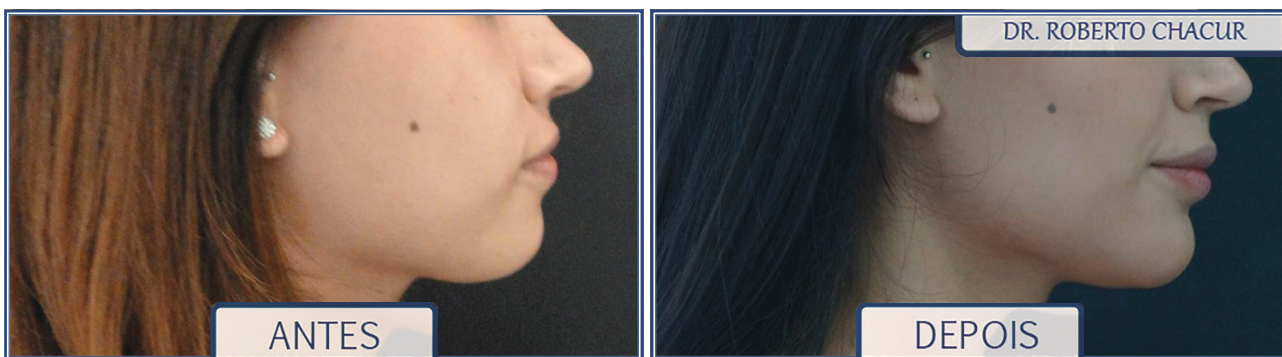
Projeção do mento.



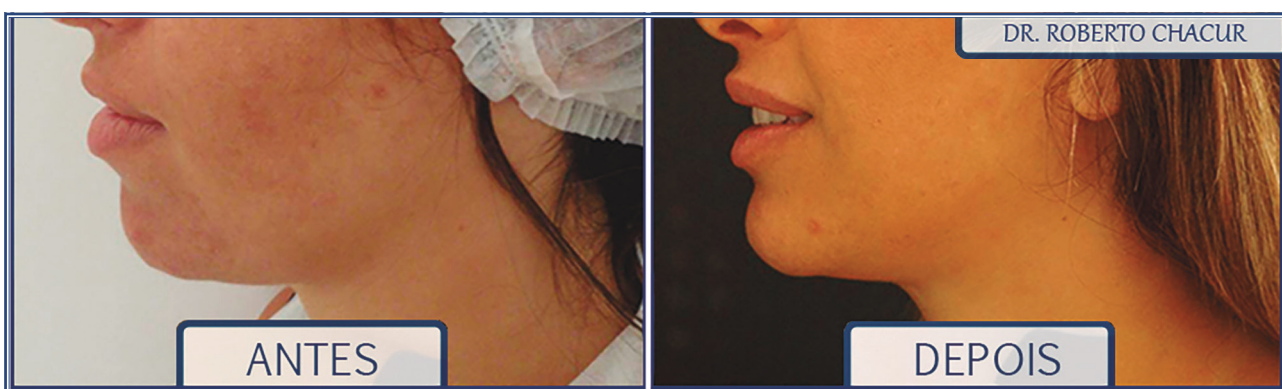Projeção mentoniana e evidente melhora na flacidez submandibular.



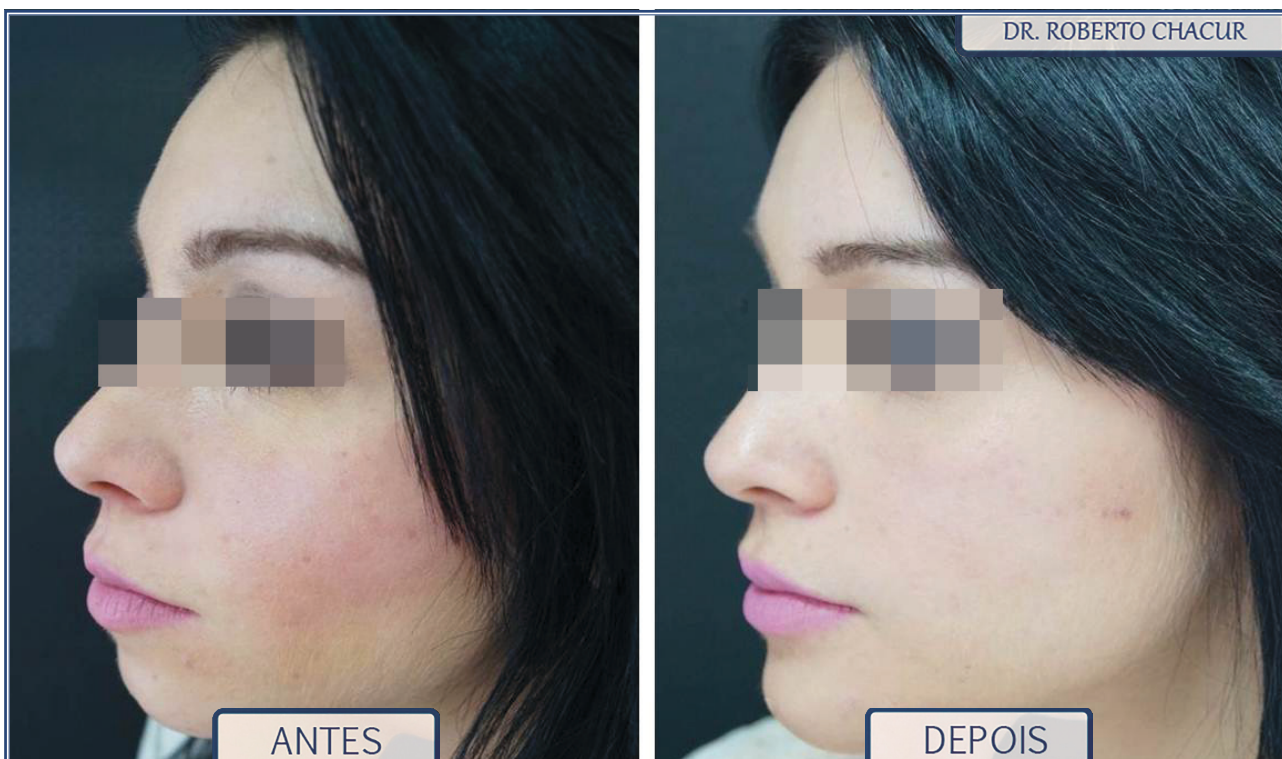Projeção do mento.



Projeção do mento.



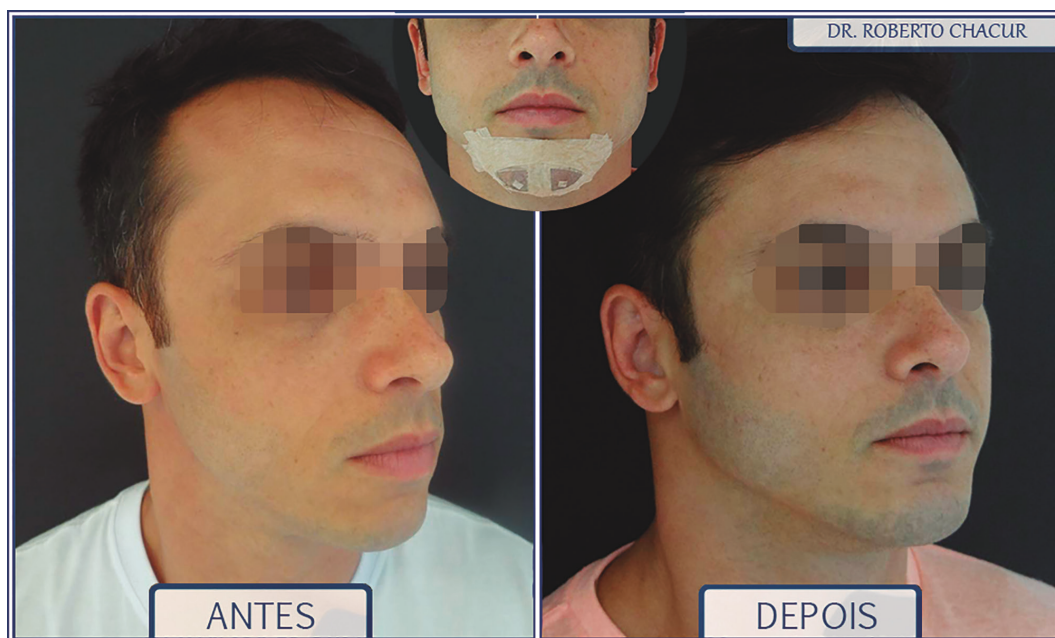Projeção do mento.



Mandíbula, mento e malar.

do para projeção frontal ou ainda para inferior, respeitando as proporções de cada rosto. Vale lembrar que é possível projetar o mento tanto horizontal como verticalmente, ou ainda na diagonal. No rosto masculino, em geral faço dois pertuitos, na busca de um queixo mais quadrado, seguindo a linha mandibular. Com frequência faço um orifício adicional (um segundo ou terceiro pertuito), havendo necessidade de mais projeção em determinada região.

Para este procedimento utilizo com frequência um produto particulado (Radiasse ou PMMA), mas é possível usar também o ácido hialurônico de maior densidade. Quando se aplica o PMMA, procura-se sempre fazê-lo junto ao osso, ou de forma intramuscular, visando a um resultado mais natural e não palpável. O trabalho gradual, com apoio do acompanhamento do paciente diante de um espelho, pode ser desenvolvido em sessões complementares com intervalo de 30 dias. A área moldada pode ficar sensível por alguns dias e até por meses.



Contorno mandibular e mento, em que, além de projeção, foi colocado um curativo, visando a manter formato mais quadrado.

## PREENCHIMENTO DE PÁLPEBRAS

O preenchimento da região das pálpebras inferiores é uma opção para acabar com as olheiras, que passam uma ideia de cansaço e envelhecimento. Elas são formadas pela concentração anormal de vasos sanguíneos ou melanina debaixo da pele, o que lhes confere essa coloração azulada.

A olheira é uma característica herdada, na maioria das vezes, de geração em geração. Além da hereditariedade, podem ser acentuadas pelo sono, cansaço, menstruação ou alguma alergia. Não é a falta de sono, por si, que provoca os sintomas: quando se dorme mal, a pele tende a ficar pálida, permitindo que se sobressaiam, dessa forma, as regiões mais profundas. As olheiras se dividem em quatro tipos:

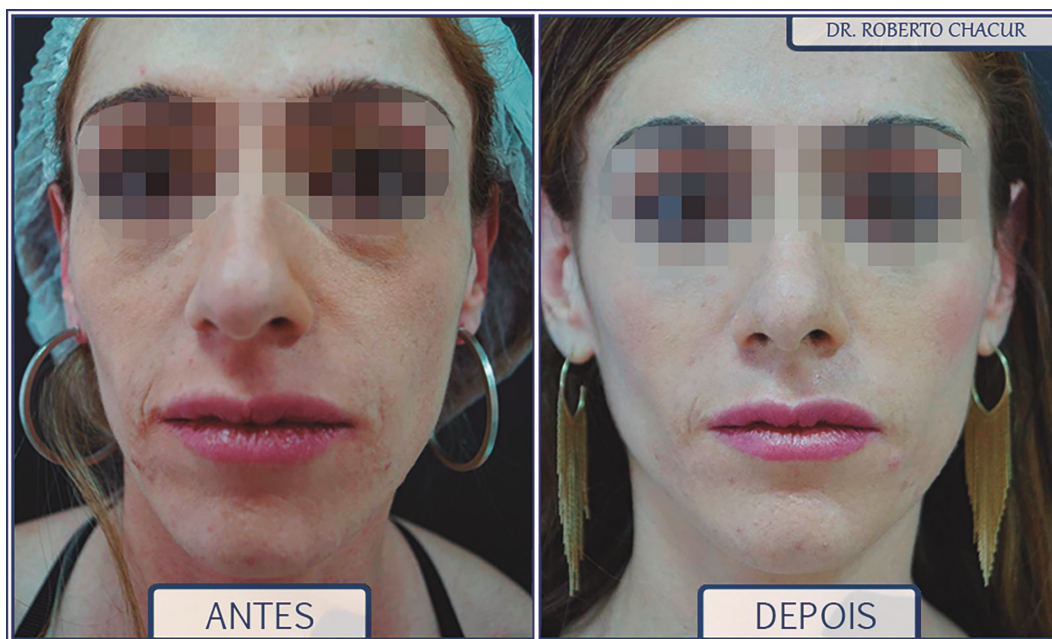**CONSTITUCIONAIS:** São olheiras profundas e de cor castanha, presentes em pessoas que possuem o globo ocular mais profundo, o que leva a projetar a sombra da cavidade, originando-as.

**MELÂNICAS:** Apresentam a mesma pigmentação castanha, mas são causadas pelo acúmulo de melanina, que se dá devido à exposição solar e ao estímulo hormonal.

**SANGUÍNEAS:** De pigmentação roxa, são causadas pelo acúmulo de hemoglobina ou produtos de sua degradação.

**VASCULARES:** Com colocação mais azulada, são causadas pelo excesso de retenção de fluidos e agravam-se com o estresse e o cansaço, quando a circulação do sangue na região torna-se parcialmente comprometida.

Um tratamento bastante eficaz é o preenchimento com estimulador de colágeno ou ácido hialurônico. Isso porque, em muitos casos, o aspecto das olheiras não se deve nem a estase venosa, nem a manchas por pigmento de melanina,



Preenchimento malar com volume significativo em arco malar, malar e subpalpebral, além de contorno mandibular. Nota-se harmonização da face, com melhora na qualidade geral tecidual, consequência da li-poestimulação com biopolímeros.

mas por causa da sombra provocada pela presença de uma depressão na região, seja por motivos genéticos, ou adquiridos. Essas pequenas depressões infraorbitárias podem ser preenchidas com cautela.

O preenchimento das pálpebras visa a diminuir a aparência senil provocada pelas olheiras. O uso de polimetilmetacrilato nessa região pode ser feito com o paciente sentado, sempre com muita cautela e apenas por médicos muito experientes, pois qualquer irregularidade pode trazer consequências permanentes, já que o produto não é absorvível.

Para essa região, é mandatário o uso de microcânulas, já que ela é muito irrigada e pode facilmente gerar uma equimose considerável, edema e consequente acúmulo de hemossiderina, gerando uma piora da coloração da pele. A hemossiderina simultânea a um preenchimento com gel de absorção lenta, como é o caso do ácido hialurônico, pode permanecer por meses. Frequentemente recebo pacientes que apresentam não só irregularidades na região, mas piora na pigmentação, que fica comprometida em consequência de uma equimose pós-procedimento.

## PREENCHIMENTO PEITORAL

O procedimento é indicado para pacientes com hipotrofia do músculo peitoral, síndrome de Poland (agenesia do músculo peitoral), assimetria muscular e para pessoas com desproporção corporal local, que não conseguiram revertê-la com exercícios físicos.

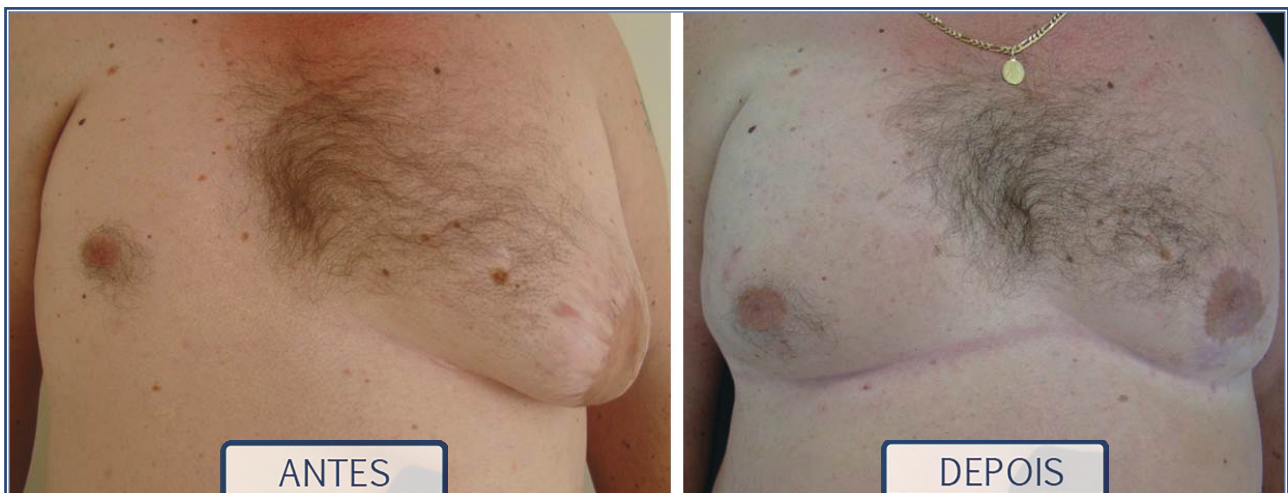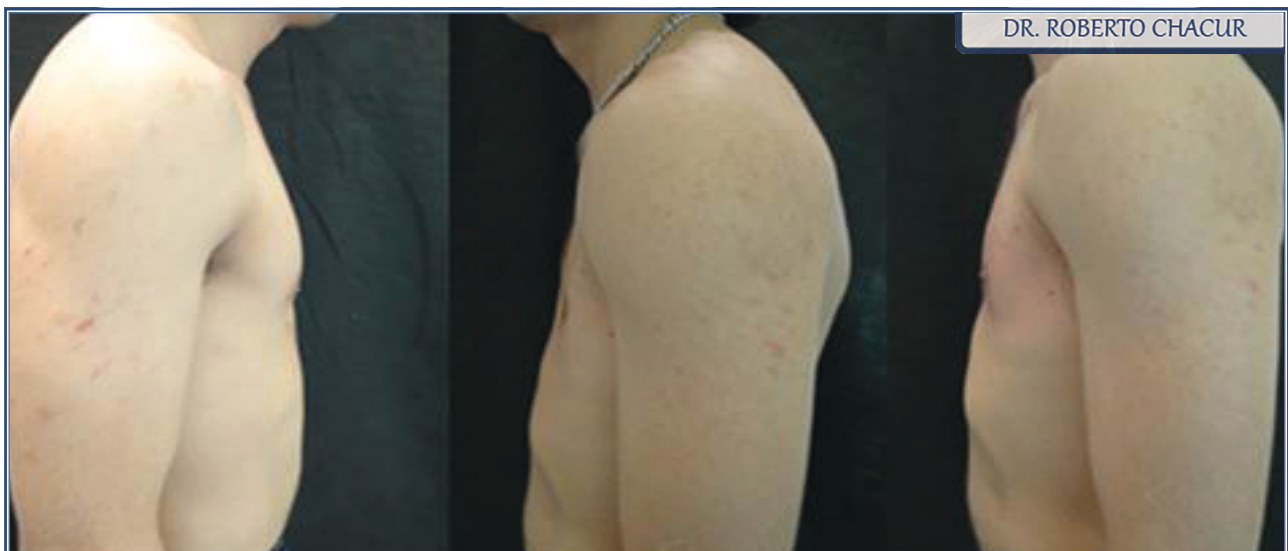Alguns problemas de composição corporal podem impedir o desenvolvimento dos músculos do peito por meio do condicionamento físico. Nesses casos, é possível recorrer aos preenchedores para obter uma melhor simetria.

O tratamento contempla as porções esternocostal, clavicular e abdominal. O peitoral maior se compõe de duas partes: a porção esternocostal e a porção clavicular. Existe, ainda, uma pequena porção inferior chamada abdominal. O procedimento se inicia pela marcação do ponto sobre a linha média clavicular, onde começa o sulco delto-peitoral. Por ali passam a veia cefálica e alguns ramos da artéria toracoabdominal. Em seguida, traça-se o contorno da porção externa e lateral do osso externo, abaixo dos mamilos. O objetivo é modelar o músculo peitoral, de forma a deixá-lo mais harmônico em relação ao tórax, e também equilibrar as formas de toda a região superior do tronco.

Por ser um procedimento intramuscular, realizado em planos profundos, a substância recomendada é o PMMA, um *filler* definitivo, que não migra, não é tóxico e tem baixo índice de rejeição corporal. Mas também é possível usar o ácido hialurônico para um preenchimento não definitivo.

O procedimento de preenchimento peitoral é realizado sem necessidade de internação. O paciente recebe o implante de PMMA em espaço adequado, den-





Preenchimento em pacientes com agenesia total peitoral (síndrome de Poland), sendo este um tratamento de difícil solução cirúrgica; foi possível corrigir com infiltração por etapas de PMMA em plano mais profundo possível.

tro do consultório médico, apenas sob efeito de anestesia local. Normalmente, logo em seguida, ele pode retomar suas atividades diárias normais. Assim como qualquer outro procedimento envolvendo volume em grupos musculares, é necessário evitar atividade física envolvendo a região tratada por sete dias, período no qual o produto se encontra ainda sob a forma líquida.

**COMO EU FAÇO** – *Para este procedimento, utilizo 10 ml de anestésico à base de lidocaína 2% com vaso diluído em 10 ml de soro fisiológico. Uma vez realizada a marcação, conforme avaliação e necessidade de cada paciente, o orifício principal é realizado na região central a ser tratada, e frequentemente um segundo pertuito é feito de modo a favorecer o contorno do peitoral, na*

*região inframamária e esternal. Como o preenchimento é feito de maneira intramuscular, não se pode afastar o risco de pneumotórax. Para evitar esse tipo de complicação, utiliza-se a cânula com angulação mínima de 45-60 graus em relação ao paciente – daí a necessidade de um segundo orifício. Assim como os demais procedimentos, sempre avalio o paciente diante de um espelho, permitindo que opine sobre os resultados, de maneira que eles não gerem surpresas. Um volume considerado bom para essa região varia em torno de 45-60 de cada lado, podendo ser realizada uma sessão complementar após intervalo mínimo de 30 dias, se houver necessidade.*

## MAMAS

Até pouco tempo atrás, a prótese de silicone era a única solução satisfatória em casos de mastectomia ou intervenção estética na região das mamas. Atualmente, existem diversos produtos preenchedores no mercado, cada qual apresentando distintas características: sintéticos ou não, absorvíveis ou permanentes.

Em 2010, surgiram no Brasil dois produtos liberados pela Anvisa: o ácido hialurônico (Macrolane), absorvido entre um e dois anos, e o hidrogel (Aqualift), com absorção entre quatro e seis anos, proibido em 2016. Quanto ao Macrolane, sua importação foi suspensa em 2017. Já o Aqualift foi banido do mercado por problemas frequentes, como migração e graves casos de infecção e o segundo devido ao seu custo elevado e pouca procura comercial.

Este tipo de procedimento vinha sendo utilizado em outros países, como a Ucrânia e a China, principalmente nos casos em que a paciente não precisava de grandes volumes de *filler* ou de mastopexia. Essa técnica também funciona para reverter assimetrias e atenuar cicatrizes resultantes da retirada de cisto ou tumores.

**COMO EU FAÇO** – *Embora seja realizado em alguns países, pessoalmente não faço este tipo de tratamento e não recomendo, pelo menos não até que um produto ideal, que possibilite resultados naturais possa ser desenvolvido e que não ofereça riscos à paciente nem atrapalhe no rastreamento do Ca da mama. Acredito que no futuro a classe médica terá essa substância à mão e que as próteses serão utilizadas apenas em casos especiais, associados a mastopexia. Uma das preocupações mais relevantes é a utilização de produtos que não atrapalhem o rastreamento da doença e o seu diagnóstico, bem como a consolidação de uma cultura e um know how que permitam aos médicos identificar e diferenciar a substância preenchedora (assim como no uso de implante mamário) de outros achados mamários.*

*Tenho a convicção de que num futuro próximo, seguindo a tendência de tratamentos cada vez menos invasivos e seguros, com resultados cada vez mais naturais, as próteses serão substituídas por substâncias preenchedoras semipermanentes, ou seja, permanentes até que possa ser retirada (e facilmente retirada) ou então aumentada. Todo o implante deverá dar-se por*

*um pequeno orifício, com uso de microcânulas atraumáticas, sem cortes ou internação hospitalar, com anestesia local e a paciente acompanhando e opinando quanto ao tamanho e ao formato das suas mamas.*

## PREENCHIMENTO DE GLÚTEOS

O procedimento tem sido muito procurado por pacientes com os mais diversos perfis, em resposta à febre internacional que atribui mais *sex appeal* a quem dispõe de glúteos avantajados. Por isso e por outros motivos, a mulher brasileira consagrou o protótipo do bumbum perfeito, sendo que existem hoje técnicas como o *brazilian butt lift*, que, embora não tenham sido desenvolvidas por médicos do país, fazem referência aos atributos femininos regionais.

Um estudo retrospectivo de onze anos (2006-2017), período em que se fez principalmente uso de compostos à base de polimetilmetacrilato, revela excelentes resultados, grau de satisfação elevado tanto por parte dos pacientes como da equipe médica e volumerização significativa e perene da região glútea proporcionados pelo procedimento. O uso de implante líquido infiltrativo cada vez maior na cirurgia cosmética e o constante aprimoramento dos produtos destinados a esse fim passaram a atender a uma conduta por si só minimamente invasiva, que requer apenas uma anestesia local e permite a participação ativa do paciente.

A evolução dos implantes líquidos como o polimetilmetacrilato foi muito grande nos últimos anos. Em 2007, sabiamente a Anvisa proibiu as farmácias de manipulação de fabricarem o produto, restringindo a atividade apenas à indústria. Ainda assim, estas colocavam no mercado produtos com partículas de polimetacrilato de tamanho irregular, abrindo caminho para que a substância injetada promovesse reações inflamatórias decorrentes da absorção das menores de 30 micras e oferecesse risco de granuloma (de acordo com Lemperle, a probabilidade era de 3%).

Uma vez aperfeiçoado, o polimetilmetacrilato constituído de partículas regulares passou a representar risco de reação granulomatosa de apenas 0,01, segundo Lemperle. Com a purificação das nanopartículas, o mercado norte-americano passou a comercializar o polimetilmetacrilato liberado pela FDA a partir de 2006, e outros países os copiaram, entre eles o Brasil.

### HISTÓRICO

A primeira descrição na literatura médica do uso de próteses na região glútea foi feita por Bartels et al. em *An unusual use of the Cronin breast prosthesis. Case report*, em 1969. Eles descreveram o uso de próteses mamárias implantadas no plano subcutâneo da região glútea.

Em 1977, Mario González-Ulloa descreveu a utilização de implante glúteo subcutâneo com incisão no sulco subglúteo no seu trabalho *Gluteoplasty: a ten-year report*. Em 1984, Robles et al. apresentaram no seu livro *Gluteoplastia de aumento: implante submuscular* uma nova técnica de aumento glúteo a partir de uma incisão na linha mediana da região sacral, no plano submuscular. Essa técnica sofreu modificações em 1992 por parte de Raul Gonzalez. Ele preservou o ligamento sacrocutâneo, posicionando a prótese junto à crista ilíaca superior e realizando o descolamento restrito da loja.

Vergara e Marcos mostraram em 1996 que era possível usar o espaço intramuscular para abrigar o implante glúteo. De La Peña et al. descreveram a colocação de próteses em posição subaponeurótica superficial do músculo glúteo máximo em 2004. No mesmo ano, Raul Gonzalez descreveu a técnica XYZ, de colocação de prótese glútea na posição intramuscular (*Augmentation gluteoplasty: the XYZ method*).

Atualmente, mais que tudo, o mercado carece de médicos especializados em gluteoplastia em função das complicações frequentes: seroma, ruptura da prótese, irregularidade, migração e resultado inestético.

## COMPLICAÇÕES

Em um estudo de revisão baseado em 44 artigos publicados sobre o assunto, constatou-se uma taxa de complicação de 9,9% no aumento glúteo com lipoenxertia e 21,6% de complicação no implante de glúteos.

Dentre as complicações possíveis no procedimento de implante glúteo, registrou-se deiscência em 9,6% dos casos, seroma em 4,6% das vezes, infecção em 1,9% e parestesia transitória em 1% (total de 2.375 pacientes). Quanto à lipoenxertia, entre as complicações mais recorrentes, citam-se: seroma (3,5% dos casos), infecção (2%) e dor ciática (1,7%). Total: 356 pacientes.

Alguns trabalhos reportam índices de complicação de até 38,1%, fazendo com que muitos médicos evitem o procedimento.

Na verdade, a inclusão de prótese na área dos glúteos tem de observar algumas relações anatômicas, que, em alguns casos, não permitem a correção e harmonização adequadas. Entre elas, a depressão trocantérica ou a conformidade de quadril.

Diferentemente da prótese mamária, a prótese glútea é implantada em um músculo com uma amplitude de movimentos muito grande, o que dificulta ou impossibilita a utilização natural dos glúteos em todas as posições. Exemplo: pacientes com aspecto normal em ortostatismo, mas com aparência muito artificial ao se movimentar ou agachar.

## PROCEDIMENTO NA REGIÃO DOS GLÚTEOS

Embora eu realize este procedimento desde 2006, foi em 2009 (quando montei minha própria clínica) que contabilizei os registros dos meus pacientes que rea-

lizaram tratamentos em região glútea. De 2009 a início de 2018, foram registrados 2.775 procedimentos de preenchimento em glúteos, em 1.684 pacientes, sendo 92 homens (6%) e 1.592 mulheres (94%). Foram implantados nesse período 582.459 ml de produto, perfazendo uma média de 346 ml por paciente. Não temos nenhum caso de complicação séria envolvendo internação hospitalar, rejeição, migração nem necrose tecidual. Uma paciente foi submetida a excerese nódulo-cutânea (palpável e não visível) de forma cirúrgica, resultando cicatriz de 1,5 cm, alguns casos de seroma e hematoma, apenas quando associado *subcision* ou tratamento pós-retirada de prótese de glúteos, nenhum caso de infecção tardia, dois casos de processo inflamatório persistente com possível infecção secundária por mais de 10 dias após aplicação do produto, ambos com resolução por completo com tratamento domiciliar de antibiótico via oral e AINEs.

A marcação é feita individualmente, conforme a necessidade de cada paciente, e o produto é injetado em plano intramuscular ou subcutâneo profundo, em casos de cicatriz ou depressão e irregularidades, da mesma forma na região do quadril e na depressão trocantérica.

O procedimento é realizado através de microcânula de ponta romba atraumática de 1,2 mm por 7 a 10 cm de comprimento e agulha 40/12, com as quais se fazem um ou dois pequenos pertuitos na pele.

A intervenção ocorre em ambiente ambulatorial, sem cortes nem pontos, sem sangramento e sem equimose, salvo casos de subcisão associada para descolar septos fibrosos. Os pacientes participam ativamente, em posição ereta, e puderam acompanhar a evolução do trabalho diante de um espelho.

A anestesia local é preparada com lidocaína 2% com vasoconstritor diluída 1:1 e soro fisiológico, para melhor difusão. São infiltrados com a microcânula 10 ml de solução em cada lado, respeitando o cálculo de anestésico local máximo por paciente.

Além do preenchimento para volumerização, contorno e projeção dos glúteos, uma técnica que criei e utilizo frequentemente, com resultados muito satisfatórios, é a mescla da subcisão com preenchimento em irregularidades (*Goldincision*), como a celulite de grau III ou IV, ou até mesmo irregularidade pós-traumática, como injeções, quedas e até pacientes que retiraram prótese de silicone, com aderências pós-processo inflamatório.

O procedimento consiste em marcar o paciente em posição ereta, diante de um espelho. Em seguida, em decúbito, é feita a anestesia local com lidocaína 2% com vasopressor, diluída 1:1 em soro fisiológico. A partir de então, infiltramos, de acordo com as características de cada paciente, 3 a 10 ml de metacrilato a 10% ou outro produto particulado com resultado final sólido, bem espalhado em cada uma das regiões tratadas, com movimentos semelhantes a uma lipoaspiração. A massagem visa a evitar o acúmulo de material e garantir uma distribuição homogênea da substância, de modo a estimular o colágeno e promover um pequeno preenchimento local para repor o volume do espaço vazio gerado pela subcisão realizada com o paciente preferencialmente em ortostatismo, técnica que desenvolvi e chamo de *Goldincision*, utilizando uma ferramenta em ouro cirúrgico, o que será

abordado em outro momento, com um orifício possibilitando infiltração anestésica complementar e ao mesmo tempo o descolamento dos septos fibrosos responsáveis pela aderência na paniculopatia, com conseqüente aspecto casca de laranja e edema local. Tal deslocamento corrige não apenas as irregularidades da pele, mas também facilita o fluxo sanguíneo e linfático, melhorando o edema.

Comumente, utilizamos o produto definitivo e, por enquanto, no Brasil, temos três opções liberadas pela ANVISA – o MetaDerm®, o Biossimetric e o Linea Safe. Esta substância (PMMA) está no mercado há mais de 28 anos e tem seu uso autorizado em países como os EUA, o Peru, a Colômbia e a Comunidade Europeia. Além desses, existiam produtos absorvíveis, com duração de até cinco anos, como o Aqualift® (suspensão em 2016 devido a complicações como infecção e migração), o Macrolane® (comercialização suspensa pela Galderma em julho de 2017 devido ao seu alto custo e pouco uso no mercado nacional) e o ácido hialurônico, com duração aproximada de um ano e meio. Existe também o ácido hialurônico Estrianon, argentino, com preço mais acessível, entretanto não é considerado uma boa opção para procedimentos em glúteos por ter curta duração, pouca eficiência e necessidade de manutenção.

Entre 2006 e 2017, o saldo final desse tipo de procedimento foi muito satisfatório: entre os 1.400 preenchimentos realizados, houve apenas duas complicações maiores, com início de processo infeccioso surgido alguns dias após a aplicação, sendo que nos dois casos os pacientes já haviam realizado uma segunda aplicação complementar. Igualmente, nos dois casos, os pacientes apresentaram cultura do aspirado negativo, sendo que um deles já tinha iniciado ATB. Ao que tudo indica, houve síndrome de Nicolau, com compressão vascular e possível acometimento vascular local. Foram feitas drenagem e limpeza com soro fisiológico e ambos os pacientes evoluíram bem com a antibioticoterapia domiciliar e acompanhamento em consultório, sem necessidade de internação ou cirurgia. Entre as complicações menores, citam-se equimoses e seroma, em casos em que a técnica de subcisão para tratamento de irregularidades foi feita de forma complementar ao preenchimento. Um paciente optou pela retirada cirúrgica de nódulo subcutâneo proveniente de acúmulo material superficial no orifício de entrada da microcânula.

No momento do procedimento, o paciente já consegue ter uma ideia da forma e do volume dos glúteos. Porém, esse preenchimento deve sempre ficar um pouco aquém do desejável, sendo complementado depois de 30 dias com nova intervenção. Para dar uma ideia, considere-se uma prótese de silicone pequena para glúteo com 300 ml (de cada lado). Nos procedimentos de preenchimento, implantam-se, em geral, entre 80 e 150 ml de cada lado, por sessão, ou seja, 1/3 a 1/2 do volume de uma prótese de silicone pequena. Com o *filler*, absorvível ou não, chega-se, portanto, a um resultado natural progressivo, sem surpresas.

O produto pode ser aplicado conforme necessidade específica de cada pessoa, seja para dar volume, seja para melhorar a forma e harmonia corporal, seja para aumentar o quadril ou para preencher a depressão trocantérica. Implantes de *fillers* em glúteos exigem repouso do grupo muscular tratado durante sete a dez dias. Mas é permitido dirigir carro e andar normalmente.

## DISCUSSÃO

Atualmente, existem três técnicas para aumentar os glúteos, cada qual com suas vantagens e desvantagens.

A lipoaspiração com enxerto glúteo, conhecida no exterior pelo nome de *brazilian butt lift*, é uma opção para pacientes que se submeterão, a uma lipoaspiração convencional e desejam dar volume à região dos glúteos. Sendo o adipócito uma célula viva, a principal desvantagem está no fato de que ele pode pegar – isto é, fixar-se – ou não no lugar implantado. Muitas vezes, ele se fixa em uma parte e na outra não, com resultados irregulares.

Outra alternativa é a lipoescultura, com implantação de células-tronco autólogas, que podem ser previamente retiradas através de uma minilipoaspiração e multiplicadas em laboratório para posterior implantação junto às células de gordura. Esse método promete um resultado mais eficaz, com um sistema de purificação e centrifugação da gordura melhor, mas ainda está sendo aperfeiçoado.

A prótese de silicone, por sua vez, é um procedimento cirúrgico realizado em ambiente hospitalar, com um pós-operatório dolorido e longo. As consequências são numerosas, a começar pela impossibilidade de o paciente sentar durante três semanas. Ele também deve ficar um longo período sem atividade física e terá uma cicatriz central no sulco glúteo, que o impedirá de se submeter a injeções no local. É comum ainda que pacientes precisem tirar ou trocar uma prótese que está apresentando problemas no pós-operatório ou uma vez que seu prazo de validade, de sete ou oito anos, venceu.

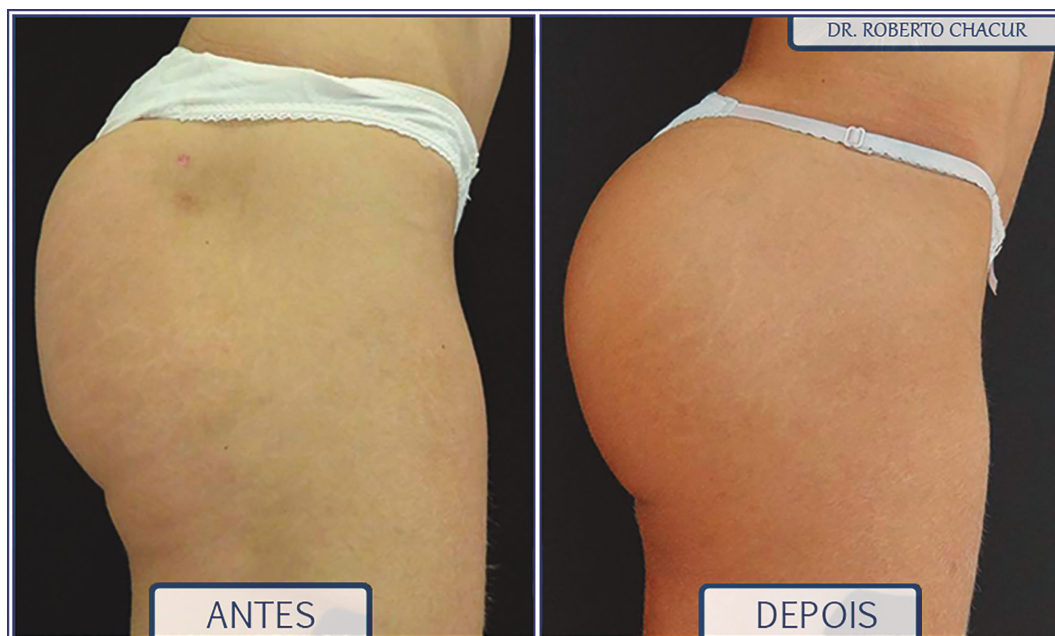Ao escolher implantar uma prótese, o paciente não pode escolher o local onde ela ficará: ela deve necessariamente permanecer abaixo do músculo glúteo ou abaixo da fáscia dele. Para muitos pacientes que precisam de volume nos quadris ou preencher a depressão trocandérica, esta não é a melhor solução.

## CONCLUSÃO

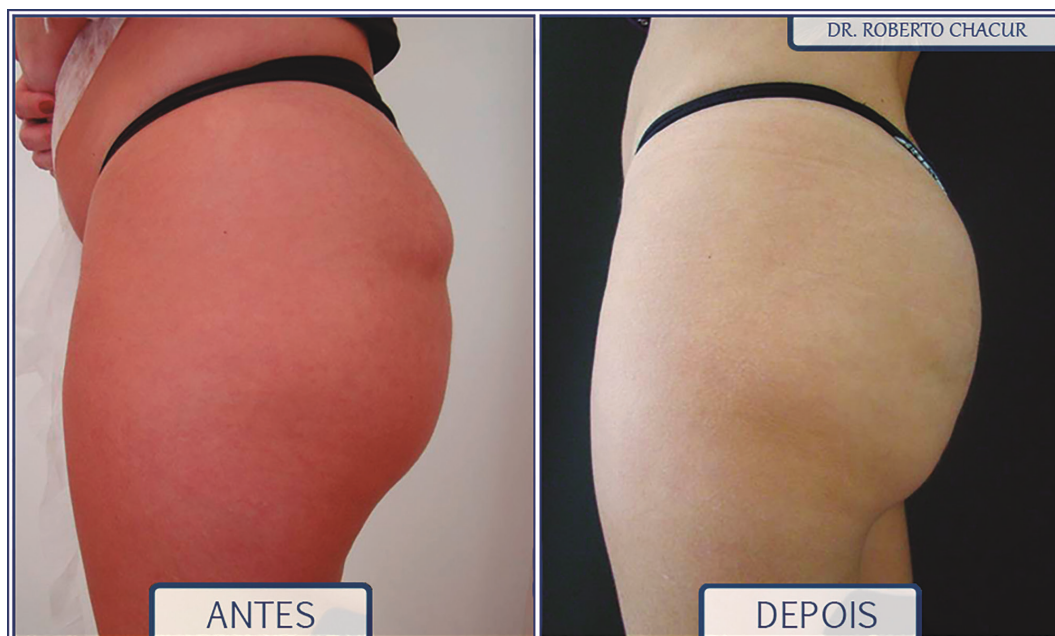O uso de preenchimento líquido intramuscular com PMMA na região glútea mostrou-se um procedimento seguro e eficaz para volumerização glútea nos meus 12 anos de experiência. Melhorou a harmonia corporal, permitindo um resultado natural, sem cortes, sem cicatriz, sem pós-operatório significativo e com um grau de satisfação considerado excelente.

Aparentemente são diversas as vantagens do preenchimento para aumento do glúteo: menor trauma, anestesia local, resultado estético muito natural, sem cicatriz, sem aquele pós-operatório onde a paciente pode sentar-se após o procedimento e também realizar injeções normalmente, conforme necessidade.

É incontestável o fato de que implantes líquidos permitem um resultado final natural, promovendo não apenas revolumerização, mas também neocolagênese, melhorando ainda mais o aspecto tecidual conforme imagens.

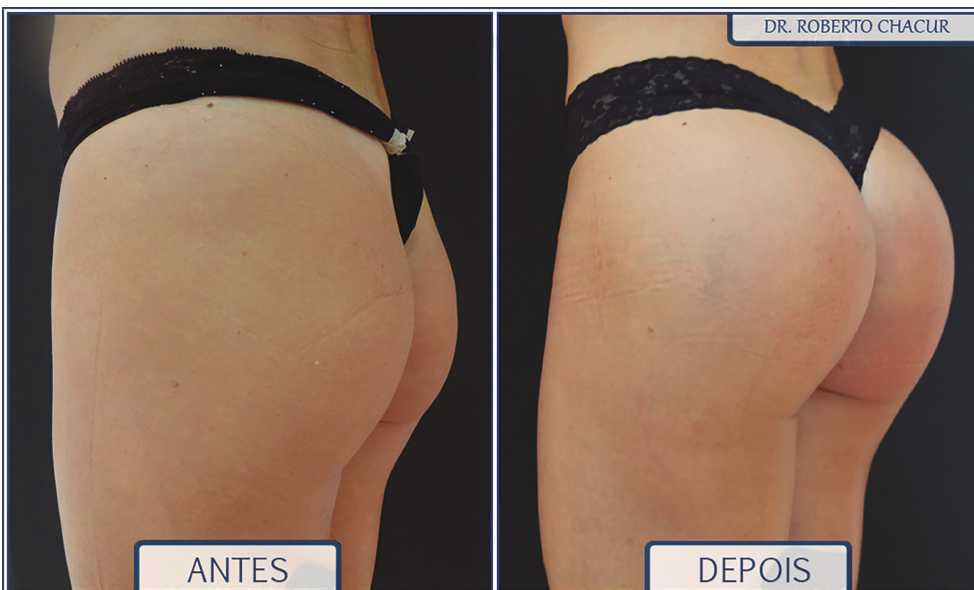
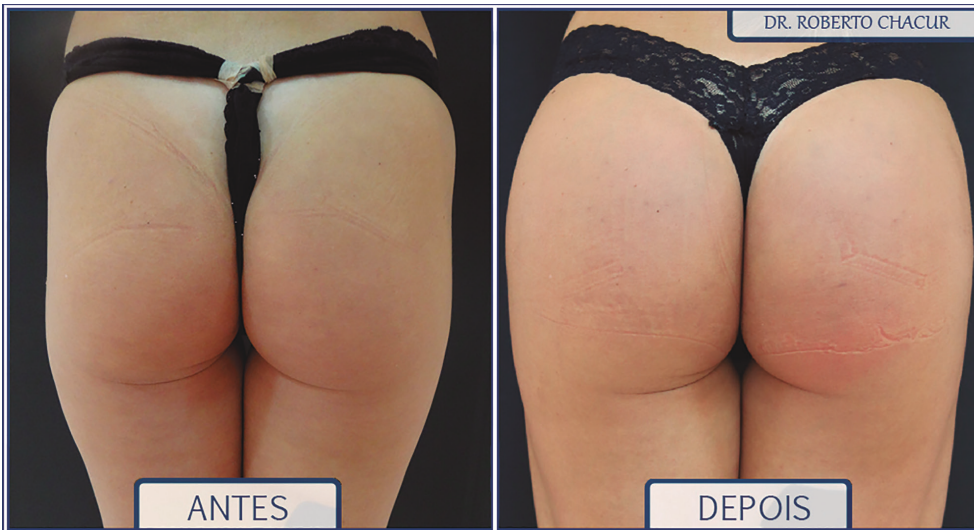
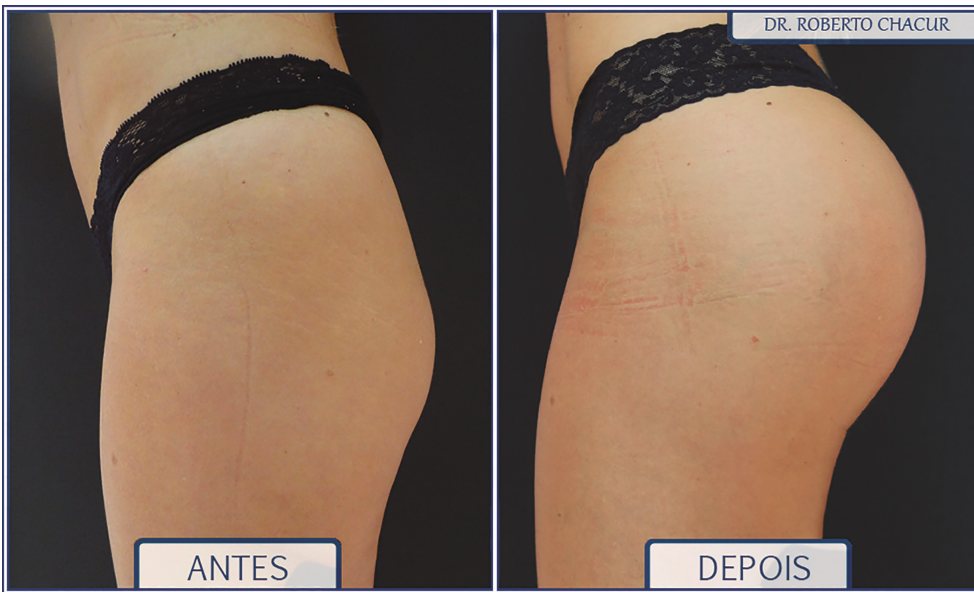Mais um caso de preenchimento em glúteos, mostrando não apenas a melhora na volumetria e harmonia corporal, mas uma melhora importante na qualidade da pele com uso de PMMA.

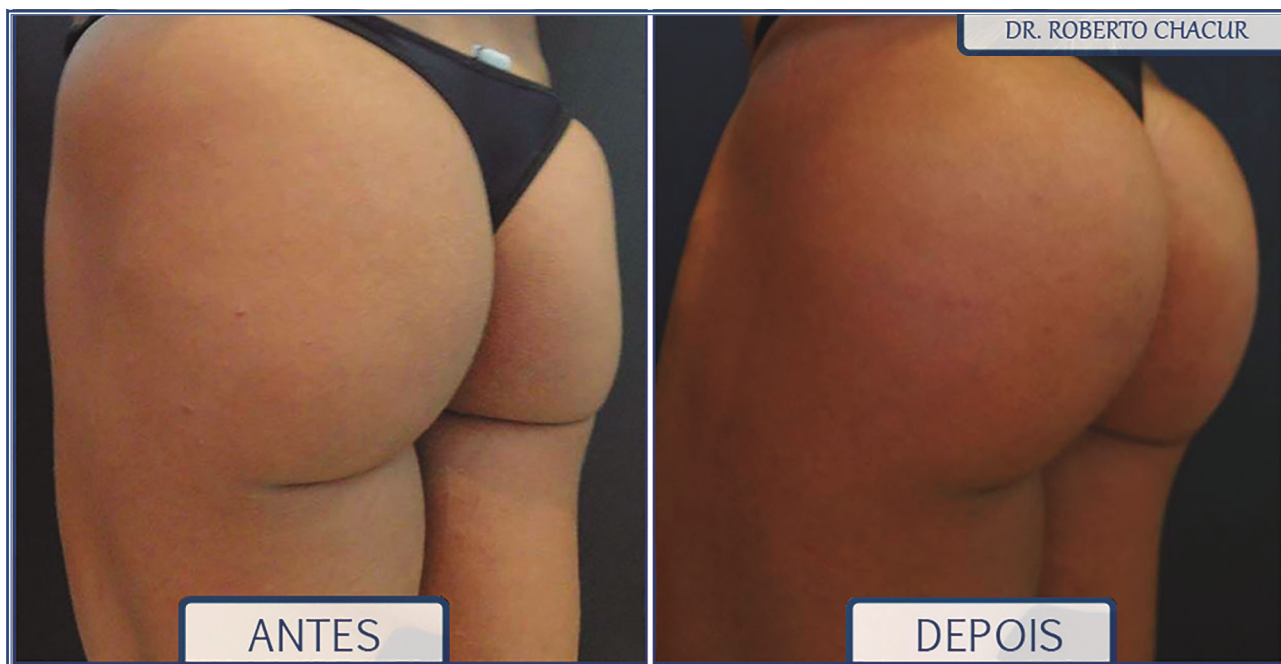


Minha técnica Goldincision, em que realizo marcação com paciente ortostático, com infiltração anestésica, utilizando microcânula atraumática 0,9 mm com 5 a 10 cm de comprimento. Após a anestesia, é realizado estímulo neocolágeno, com infiltração de produtos particulados como ácido polilático ou radiess ou preferencialmente polimetilmetacrilato (ainda em decúbito); posteriormente é realizado o descolamento dos septos fibrosos com a agulha *le gold*, com o paciente em pé.

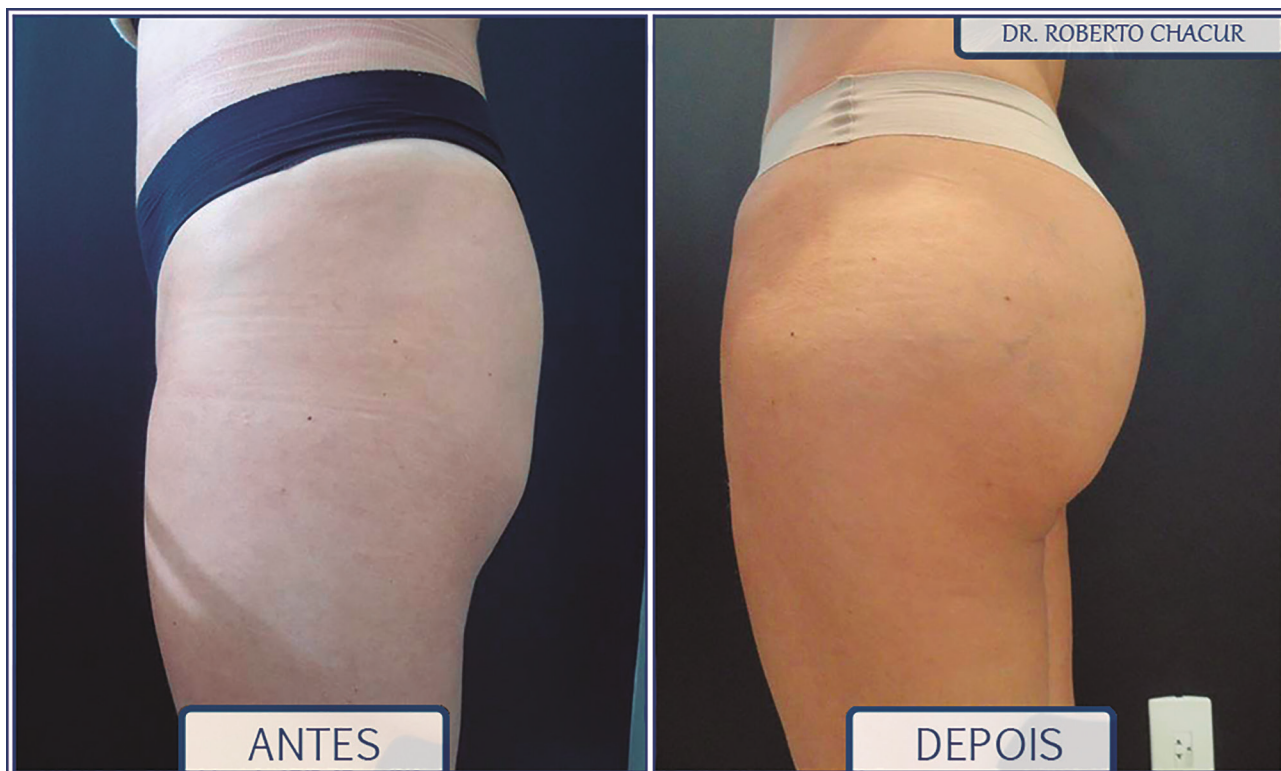



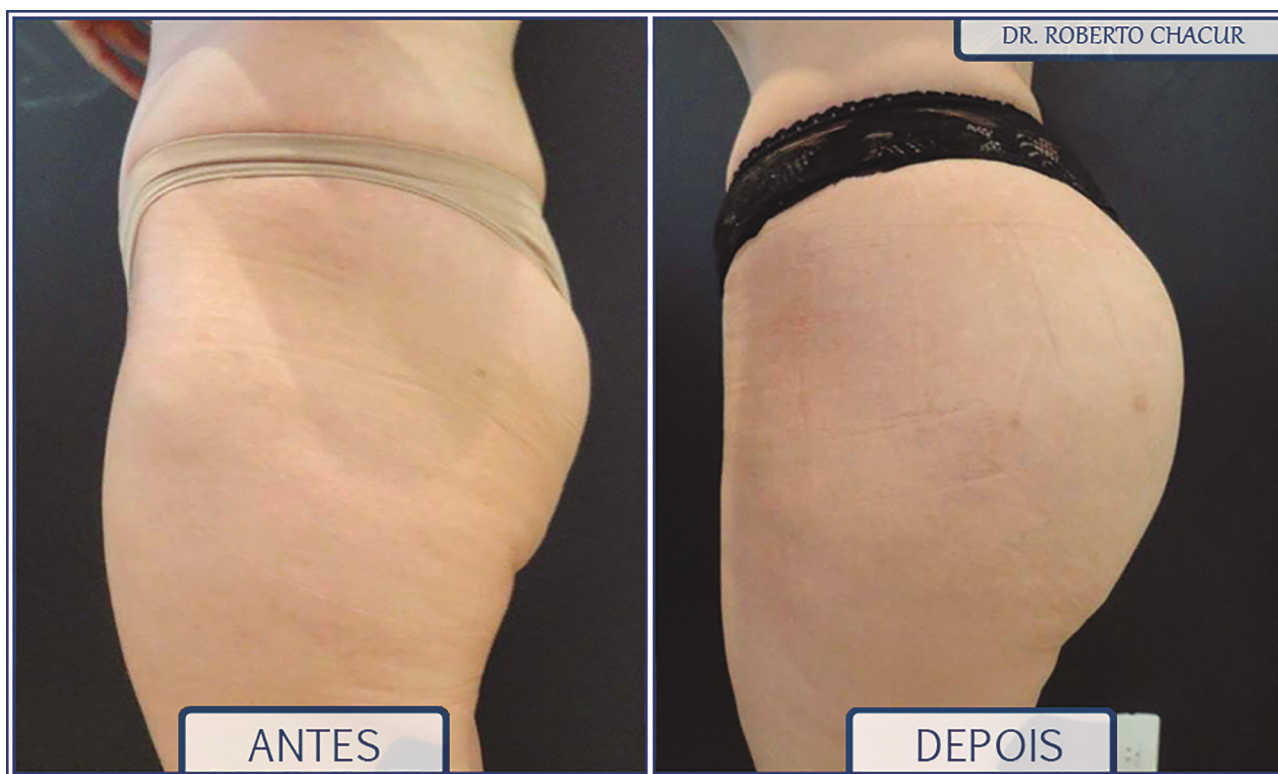Paciente após retirada de prótese de glúteos por resultado inestético; geralmente aguardo 3 meses e, após exame de imagens demonstrando ausência de líquido, realizo preenchimento com PMMA. À direita, revisão após 3 sessões de PMMA. Excelente resultado estético e naturalidade preservada, independente do movimento a ser realizado. Paciente retornou à atividade física 7 dias após procedimento.



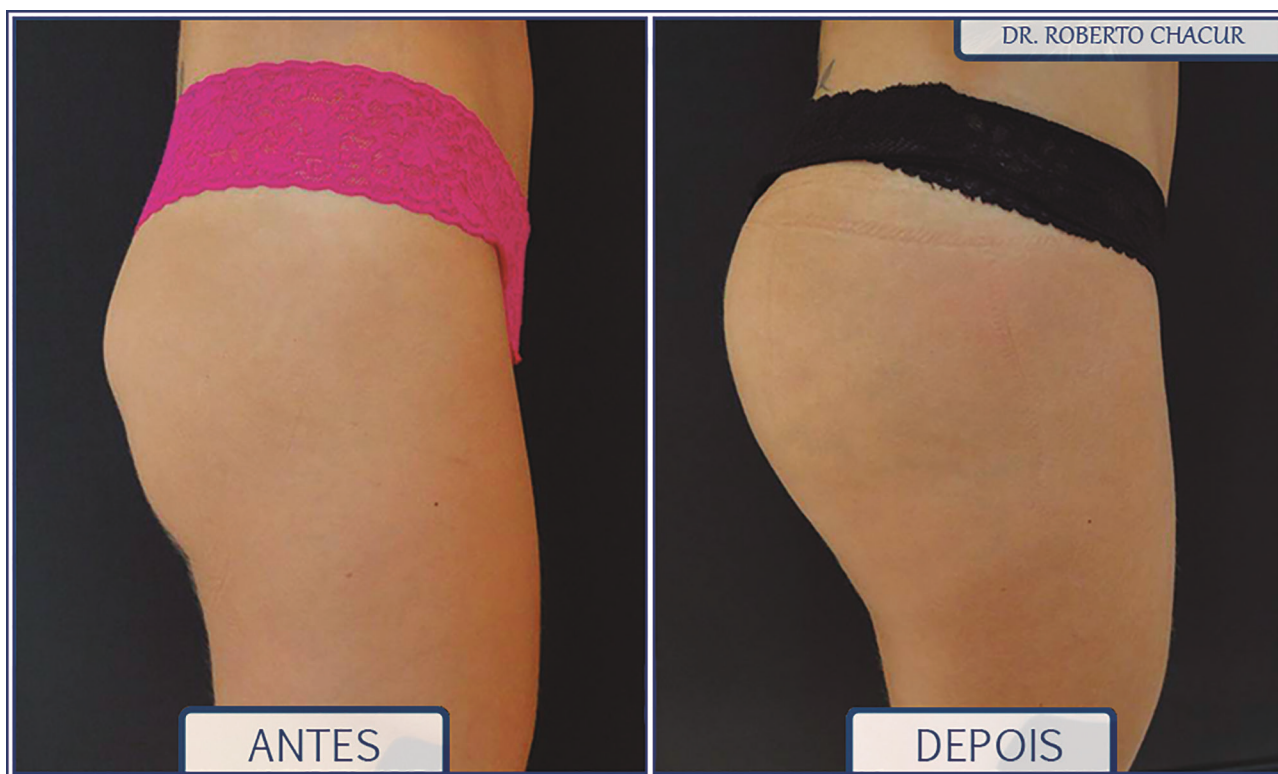Paciente competidora, um público muito frequente, visto que buscam a perfeição e a harmonia corporal com um percentual de gordura muito baixo. Muitos médicos que trabalham com nutrologia e acompanhamento desses atletas acabam encaminhando para harmonização corporal. Pacientes chegam à consulta referindo uma melhora muito boa na questão corporal, com dieta e suplementação hormonal, ou não; ganham coxa, definem braços e abdômen, entretanto o ganho em volume muscular glúteo é menor que a perda de gordura desse local.



Preenchimento gradativo em região glútea, com um volume considerável. Sempre respeitar intervalo mínimo de 30 dias.

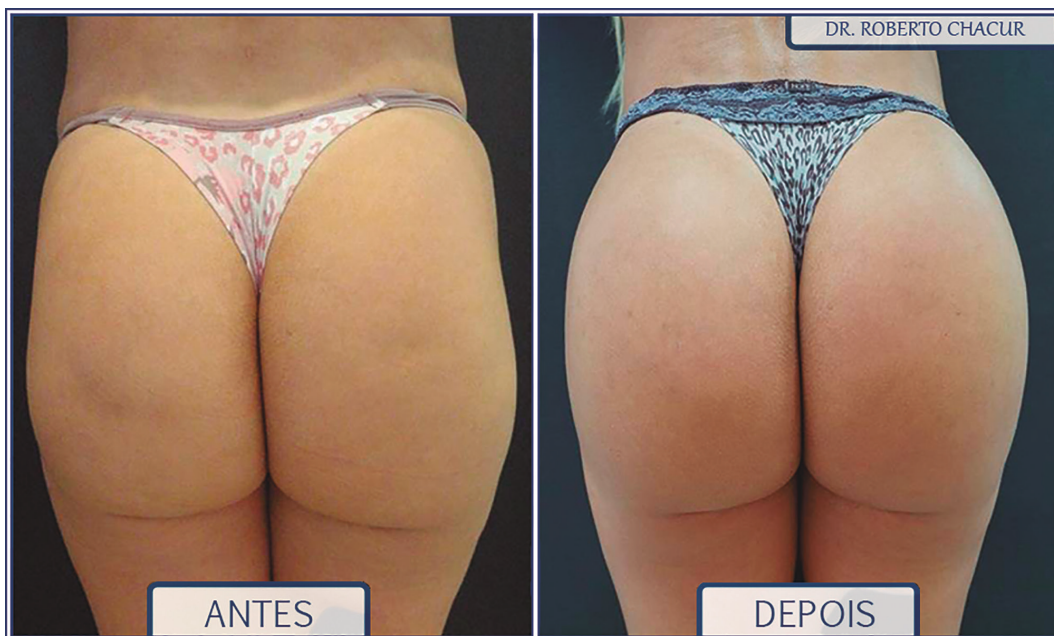

Volumetria em região glútea, efeito *lift* pelo volume implantado e melhora da pele pela lipoestimulação.

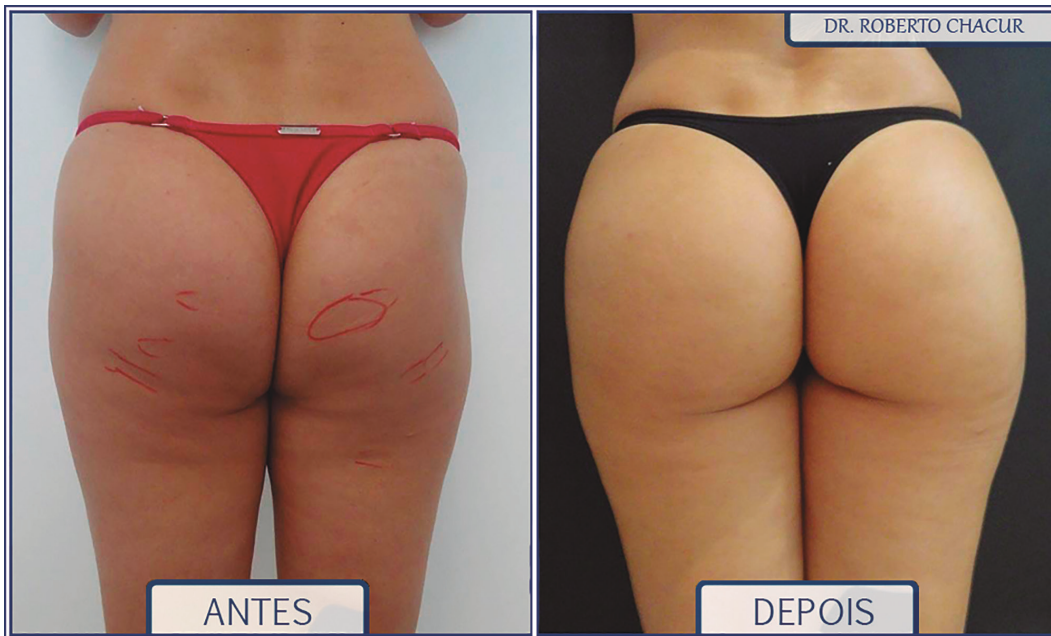



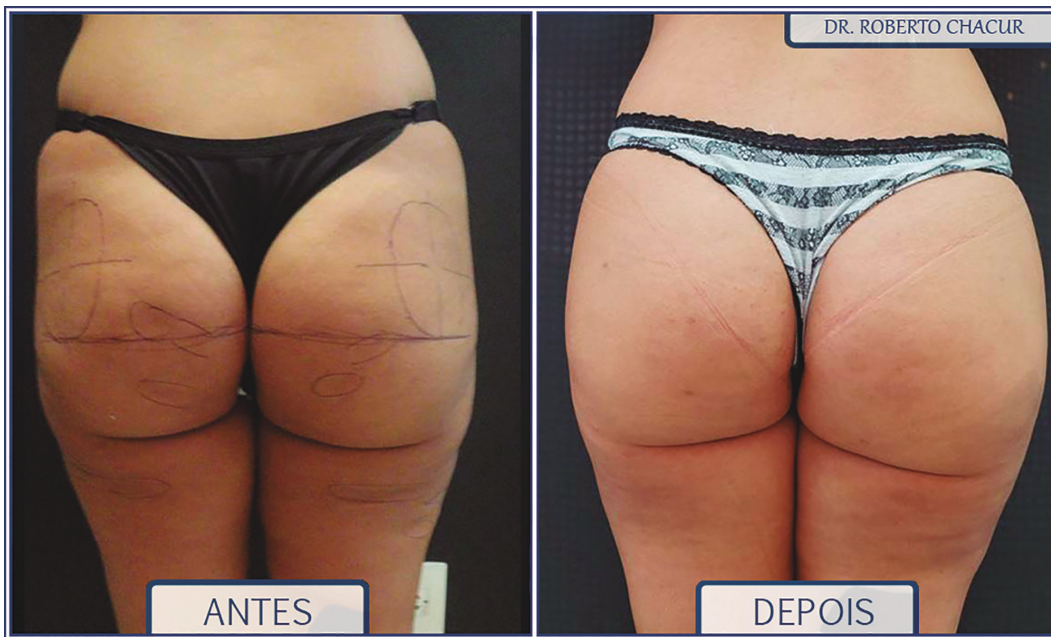Correção do quadril com visível assimetria, onde cabe ao profissional registrar essa assimetria, demonstrar ao paciente e usar o bom-senso e a prática para compensar. É muito frequente, tanto paciente de corporal como de facial possuir assimetrias prévias ao procedimento. Sempre precisamos avaliar, realizando o registro fotográfico. Sendo assim, com frequência o volume utilizado contralateral é diferente.



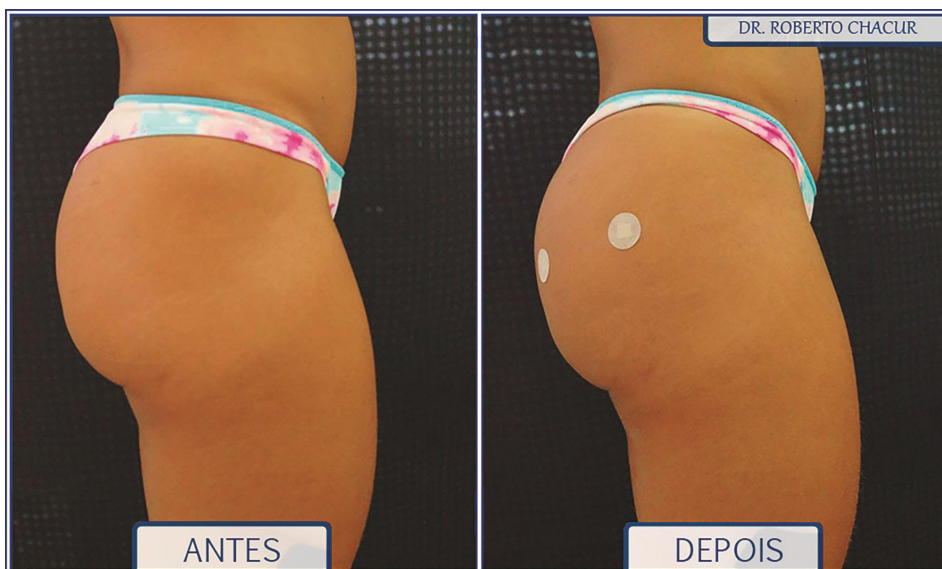Melhora na volumetria glútea, com correção de assimetria, consequente "acinturamento" e lipoestimulação, com melhora muito significativa na qualidade da pele.



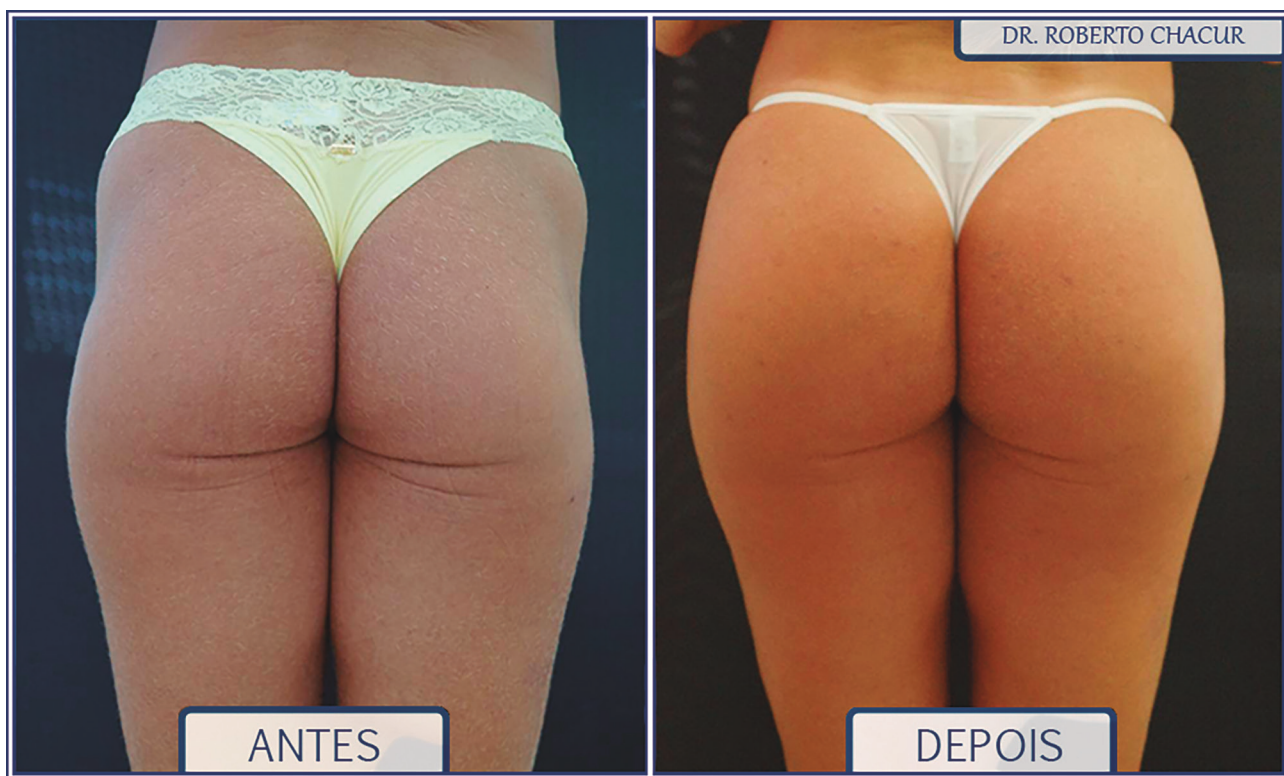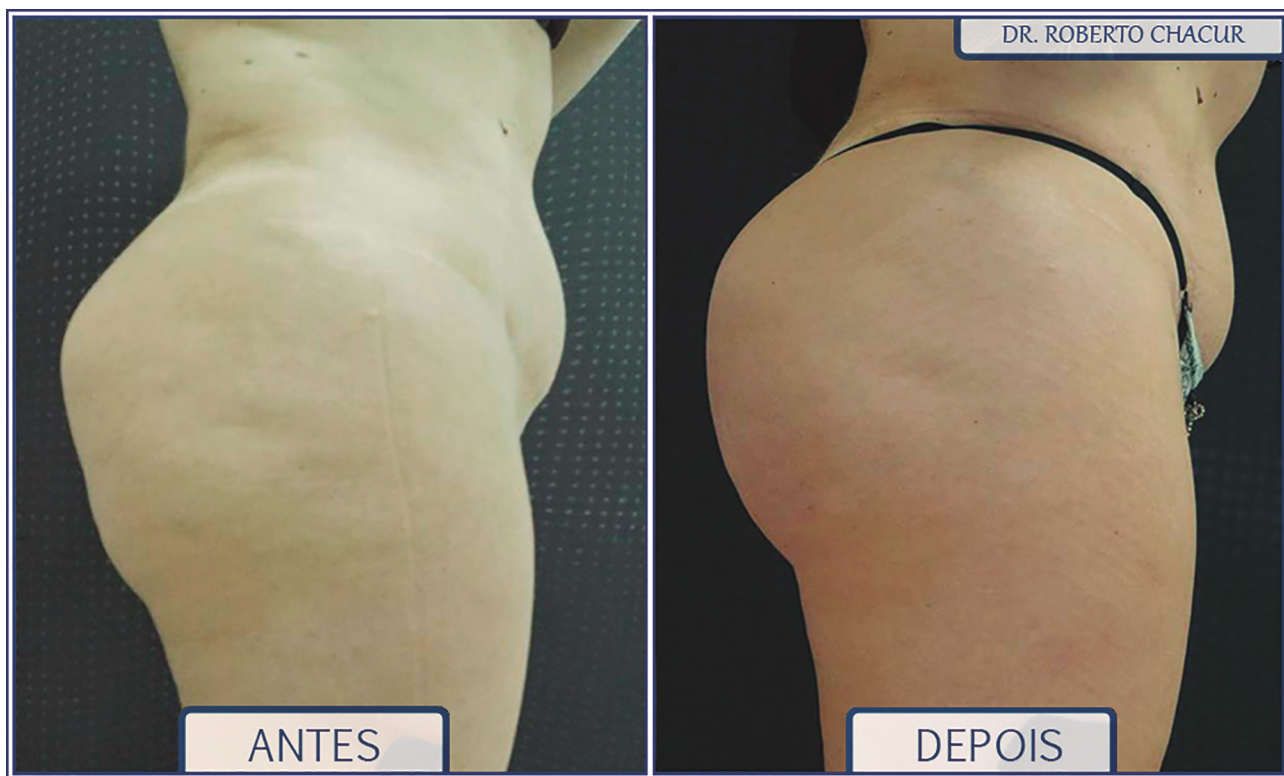Volume glúteo, quadril e correção de assimetria, principalmente em quadril; alguma subcissão realizada (tudo em um mesmo momento). Para uma melhor percepção das necessidades e do resultado, é imprescindível avaliar e realizar parte do procedimento com o paciente em ortostatismo.

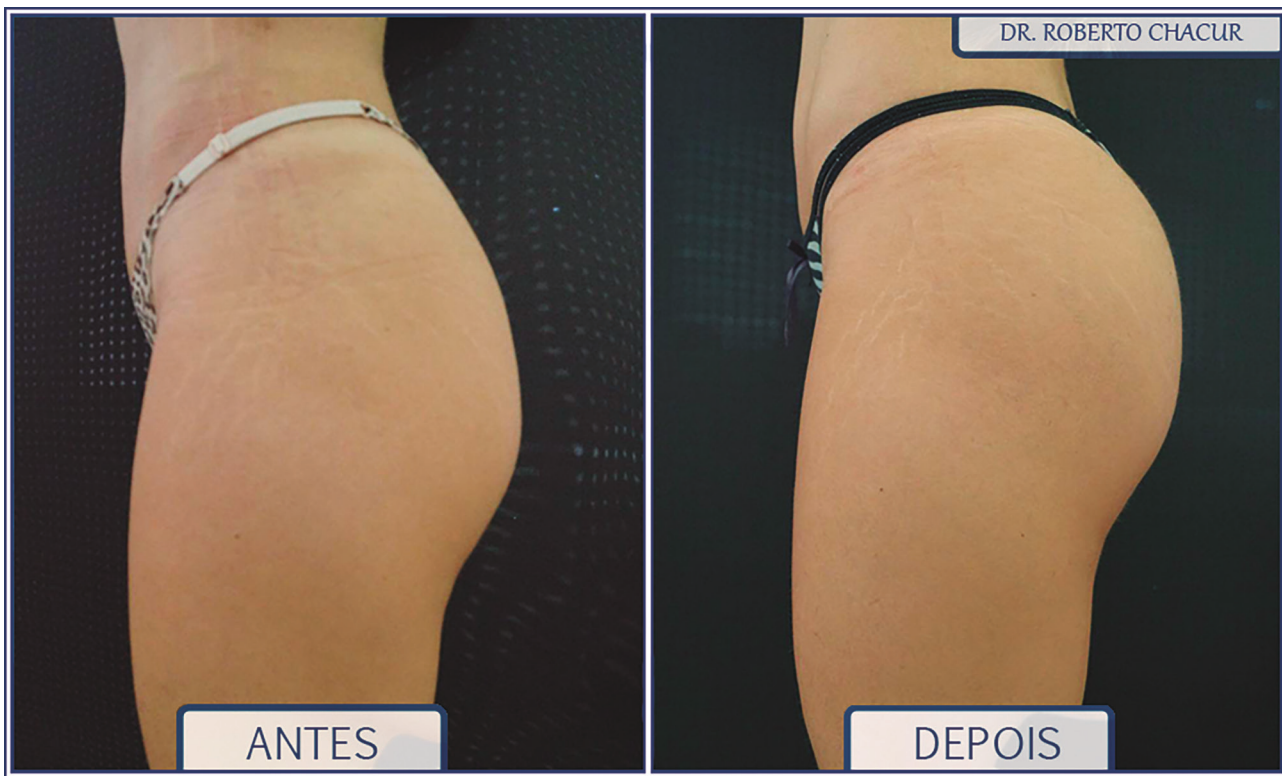


Harmonização glútea, melhora no formato, correção de irregularidades e assimetrias. Procedimento realizado predominantemente em ortostatismo. Associação de Goldincision, lipoestimulação e volumetria profunda.

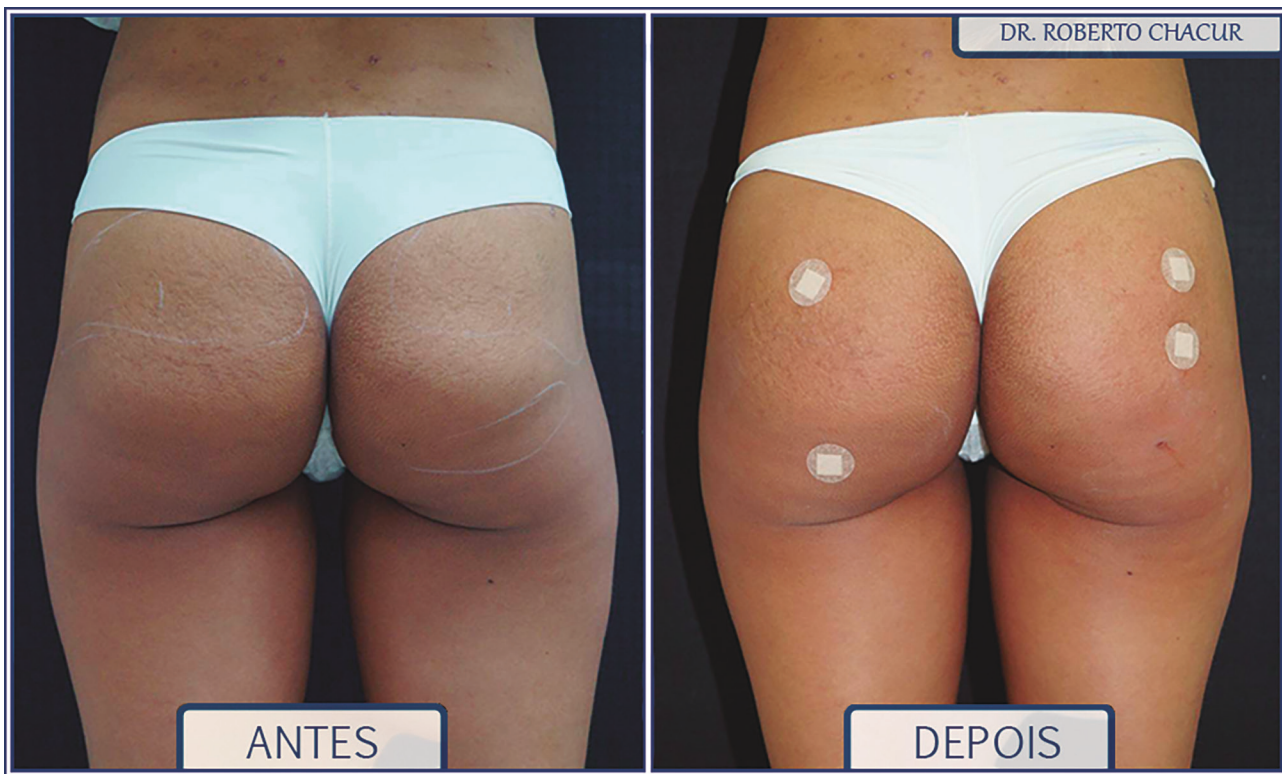
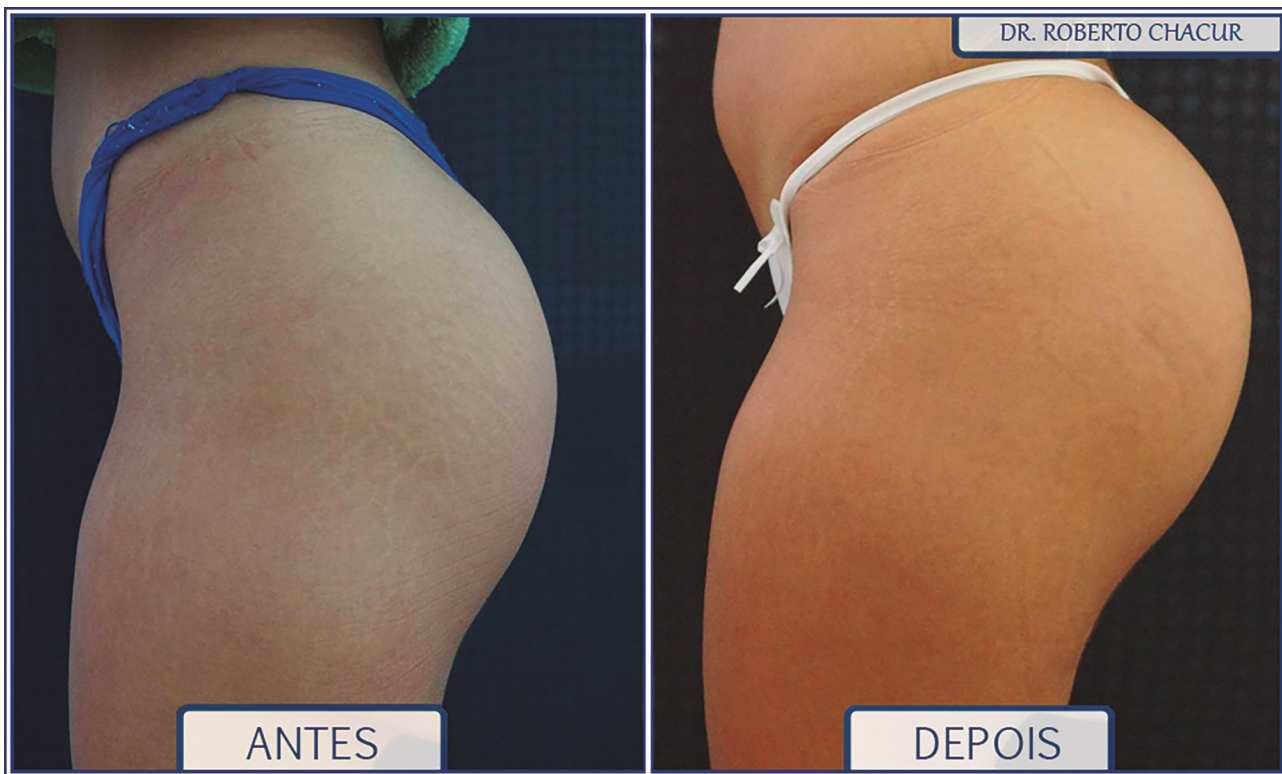
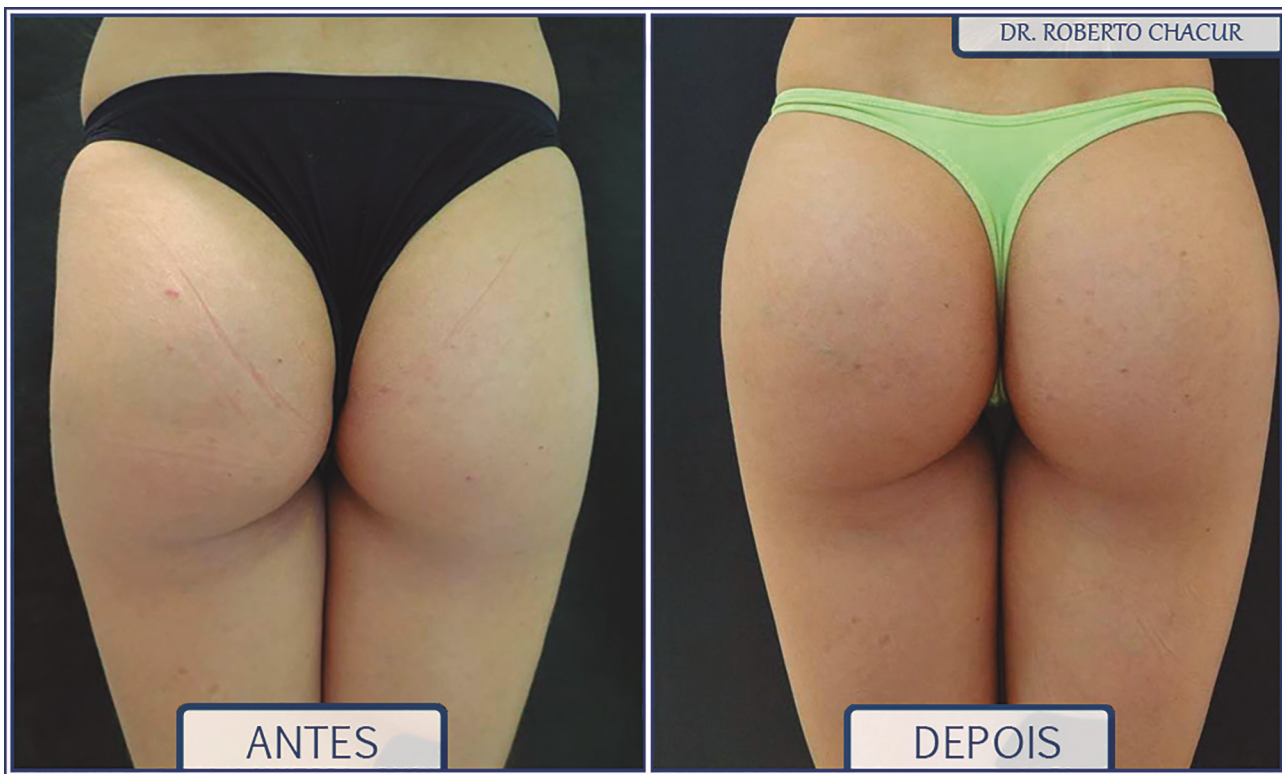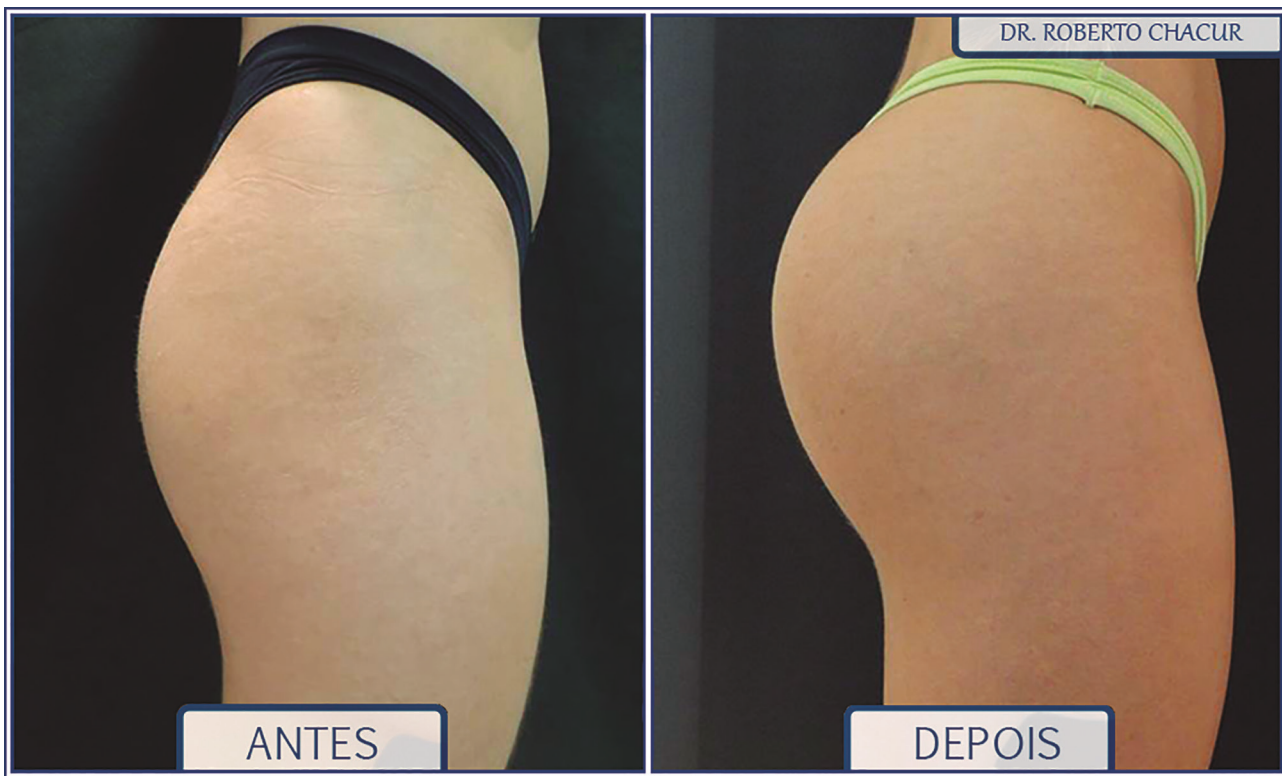Depressão trocantérica, uma queixa frequente e de difícil tratamento com outra técnica que não seja preenchimento. Caso acima com aproximadamente 80 ml de polimetilmetacrilato em região do quadril, mostrando evidente melhora não apenas no contorno corporal, como no "falso culote", e consequente melhor cintura, pela proporção.



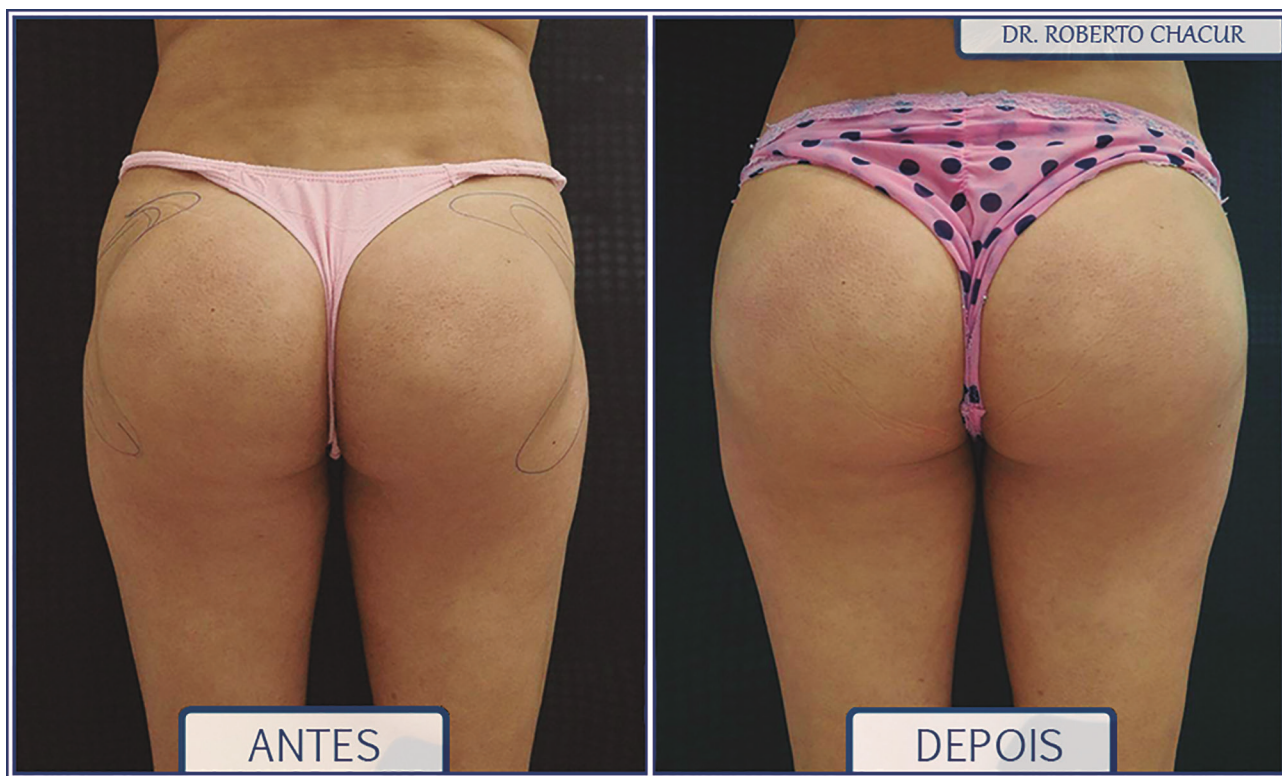




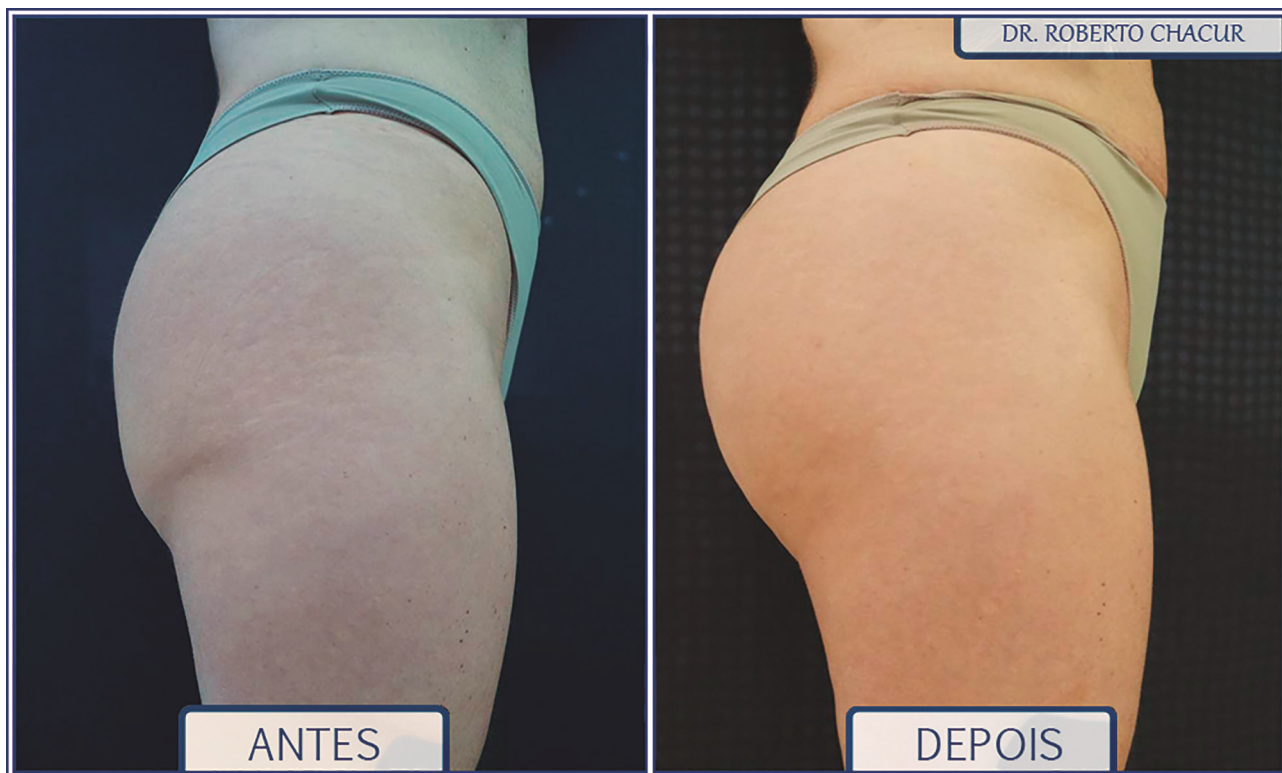


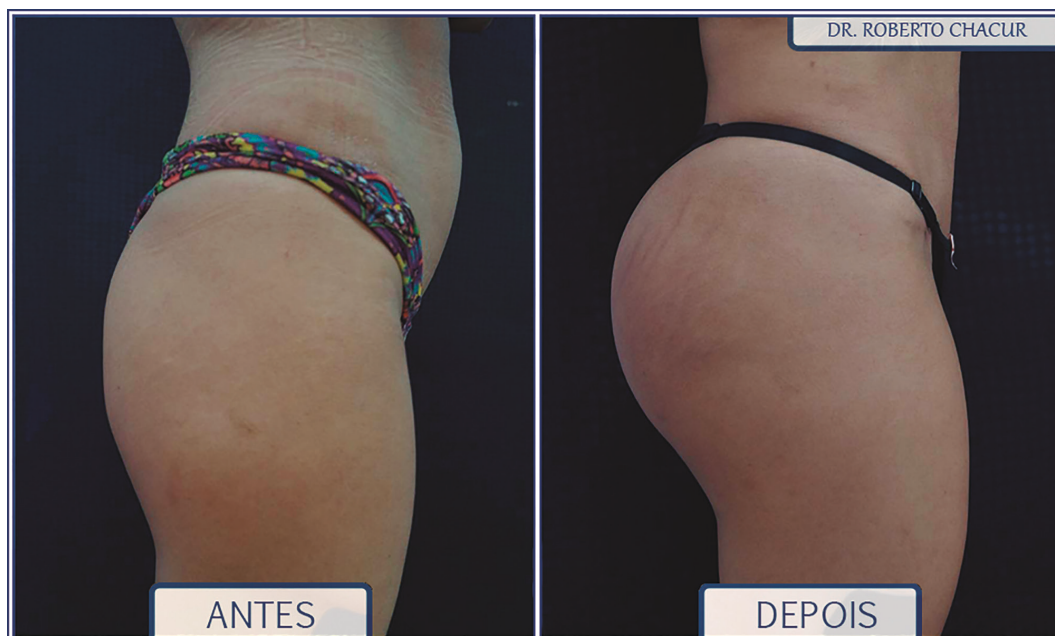
Mais volume, com projeção e harmonização lateral.



Paciente com prótese de silicone harmonizado com preenchimento de PMMA no quadril.





Independentemente disso, com o produto implantado intramuscular, o que queremos mesmo é um tecido rico em colágeno e mais firme, para melhorar a textura da pele, e aparentemente é isso que estamos conseguindo nesses anos de trabalho com os pacientes e aprimoramento dos produtos junto aos laboratórios.

Com a evolução das técnicas para aumento glúteo, inicialmente com a inclusão de prótese mamária e em plano subcutâneo, posteriormente submuscular com corte subglúteo, atualmente com prótese específica e com incisão na linha média, tudo indica que a evolução da técnica esteja nos implantes líquidos.

Independentemente de ser ou não o polimetilmetacrilato o produto ideal, tudo indica que é com implante líquido que teremos o resultado estético e procedimento minimamente invasivo mais satisfatório para nossos pacientes.

## PREENCHIMENTO EM LIPODISTROFIA

Lipodistrofia é o nome que se dá às mudanças que acontecem no corpo em razão da má distribuição de gordura no corpo. Um dos efeitos colaterais do tratamento com medicação antirretroviral em portadores de HIV é o adelgamento das per-

nas, nádegas, braços e, principalmente, do rosto, ao passo que, de forma inversa, ocorre acúmulo de gordura no abdômen, costas, pescoço e mamas.

Essa transformação leva muitos pacientes a buscar formas de melhorar sua aparência. Para tanto, os cirurgiões plásticos e os dermatologistas são os mais procurados. Para resgatar a autoestima e a vida social de soropositivos, a medicina tem aperfeiçoado uma vasta e diversificada gama de tratamentos estéticos.

Enxertos, permanentes ou temporários, com aplicação de prótese em determinadas partes do corpo, são uma das opções existentes. A lipoescultura e a utilização de aminoácidos, associadas a exercícios físicos visando a desenvolver a musculatura, também vêm sendo usadas para amenizar os efeitos causados pela lipodistrofia.

Entretanto, a perda de gordura na face talvez seja o maior problema para os portadores de AIDS, de modo que são as técnicas de preenchimento as mais indicadas para esses casos. O uso de preenchedores em lipodistrofia surge como alternativa ainda mais segura para esses pacientes na medida em que não os submete a um ambiente hospitalar ou a cirurgias invasivas.

A falta de gordura em determinadas áreas do corpo pode ser corrigida com compostos definitivos, como o PMMA, ou absorvíveis, como o ácido hialurônico ou ácido polilático (Sculptra) ou ainda hidroxapatita de cálcio (Radiesse) e outros preenchedores diversos, respeitando o modo de ação de cada substância e suas indicações.

**COMO EU FAÇO** – *Como já foi assinalado anteriormente, para volumes consideráveis (mais de 10 ml) sugiro o uso de substâncias de longa duração (embora todos os implantes líquidos possam ser utilizados); caso contrário, será necessário fazer uma manutenção constante, o que pode gerar desconforto e possível não aderência ao tratamento.*

*Como sempre, recomendo o uso de microcânulas atraumáticas, anestesia local ou bloqueio em áreas específicas. Em áreas onde desejo projeção, o produto deve ser implantado de forma submuscular, visando não apenas a correção e modulação muscular, mas também a naturalidade. Entretanto, pacientes HIV+ apresentam um subcutâneo com necessidade de reposição, sendo muitas vezes indispensável uso de preenchimento em subderme, sempre de forma bem distribuída, com a cânula sempre em movimento. As quantidades de implantes variam: no SUS, o Ministério da Saúde disponibiliza o uso de até 20 ml; entretanto, em clínicas privadas o volume varia muito; há casos de 30 ml ou mais na face em uma única sessão.*

*No tratamento de grupos musculares (geralmente glúteos e pernas), o conceito é o mesmo: quando se deseja projeção, o volume principal é colocado de maneira intramuscular. Mas, diferentemente da técnica convencional aplicada em glúteos, o paciente precisará de volume também no subcutâneo, para que tenha não só uma pele mais volumosa, mas também melhor aspecto da vascularização, que fica muito aparente.*

# BIOPLASTIA GENITAL

*Colaboração do Dr. Honorio Menezes*

## INTRODUÇÃO

O preenchimento genital não tem sido abordado com a devida profundidade nos meios científicos; nos últimos anos raros estudos foram publicados.

Hoje existem diversas técnicas de implantes líquidos infiltrativos, com diversos nomes para um mesmo objetivo; carecem em nosso meio médico informações comparativas, cabendo ao médico escolher a técnica e o produto que julgue de maior facilidade e mais adequado. Ressalte-se que em 2016 foi realizado o primeiro Consenso Brasileiro de Uso de PMMA (polimetilmetacrilato), quando foram estabelecidas diversas normas de utilização desse preenchedor.

Há disponibilidade de diversos tipos de materiais para implantes, classificados em autólogos e heterólogos, que podem ser sintéticos, naturais e mistos, não sendo o objetivo deste capítulo comentar sobre suas peculiaridades. A escolha do produto vai depender do objetivo almejado, da região anatômica em que será implantada e do conhecimento de cada profissional. Comentaremos nossa experiência com alguns desses preenchedores em bioplastia genital, que inclui bioplastia peniana, saco escrotal, glândula, vulva, clitóris e bioplastia após mudança de sexo.

A maioria de materiais biológicos são reabsorvidos dentro de um ano e os materiais sintéticos até agora vêm mostrando alguns efeitos colaterais, como migração, formação de granuloma e reação alérgica tardia. Tais efeitos são causados, na maior parte das vezes, por seleção e por uso errado dos materiais. O tamanho e a forma das partículas a serem utilizadas tem importante papel.

Desde 1945 o PMMA é aplicado em próteses dentárias, implantes nas costelas, cimento de ossos, lentes intraoculares, material de reparo para a cirurgia craniofacial, bem como muitos outros procedimentos médicos. Por serem inertes e biocompatíveis, os implantes de PMMA foram discutidos positivamente em muitos artigos científicos. Os experimentos animais com microesferas de PMMA foram empreendidos em 1985 na Universidade de Francoforte com o intuito de provar o biocompatibilidade do material. Em nosso meio, Menezes & Chacur estudaram a reação tecidual do PMMA em implantes em glúteos de ratos. O primeiro uso de PMMA como material de aumento de tecido mole em pacientes começou em 1989, conforme descrito por Lemperle. Estes estudos com Artecoll (produto americano com a primeira licença para uso em tecidos moles) mostraram grau elevado de segurança e taxa baixa de complicações. Com o aprimoramento da matéria-prima houve redução significativa desses eventos. Hoje o PMMA é composto por microesferas que têm tamanho de 40 micra, não possibilitando a fagocitose por macrófagos, tornando este um implante definitivo, pois as microesferas se mantêm no local indicado, não migrando nem sendo re-

absorvida pelo organismo. Elas mesmas estimulam a formação de colágeno do próprio corpo e não causam rejeição nem reação alérgica.

## BIOPLASTIA E TÉCNICAS PARA AUMENTO DO PÊNIS

O exame físico da genitália pré-procedimento é de extrema importância, porque pode mostrar condições patológicas que exigem o adiamento de qualquer aumento peniano (por exemplo, tumores do testículo e anorquia), e mesmo impedir o seu desempenho (critérios de exclusão, por exemplo, como obesidade grave, pênis oculto e paraplegia).

O conhecimento da embriologia e da anatomia do pênis é essencial para qualquer médico que trate do aparelho genital masculino. Diferenciação sexual da genitália externa ocorre entre a semana 7 e 17 de gestação. O cromossomo Y masculino inicia a diferenciação através do gene SRY, o que desencadeia o desenvolvimento testicular. Sob a influência dos andrógenos produzidos pelos testículos, a genitália externa começa a se desenvolver com a formação do pênis e do escroto. Nervos dorsais fornecem a sensibilidade da pele do pênis e se encontram dentro da fáscia de Buck. Esses nervos estão ausentes na posição das 12 horas. Nervos perineais fornecem sensibilidade da pele no eixo ventral e no freio. Nervos cavernosos se encontram dentro dos corpos cavernosos e são responsáveis pela função sexual. Os emparelhamentos das artérias cavernosas, dorsal, e bulbouretrais têm amplas conexões anastomóticas. Durante a ereção, a artéria cavernosa causa aumento do corpo cavernoso, enquanto a artéria dorsal profunda leva ao alargamento da glândula. A maioria da drenagem venosa ocorre por meio de um único vaso, a veia dorsal profunda em que múltiplas veias são emissárias do corpo cavernoso e veia circunflexa de esgotamento do corpo esponjoso. Os corpos cavernosos e esponjosos são todos feitos de tecido erétil esponjoso. A fáscia de Buck circunferencialmente envolve as três estruturas, dividindo-se em duas folhas ventralmente no corpo esponjoso. A uretra masculina é composta por seis partes: pescoço da bexiga, próstata, membranosa, bulbosa, no pênis, e fossa navicular. A uretra recebe o seu fornecimento de sangue a partir de ambas as direções proximal e distal.

Segundo a literatura, a definição do tamanho do pênis normal é de considerável interesse porque há um aumento constante do número de pessoas reclamando de “pênis pequeno” e buscando procedimentos da ampliação do pênis. Mondaini et al. informaram que tanto flácido quanto ereto, o comprimento é importante para a percepção do paciente de inadequação do pênis.

Em um estudo de tamanho de pênis flácido e esticado, 24% subestimaram o tamanho do pênis. Curiosamente, os urologistas são indiferentes às queixas dos pacientes sobre o contorno do pênis, e alguns sugerem que qualquer macho adulto que sente a necessidade de revisão de sua genitália tem maior necessidade de divã de um psiquiatra do que de mesa do cirurgião.

Um estudo no Reino Unido comparou o tamanho do genital masculino adulto com valores de referência para o comprimento do pênis normal informado a partir de vários países e as diferenças antropométricas observadas entre diferentes nacionalidades e etnias. Embora esse estudo tenha estabelecido um intervalo de referência para o tamanho genital adulto do sexo masculino no Reino Unido (flácido alongado 14,3 centímetros (dp 1,7 cm)), além de outras medidas, não foi pesquisada a circunferência peniana e suas relações antropométricas.

Já o estudo iraniano realizado por Mehraban et al., determinou a circunferência peniana (perímetro) além do tamanho longitudinal dos homens daquele país. O comprimento total do pênis foi, em média, de 11,58 + / -1,45 cm, o comprimento médio granular foi de 3,04 + / -0,33 cm e a circunferência média foi de 8,66 + / -1,01 cm. A análise de regressão multivariada mostrou que as dimensões do pênis são significativamente correlacionadas com idade ( $P=0,018$ ), altura ( $P<0,001$ ) e comprimento do dedo indicador ( $P<0,001$ ).

Estudo semelhante foi conduzido na Índia por Promodu et al. (19), estabelecendo o comprimento e a circunferência peniana dos indianos, cujos resultados mostraram a média de comprimento flácido de 8,21 cm, comprimento esticado de 10,88 cm e circunferência esticada de 9,14. O comprimento médio ereto foi de 13,01 centímetros e a circunferência de 11,46 cm.

O aumento da circunferência peniana tem sido uma preocupação constante de pesquisadores, e diversas técnicas têm sido testadas, como veremos a seguir.

Desde a década de noventa realiza-se aumento da circunferência peniana com enxertos cutâneos ou por injeções de gordura. O uso de retalho cutâneo suprapúbico para aumento de circunferência é uma opção para o aumento peniano. Em caso relatado em 2006 por Shaeer houve aumento de 11 cm para 19,5 cm quando ereto e de 7 cm para 16,5 quando flácido, demonstrando ser uma opção viável de tratamento para aumento da circunferência peniana. Essa técnica exige cirurgia e enxerto, deixando o paciente convalescendo por vários meses após a operação, enquanto que a injeção de gordura tem resultados imprevisíveis, porque o procedimento requer reaplicação devido à reabsorção de gordura.

O silicone líquido injetável tem sido usado para aumentar o volume de diversos tecidos, mas seu uso para aumento da circunferência do pênis tem sido pouco publicado.

Há relatos anedóticos na literatura de complicações com a utilização de silicone adulterado ou outro material de preenchimento com injeções no pênis, principalmente atingindo corpos cavernosos e quando realizados por leigos, sendo esses relatos responsáveis por dificultar o progresso no campo do contorno peniano. Hoje há estudos clínicos, histológicos e patológicos em humanos e animais que apoiam a segurança e a eficácia de silicone líquido injetável em aumentar massa de tecido conjuntivo.

O uso de silicone líquido medicinal usado para aumento da circunferência peniana foi testado com sucesso entre 2003-2006 em mais de 300 homens e publicado por Yacobi et al. A média da circunferência pré tratamento foi de 9,5cm



e a média pós-tratamento foi de 12,1 cm, havendo, assim, um aumento médio de 25% na circunferência peniana. O produto se mostrou seguro e com resultados satisfatórios, não havendo relato de complicações sérias em nenhum dos 324 homens estudados.

A questão da eficácia e da segurança foi abordada pela Sociedade Americana de Cirurgia Dermatológica em 1993 e concluiu que o silicone líquido injetável que é injetado por meio da técnica da microgotícula provou ser eficaz e seguro em muitos indivíduos ao longo de muitos anos.

Ao contrário da técnica de transplante de gordura, que exige conhecimento de aspiração de gordura e reaplicação, o método de injeção de microgotículas é simples de realizar em ambulatório. Faz-se o procedimento sob anestesia local e não requer longa abstinência da atividade sexual. Outra importante vantagem que distingue esse método da injeção de gordura é que o último requer hipercorreção, ao passo que a técnica de microgotícula de silicone produz aumento peniano gradual. O aumento gradual da circunferência do pênis fornece resultados seguros e previsíveis pelo lento aumento do seu diâmetro e forma. Inesperadamente, alguns pacientes do estudo de Yacobi et al. relataram melhora da função erétil, possivelmente devido à compressão das veias circunflexas e profundas dorsais, entre a túnica albugínea e novo tecido subcutâneo; durante a ereção pode haver oclusão desses vasos, facilmente reduzindo, assim, a saída venosa. O procedimento de silicone líquido injetável pode ser usado em todo o paciente psicologicamente estável. Uma vez que não há um contorno ideal do pênis, muitos pacientes não têm ideia de quanto aumento na circunferência lhes convém; esta é uma das razões por que o aumento deve ser gradual. Esses mesmos autores (Yacobi et al.) têm experiência com pacientes diabéticos e com prótese peniana, tratados com sucesso e sem complicações. Vale lembrar que o silicone líquido foi proibido pela ANVISA no Brasil; por essa razão a técnica deixou de ser aplicada.

O problema mais frequentemente encontrado é o contorno peniano com irregularidades que ocorrem se o silicone não é injetado uniformemente, e esses podem ser facilmente resolvidos. Lesões que teoricamente poderiam ocorrer durante o tratamento ocorreriam no corpo cavernoso, corpo esponjoso, nervo dorsal, artérias e veias e pele, no entanto a técnica de microinjeção evita ferimentos como esses.

O grau de satisfação entre os circuncidados e não circuncidados foi o mesmo, assim como os resultados do procedimento. Os tratamentos foram repetidos em intervalos de 4-6 semanas, para permitir que o paciente decida se quer um aumento do perímetro adicional estética e funcionalmente. Um total de 3-6 tratamentos foram, geralmente, necessários. A quantidade acumulativa de silicone líquido injetado depende do comprimento do pênis, o que determina um razoável cálculo da circunferência ótima. Em nenhum caso um bolo de silicone deve ser injetado em um único local. O movimento contínuo para trás e para frente, pressionando o êmbolo da seringa, é de extrema importância para depositar uni-

formemente pequenas quantidades de silicone líquido e evitar injetá-lo por via intravenosa (caso seja usada agulha e não microcânula).

Também deve ser mantido em mente que a parte dorsal do pênis pode ser injetado, mas o eixo anterior não deve. Aumento gradual da grossura do pênis por via injeções subcutâneas de silicone líquido é um método simples de realizar, e não existem complicações imediatas ou em curto prazo. Deve ser efetuado por um médico com conhecimento profundo da anatomia do pênis. A deposição intracorporal, bem como intradérmica de silicone deve ser evitada, bem como quantidade excessiva de material. Essa técnica de aumento do perímetro do pênis só deve ser oferecida aos homens psicologicamente estáveis e com expectativas realistas. O aumento gradual do contorno peniano dá tempo para o paciente se ajustar psicológico e funcionalmente a uma nova forma do pênis, bem como para permitir que o colágeno deposite todas as microgotículas, aumentando, assim, ainda mais o volume do pênis.

Recentemente, vários materiais para preenchimento têm sido amplamente utilizados para o aumento de tecido mole, com comprovada eficácia e segurança. No estudo coreano de Kwak et al. foi utilizado ácido hialurônico (Restylane Sub Q) para preenchimento peniano. A média de material injetado foi de 20 mL e o seguimento foi de 18 meses, com aumento significativo da circunferência peniana (7,48 para 11,41 cm) e aumento da satisfação sexual, tanto do paciente como da parceira. Ficou demonstrado que a técnica foi segura (sem complicações) e eficaz.

Um estudo de 2012 utilizou polimetilmetacrilato (PMMA) com dextrano reticulado (Lipen-10) como preenchedor em bioplastia peniana. O objetivo desse estudo foi avaliar a tolerância e a eficácia do produto quando utilizado para aumento peniano, injetado no tecido subcutâneo da haste peniana. A circunferência do pênis e o comprimento foram medidos no estado flácido, antes e 1, 3 e 6 meses após a injeção. A circunferência aumentou  $3,7 \pm 1,2$  cm (50,8%,  $P < 0,0001$ ) na base do pênis,  $4,2 \pm 0,9$  cm (59,0%,  $P < 0,001$ ) no eixo médio, e  $3,8 \pm 1,0$  cm (53,2%,  $P < 0,0001$ ) no eixo distal. As complicações foram apenas uma leve assimetria da forma do pênis e de um nódulo de 5 mm de tamanho no local injetado. Não houve eventos adversos clinicamente significativos em todos os casos. A injeção peniana de PMMA conduziu a um aumento significativo no tamanho do pênis, mostrou uma boa durabilidade e foi bem tolerada, sem eventos adversos graves. Esses resultados sugerem que a injeção peniana de PMMA pode ser um método eficaz para o aumento do pênis. É consenso geral que há necessidade de mais estudos para proporcionar melhor visão dos diversos aspectos envolvendo cirurgias e preenchimentos para aumento peniano com os diversos materiais disponíveis no mercado.

De março de 2010 a outubro de 2011, Kim et al; estudaram 20 pacientes com idade média de 44 anos (intervalo intercuartil, 20 a 70 anos), que foram submetidos a preenchimento para aumento peniano. O material de enchimento

Lipen-10<sup>®</sup> é uma mistura de dextrano reticulado a 75%, 15% de PMMA e 10% de solução de hipromelose. Com o paciente em posição supina, Lipen-10<sup>®</sup> foi injetado no tecido subcutâneo entre a fáscia de Dartos e fáscia de Buck do pênis. O comprimento e a circunferência do pênis foram medidos antes do procedimento, e 6, 12 e 18 meses após o procedimento. Os aumentos na circunferência e comprimento observados seis meses após o procedimento foram mantidos sem alteração aos 12 e 18 meses de seguimento. Aos 12 e 18 meses de seguimento, não foram observados achados anormais. A ressonância magnética pélvica realizada aos 18 meses de seguimento não mostrou nenhum vestígio de migração do material injetado, e o volume foi mantido. Kim et al. concluíram que o Lipen-10<sup>®</sup>, uma mistura de PMMA e dextrano reticulado, apresentou boa durabilidade e tolerabilidade durante 18 meses de seguimento, durante o qual os participantes eram sexualmente ativos.

Casavantes et al. demonstraram, em estudo com 752 pacientes submetidos a bioplastia peniana, que a taxa de satisfação geral foi de 8,7 em uma escala de 1 a 10. Após uma a três sessões de injeção, o perímetro médio aumentou 3,5 cm, ou 134% (10,2 a 13,7 cm = 134,31%). O comprimento do pênis também aumentou em peso e força de estiramento do implante de uma média de 9,8 a 10,5 cm. Aproximadamente metade dos pacientes percebeu algumas irregularidades do implante, o que não causou problemas. As complicações ocorreram em 0,4%, quando os nódulos de PMMA tiveram que ser removidos cirurgicamente em três dos 24% dos pacientes que tinham um pênis não circuncidado. Concluíram que, após 5 anos de desenvolvimento, o aumento do pênis com microesferas de PMMA parece ser um método natural, seguro e eficaz. A única complicação da formação de nódulos e outras irregularidades pode ser superada por uma técnica de injeção melhorada e melhores cuidados pós-implante.

## BIOPLASTIA PENIANA

Avaliação clínica com medidas em estado flácido estirado do comprimento e da circunferência (técnica descrita em vídeo no canal YouTube: “Bioplastia Peniana”). O comprimento do pênis é a distância linear ao longo da face dorsal do pênis, que se estende desde a distância pubo-junção da pele peniana até a ponta da glande. A circunferência peniana é medida no meio da haste peniana. Recomenda-se registro fotográfico das medidas.

Assinar o Consentimento Informado (livre e esclarecido).

Vale lembrar que a equipagem mínima masculina deve compreender um comprimento de 13,5 cm e uma espessura (circunferência) de 13 cm. Pênis com menos de 13,5 cm tem curso de penetração insuficiente para estímulo clitoriano adequado, escapa com facilidade e é impossível para certas posições. Se a circunferência for menor do que 13 cm, perderá o contato após a lubrificação feminina.

Na seleção dos pacientes reside a arte de sucesso do procedimento: considere as expectativas do paciente, os aspectos emocionais, complexos, fantasias e, se houve disfunção sexual, procure uma justificativa. Não esqueça que existem pacientes que jamais ficarão satisfeitos.

As indicações para bioplastia peniana são:

**FUNCIONAL** – Esta é a indicação para pênis com menos de 10 cm de comprimento em ereção, ou com menos de 9 cm de perímetro no terço distal, em ereção.

**MALFORMAÇÕES PENIANAS** – Acompanham geralmente micropênis, hipospádias, epispádias e fibroses do pênis (traumáticas ou não).

Pós-próteses penianas com ereção residual fraca ou retração por fibrose.

**ESTÉTICA** – Em pacientes que no seu autoentendimento tenham um pênis pequeno.

#### **As contraindicações para bioplastia peniana são:**

Indivíduos com anormalidades genitais congênitas ou adquiridas, como fimose e doença de Peyronie. Lesões inflamatórias ou infecciosas da pele na região genital. Doenças sistêmicas: diabetes, obesidade grave, pênis oculto, paraplégicos, transtorno psiquiátrico e qualquer doença cardiovascular crônica grave ou doença sistêmica grave, histórico de formação de quelóide ou cicatriz hipertrófica, em uso de anticoagulante, história de formação de granuloma após preenchimentos, em uso de imunossupressor ou com doença autoimune, em tratamento oncológico...

#### **Técnica da bioplastia peniana:**

Antes de iniciar a bioplastia deve-se medir, fotografar e ter o TCLE assinado.

Os procedimentos são realizados em um ambiente de consultório médico, com o paciente em decúbito dorsal e o procedimento sendo realizado a partir de seu lado direito.

A pele do pênis deve ser higienizada com solução de iodoform aquoso ou clo-hexidine. É feito um botão anestésico com lidocaína 2% sem vasoconstritor, por onde será introduzida, após abertura da pele com agulha 18, uma microcânula calibre 1,2 mmx8cm (ou 1,2 mmx12cm), na base lateral do pênis, procedimento que será repetido do lado oposto. A introdução da microcânula será até a superfície da túnica albugínea, paralelamente aos corpos cavernosos, evitando danos à pele e aos corpos musculares do pênis. Uma vez que as microcânulas não possuem bisel, não haverá ferimento nos tecidos nem nos vasos sanguíneos, não havendo hematomas ou equimoses nem dor com a sua passagem.

A injeção de 10 mL (5 mL de cada lado) de gel com PMMA a 10% (jamais usar a 30%) será feita por meio de injeção retrógrada, em movimentos de vai e vem, com pressão constante do êmbolo da seringa, distribuindo o implante o mais uni-

formemente possível, fazendo a cobertura do contorno peniano, preservando cerca de 1 cm da área pré-coronal e colocando menos produto na face dorsal do pênis.

Terminada a aplicação, será efetuada massagem para assegurar a distribuição uniforme do produto. Como o pênis flácido tem tendência de retrair-se, uma atadura de crepom será deixada depois de cada tratamento durante 5 dias, continuamente, para apoiar o pênis em posição esticada e assim evitar conglomerado de PMMA e reação tecidual, com possível formação de nódulos por má distribuição do produto. Os pacientes serão instruídos a construir a bandagem de apoio do pênis, mas não comprimir com banda muito apertada, para evitar a compressão do produto injetado e o deslizamento deste para local não desejado (escroto, por exemplo; embora não cause dano, não é a finalidade do preenchimento). Outra opção para manter o pênis sem encolher é pendurar uma chumbada de 300 g atada na glândula (usa-se protetor de glândula de silicone ou uma camisinha com ponta cortada para proteger a coroa da glândula da tração), ou um extensor comercial (extender) que se prenda na glândula e estire o pênis.

Os pacientes serão instruídos a abster-se da atividade sexual normal até 7 dias decorridos, e para massagear o local da injeção por 2-3 minutos, quatro a seis vezes ao dia, durante 3 dias, auxiliando a distribuição do produto.

Se houver necessidade de segunda e terceira aplicação (10 mL em cada aplicação; nunca aplicar mais de 10 mL por sessão), o procedimento será igual ao primeiro, com intervalo mínimo de 60 dias entre as aplicações.

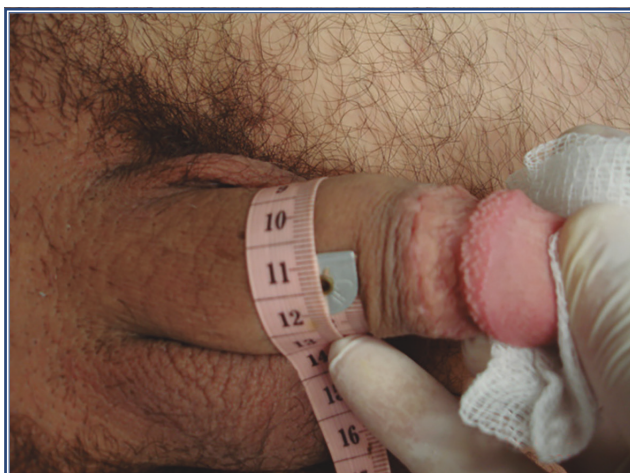Deverá ser receitado Azitromicina 500 mg 1 vez ao dia, durante 5 dias, começando logo após o procedimento. Há mais de ano começamos a receitar Dexametasona 0,75, 1 comprimido de 6 em 6 h por 3 dias e notamos redução da ocorrência de edema pós-procedimento, que ocorre em quase 100% dos casos.

O grau de aumento será decidido principalmente pelo paciente e sua/seu parceira/o, em consulta com o médico. De forma a avaliar subjetivamente o aumento do perímetro do pênis, o melhor ponto de referência parece ser a coroa da glândula, uma vez que não é alterada durante o procedimento, e isso será indicado aos pacientes.

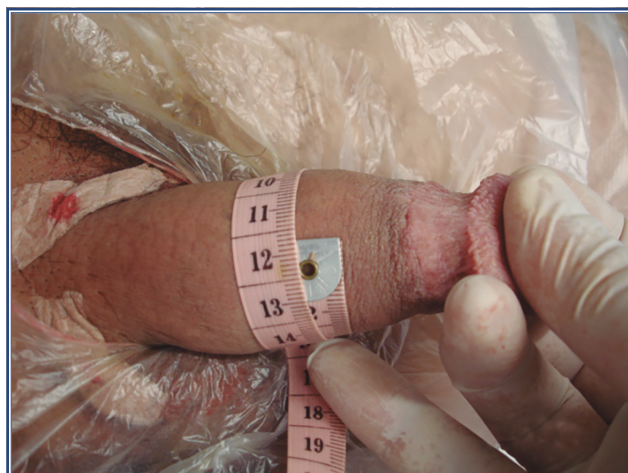A circuncisão não será obrigatória (antigamente, quando se usava o silicone líquido DMS, a circuncisão era obrigatória, pois poderia haver deslocamento para o prepúcio). Para pacientes não circuncidados, o prepúcio deverá ser retraído ao ser colocada a bandagem elástica.

Alguns lembretes finais importantíssimos: nunca aplique mais de 10 mL de PMMA por sessão (cada aplicação produz um aumento de 0,6 a 1,7 cm na circunferência); sempre massageie e indique massagens por 5 dias para a correta distribuição do produto; coloque mais volume nas laterais do pênis e use um dos métodos para mantê-lo esticado durante 5 dias.

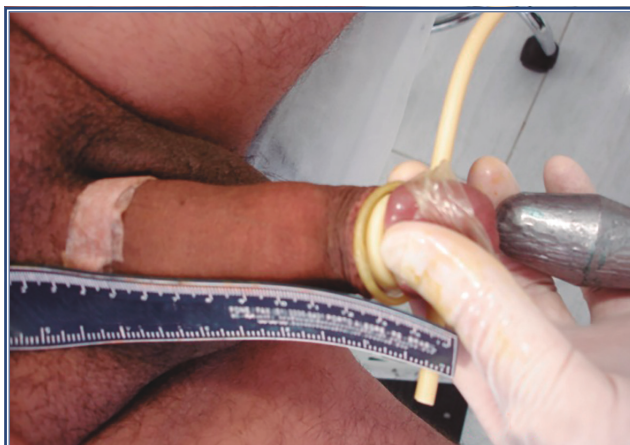Os efeitos indesejados mais frequentes que encontramos em nossa casuística (realizamos até o momento cerca de 3.000 casos desde 2008) foram os seguintes: edema pós-procedimento: 98%, equimose no local da penetração da cânula: 22%, acúmulo de produto, causando irregularidades (assimetria), em 17%



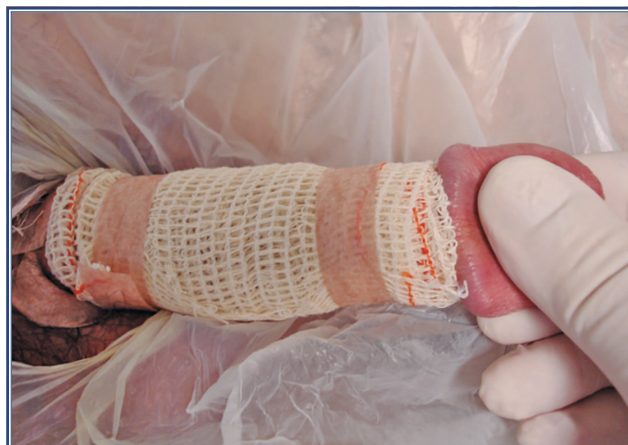Antes. Circunferência: 10,3 cm.



Depois. Circunferência: 11,3 cm.



P.O. com sistema de peso.



P.O. com faixa de crepom.

dos pacientes, nódulos em 6%, nódulos tratados com algum tipo de intervenção: 1,5%, linfedema tardio: 0,6%, infecção no local de penetração da cânula: 0,01%, formação de fístula: 0,01%, formação de cistos: 0,01%. Nenhum caso de rejeição ou reação alérgica.

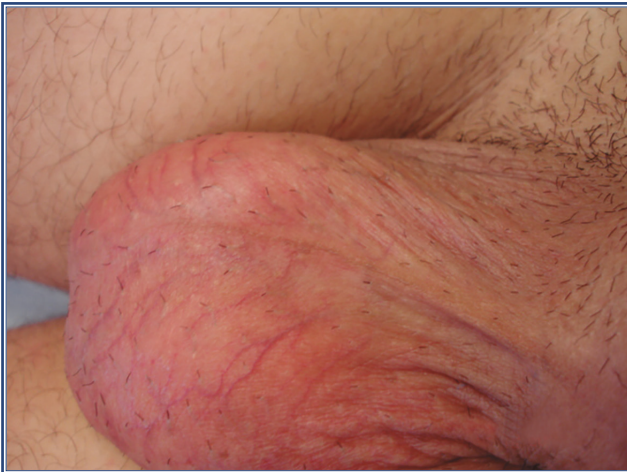### Bioplastia peniana com ácido hialurônico

A técnica de aplicação é a mesma do PMMA. A diferença é que podemos usar até 30 mL de uma só vez. Espera-se edema e leve dorimento após aplicação com ácido hialurônico; não é necessária massagem pós-procedimento nem manter o pênis esticado. Ter o cuidado de posicionar o pênis na linha média para baixo ou para cima; caso fique lateral, irá comprimir, e o produto poderá se acumular do lado oposto ao que estiver encostado no corpo. O período de repouso

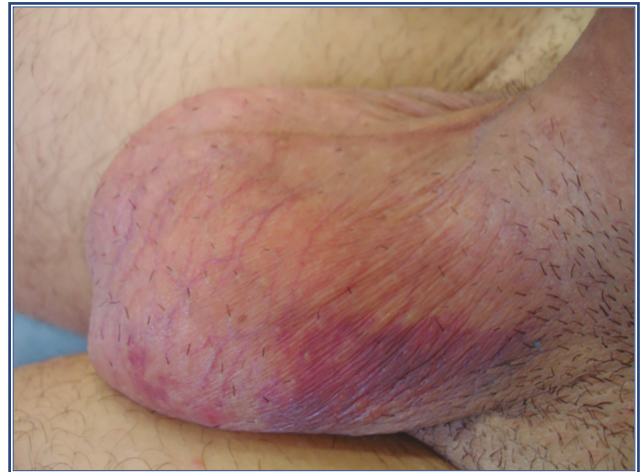deve ser de 10 dias. Usar o ácido hialurônico de alta concentração: 30 g ou 24 g. Recomendo colocar cola biológica para fechar o furo por onde a cânula foi introduzida, para evitar a saída do produto pelo orifício. Pode-se usar ácido hialurônico para fazer uma cobertura de irregularidades em paciente com PMMA prévio ou que já tenha chegado ao limite de três aplicações com esse produto.

### BIOPLASTIA DE SACO ESCROTAL

Os cuidados pré-operatórios são os mesmos da bioplastia peniana. A cânula deve ser introduzida no subcutâneo, junto ao músculo cremaster, e o PMMA a 10% ou o ácido hialurônico colocado com movimentos em leque, preenchendo a parte distal do saco escrotal, simulando recobrir o testículo. Não deve ser colocado na cavidade testicular. Deve ser feita massagem de modo a cobrir a maior área possível e não deixar acúmulo de material. Utilizam-se 5 mL de cada lado, por sessão, com ácido hialurônico até 10 mL de cada lado. Não há necessidade de massagens pós-procedimento. Essa técnica pode ser complementada com aplicação de toxina botulínica no escroto (técnica conhecida como Escrotox), com o objetivo de obter relaxamento muscular do escroto, ampliando o efeito visual do aumento do saco escrotal.



Pré-preenchimento escrotal.



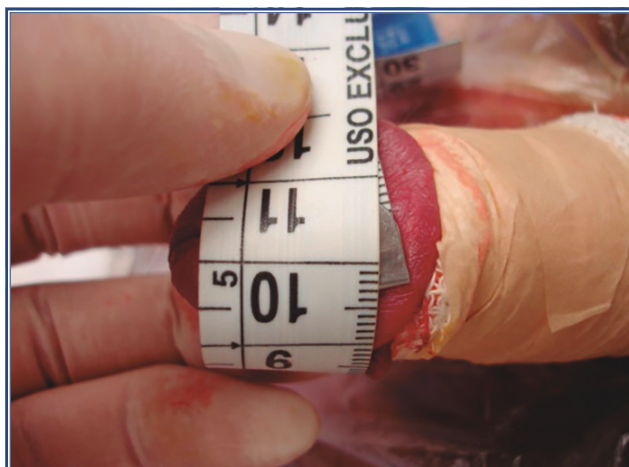
Pós-preenchimento escrotal.

### BIOPLASTIA DE GLANDE

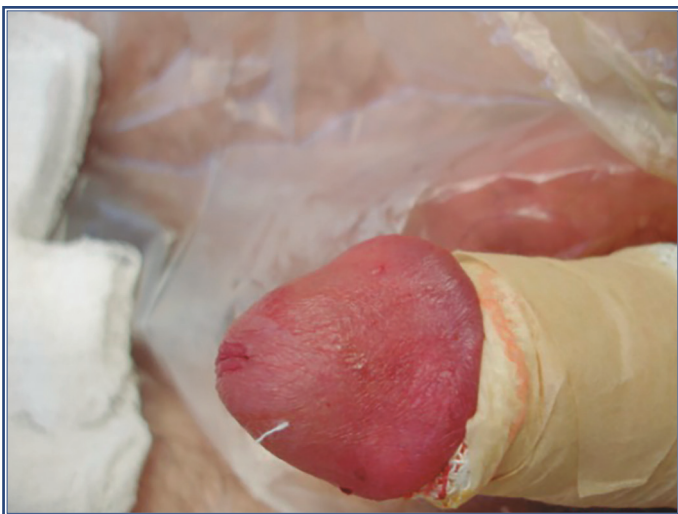A bioplastia de glândula só pode ser feita com ácido hialurônico; jamais usar PMMA. O preenchimento é feito acompanhando a coroa da glândula em espaço até 1 cm no sentido distal; manter-se afastado da uretra e não preencher a parte ventral da glândula, assim como não se preenche a parte ventral do pênis.



Antes do preenchimento de glande.



Após o preenchimento de glande.



Após o preenchimento de glande.

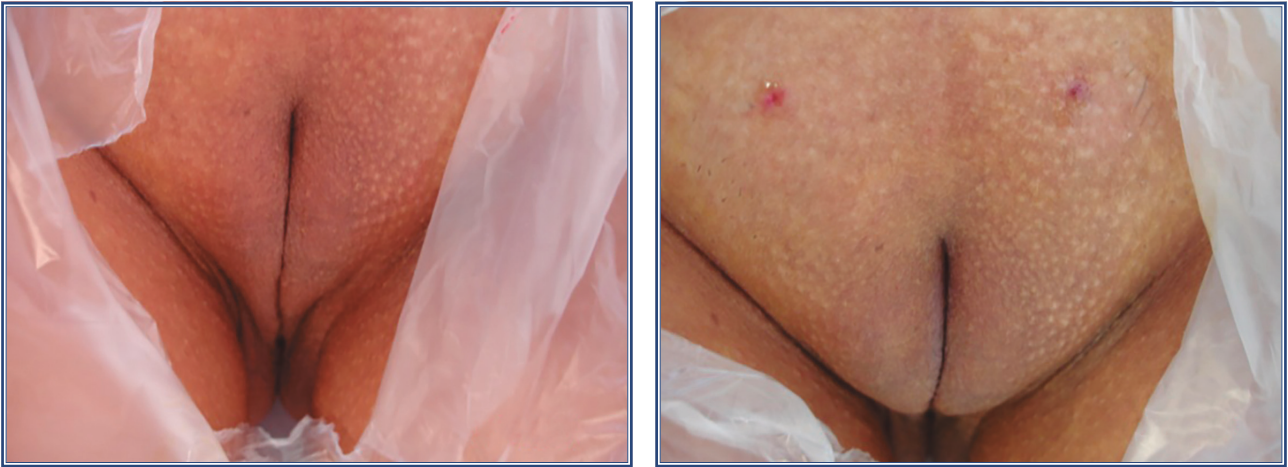Pode-se usar agulha fina e injetar diretamente na glande a partir de um ponto dorsal, preenchendo os dois lados. Ou usar agulha maior entrando na pele peniana que antecede a glande, e por baixo da mucosa da coroa colocar o produto na glande, evitando o sangramento. Pode-se também usar cânula fina a partir desse ponto. Para fechar o furo de introdução da agulha ou cânula, devemos usar cola biológica; a incidência de vazamento no local é alta. Utilizam-se entre 3 a 6 mL de ácido hialurônico por aplicação, o que proporciona um ganho de 1 a 2 cm na circunferência, em geral. A taxa de absorção é alta, em geral de 6 meses, mesmo com

ácido de alta densidade. Receitar antibiótico, curativo e repouso por, no mínimo, 10 dias. Há relatos de dorimento até 30 dias após a aplicação.

### BIOPLASTIA DE VULVA

A técnica de assepsia e introdução da cânula é a mesma da bioplastia peniana. Pode-se fazer uma única incisão com agulha 18 na linha medial supravulvar ou duas, uma em cada lado na linha dos grandes lábios, por onde se introduzirá microcânula 1,2 mmx12 cm. A cânula deve percorrer planos profundos até a fúrcula inferior da vulva e com injeção retrógrada será depositado o preenchedor, em geral PMMA 10%, volume de até 5 mL de cada lado, seguido de massagens para uniformização da aplicação. Revisar em 60 dias e, conforme o caso, aplicar

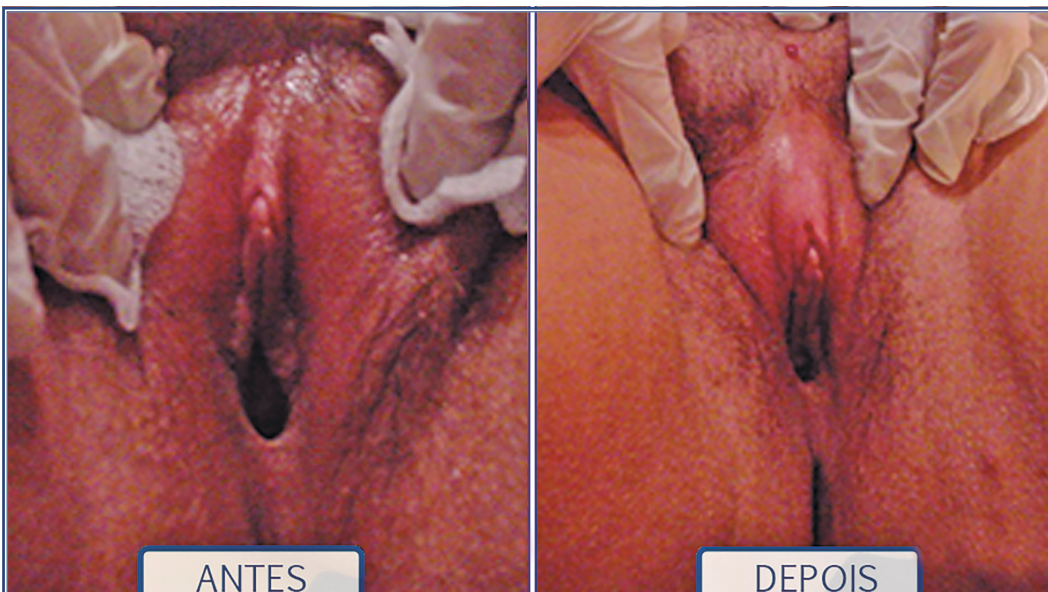



uma segunda sessão, que poderá ser com PMMA 10% ou com ácido hialurônico de alta densidade 24 ou 30 g (nossa preferência por podermos colocar superficialmente, fazendo um aumento macio do coxim; com esse preenchedor usamos até 10 mL de cada lado). Não fazemos massagens pós-procedimento; os demais cuidados são iguais aos da bioplastia peniana.

### **BIOPLASTIA DE CLITÓRIS**

Mesma técnica da bioplastia peniana, diferindo apenas no material injetado, que deve ser absorvível e não PMMA.



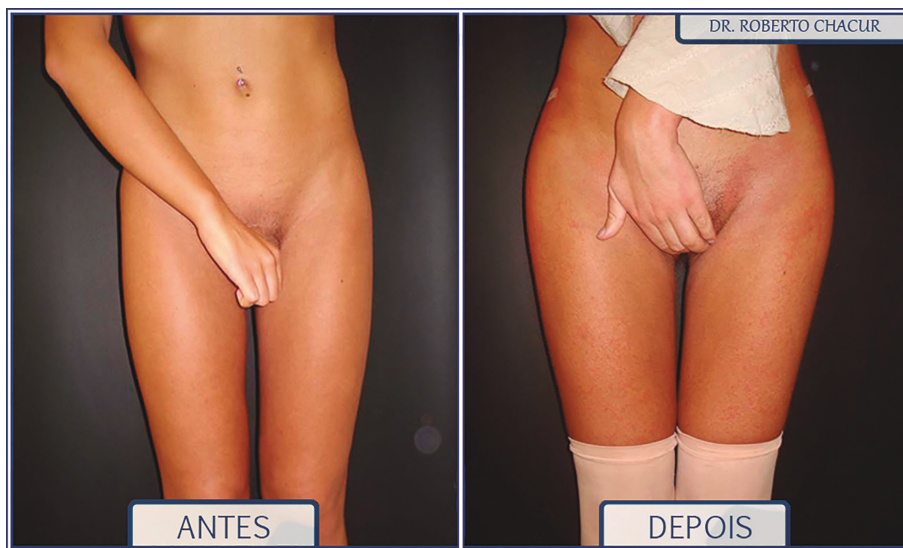Preenchimento para aumento de clitóris; pode ser feito com ácido hialurônico.

## BIOPLASTIA DE RECONSTRUÇÃO APÓS MUDANÇA DE SEXO

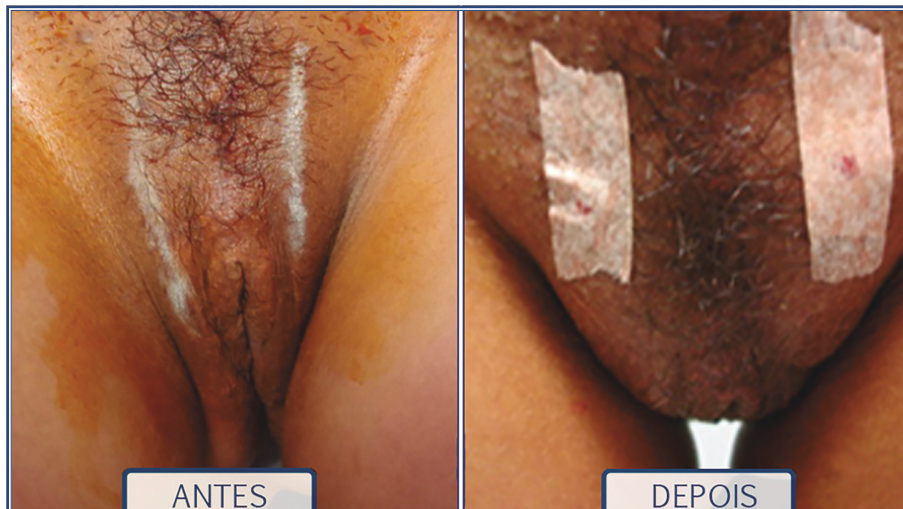A técnica é semelhante à do preenchimento vulvar. Deve-se preencher a região pubiana com ácido hialurônico, construindo um coxim de forma triangular, simulando o monte de Vênus feminino. Na região escrotal, que forma os grandes lábios, no pós-operatório, preenchemos inicialmente com 10 mL de PMMA e 30 dias depois completamos com ácido hialurônico, dando o volume final (10 a 30 mL). O ponto simulador do clitóris deve ser preenchido somente com ácido hialurônico.

Os cuidados pós-procedimento são os mesmos da bioplastia vulvar. Manter os cremes de lubrificação para a atividade sexual.

Uma das grandes dificuldades de um transexual na feminilização corporal é o ganho na circunferência do quadril, pois lipoenxertia não promove um resultado satisfatório, devido à grande absorção principalmente nessa área. Com o PMMA 150 ml de cada lado em quadril foi possível um ganho importante, com satisfação muito grande por parte do paciente.



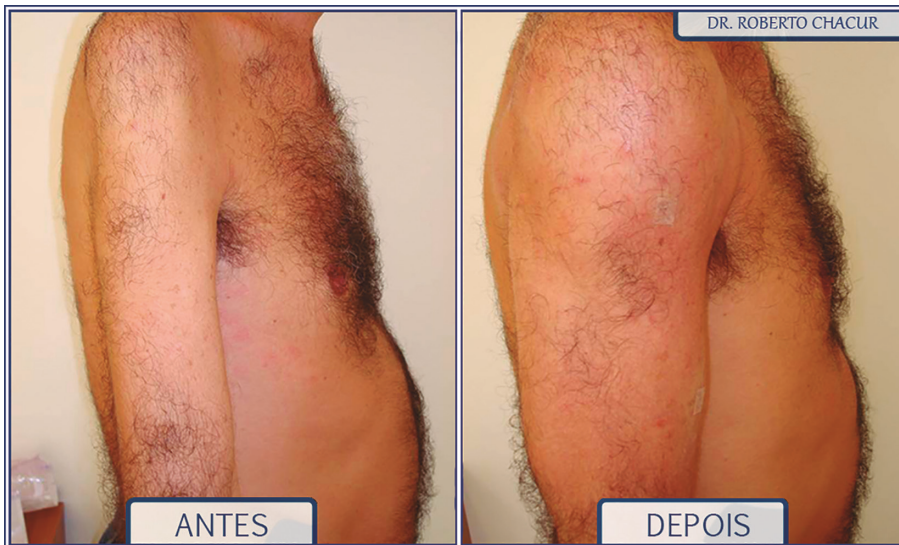No preenchimento após cirurgia de mudança de sexo, além da recuperação do volume de grandes lábios, deve-se criar o triângulo adiposo suprapúbico. Pode ser usado PMMA ou ácido hialurônico. Na figura da esquerda, o aspecto antes do preenchimento e na da direita, após o preenchimento.



## POLIOMIELITE

Os preenchedores podem amenizar sequelas causadas pela poliomielite. Produtos à base de polimetilmetacrilato (PMMA), definitivo, ou outros absorvíveis, como a hidroxiapatita de cálcio, o ácido hialurônico, o hidrogel ou o Aqualift, também podem ser usados.

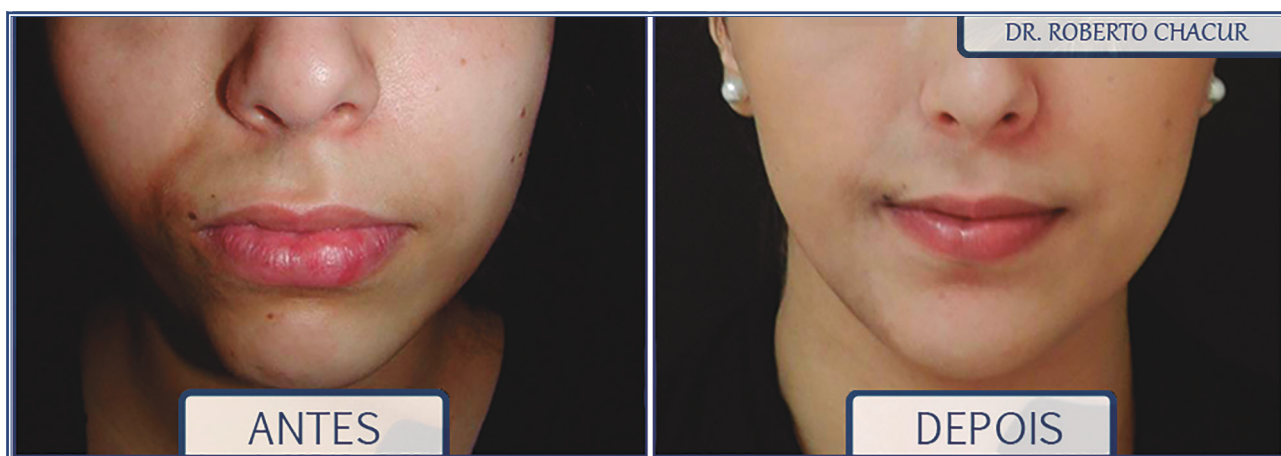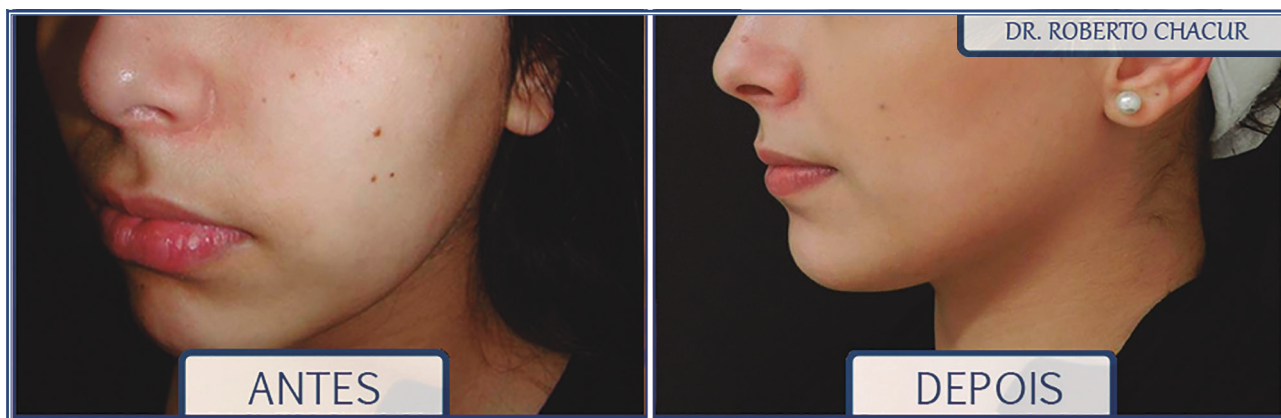Mais conhecida como paralisia infantil, a poliomielite é um poliovírus que pode desenvolver a doença no organismo, ou não. Quando se manifesta, eventualmente causa paralisia flácida, meningite ou a morte do paciente. O indivíduo infectado pela doença, desenvolvida ou não, elimina o poliovírus pelas fezes, que são fator de transmissão do mal para outras pessoas por via oral, em ambientes sem higiene adequada, por exemplo. A eliminação é mais intensa nos sete a dez dias que precedem o início do aparecimento dos sintomas, mas o poliovírus pode continuar a ser eliminado durante mais três a seis semanas. A poliomielite não tem tratamento específico.



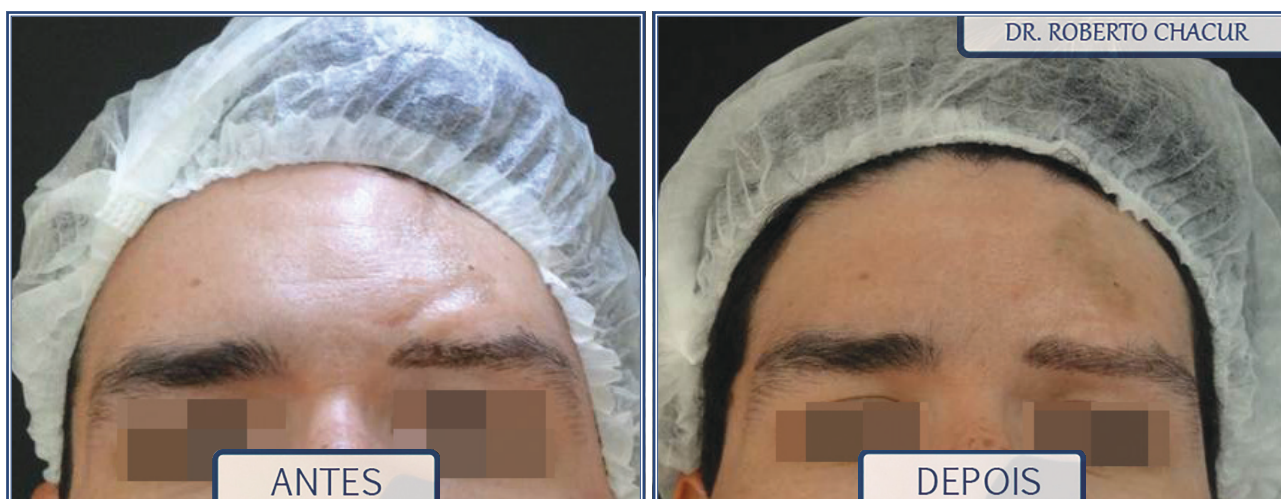Sequela de poliomielite tratada com PMMA. Um excelente resultado que devolveu a autoestima ao paciente. Tratamento difícil ou sem solução com outra técnica, foi realizado em três etapas, à razão de 100ml de PMMA em cada dia de tratamento, com intervalo mínimo de 30 dias entre as sessões, objetivando um volume circunferencial igual ao do lado contralateral.

## SÍNDROME DE PARRY ROMBERG

Conhecida como hemiatrofia facial progressiva, tem causa desconhecida e autolimitada. Costuma aparecer no início da adolescência, com progressão até metade da vida adulta (3.<sup>a</sup> década de vida), não costuma trazer alterações or-



Síndrome de Romberg – hemiatrofia parcial progressiva, diagnosticada no consultório conforme história clínica, importante ao médico referência em preenchimento ter conhecimento em síndromes congênicas ou adquiridas. Paciente foi submetida a procedimentos subsequentes inicialmente com intervalos de 30 dias e atualmente de ano em ano para repor volume, conforme necessidade e progressão da síndrome. Procedimento realizado com polimetilmetacrilato, devido à necessidade considerável de volume.



Golpe de sabre com irregularidade frontal corrigida com preenchimento de PMMA.

gênicas, mas com um comprometimento estético importante, variando conforme cada caso.

Geralmente envolve não apenas tecidos moles, como musculatura, gordura e derme, mas também comprometimento ósseo, e, dependendo do caso, indicando acompanhamento funcional com um ortodontista e também sendo necessários uma avaliação e acompanhamento neurológico.

O tratamento baseia-se na correção sintomática – funcional (quando existente) e na reparação dos danos estéticos.

Existem várias opções de tratamento, com retalhos miocutâneos, enxerto de gordura, implantes de silicone, PTFE, dentre outros, no entanto, pela facilidade e pelas diferentes densidades de produtos preenchedores, com possibilidade de realização do preenchimento gradativamente, inclusive com o paciente acordado e participando ativamente do procedimento, nos faz optar por esse tratamento como uma escolha, mas sempre com acompanhamento da parte funcional, sempre damos preferência para tratamento funcional, quando existente, para depois, sim, realizarmos o tratamento estético.

O tipo de preenchedor varia conforme a prática do profissional; depende do grau de acometimento e da região a ser tratada; geralmente em planos profundos optamos pelo PMMA (polimetilmetacrilato) e com frequência precisamos “liberar” aderências da pele, e para isso precisamos cuidar de toda a anatomia da face, como inervação e parte vascular, para evitarmos danos nessas estruturas.

O tratamento com gordura pode ser uma boa opção, no entanto o grau de absorção varia e costuma ser maior nesses casos, assim como em pacientes com lipodistrofia por uso de antirretrovirais.

## TRATAMENTO DE CELULITE E IRREGULARIDADES CUTÂNEAS

A celulite (ou lipodistrofia ginoide) é uma afecção do tecido conjuntivo subcutâneo, multifatorial, que altera e danifica a estrutura do tecido adiposo e pode manifestar-se em diversos graus. Causada pelo acúmulo de gordura, água e toxinas nas células, compromete tanto a saúde como a harmonia estética do paciente, inibindo ainda a microcirculação do sangue: como a quantidade de gordura presente nas células é que determina o fluxo sanguíneo que as permeia, uma mudança da consistência tecidual pode diminuir essa quantidade de sangue, provocando uma gama de manifestações decorrentes.

Caracterizada por desníveis na pele e nódulos, a celulite em graus mais avançados apresenta clinicamente um aspecto comparável ao da casca de laranja. Em regiões afetadas, verifica-se um enrijecimento da camada de gordura. Ao lado da má circulação do sangue e insuficiência metabólica, ela propicia o surgimento de fibrose no tecido adiposo, quando, em áreas sem ocorrência de celulite, deveria haver normalmente espaços onde a gordura se movesse livremente sob a compressão da pele.

Essa alteração clínica e a propensão para o seu aparecimento em regiões do abdômen, glúteos e dorso das coxas não podem ser relacionadas unicamente à obesidade. Mesmo pessoas magras podem sofrer desse mal. Quanto à tese de que a celulite acomete mais as mulheres que os homens, ainda não existem estudos comprobatórios. Contudo, sabe-se que cerca de 80% do público feminino sofre dessa condição. Isso se deve ao fato de a gordura se acumular, nas mulheres, geralmente nas coxas, nos quadris e nas nádegas, áreas mais propensas à celulite.

A doença é comumente catalogada como uma alteração dermatológica; contudo, existem diferentes teorias para explicá-la. Uma delas faz referência à ocorrência de edema no tecido conjuntivo, ocasionando grande acúmulo de água, o que propicia seu aparecimento. Isto é, ao alterar a microcirculação, principalmente em decorrência de sobrepeso ou obesidade, a compressão dos sistemas venosos e linfáticos resulta em celulite. Ela também pode estar associada à projeção do tecido conjuntivo, característica verificada essencialmente em mulheres.

O surgimento da celulite pode ainda ser influenciado pela perda de colágeno na região onde se apresenta, estresse, sedentarismo, hereditariedade, contraceptivos hormonais, idade, sexo, gravidez e nutrição, entre outros. Ela pode depositar-se em diferentes regiões do corpo: as palmas das mãos, as plantas dos pés e o couro cabeludo são as únicas partes não atingidas. A postura corporal também é outro fator a ser levado em conta.

Além de provocar alterações estéticas, a celulite pode causar problemas de saúde, como dor e insuficiência metabólica, principalmente nos seus estágios mais avançados. As formações de nódulos de gordura cada vez maiores resultam dos graus mais avançados da doença. Com esse aumento, a projeção da celulite se opõe cada vez mais à força de resistência das trabéculas de sustentação conjuntiva (graus 3 e 4).

## ESTRUTURA DA CELULITE

O lipócito, célula que apresenta pequenos vacúolos de gordura distribuídos em seu interior, é o local onde se acumula a gordura proveniente da alimentação. Com o progressivo aumento da deposição adiposa nesses vacúolos, eles aumentam de tamanho, aproximando-se uns dos outros e, posteriormente, se juntando, de modo a ocupar cada vez mais o interior da célula.

Entre os lipócitos correm os vasos e as artérias que suprem as células de sangue, oxigênio e nutrientes, bem como as veias e os linfáticos, que transportam o

sangue e os produtos do metabolismo de volta para a circulação. Tudo isso se dá em processo contínuo. Indivíduos com tendência a serem magros têm menos lipócitos, ao passo que as pessoas com inclinação à obesidade têm mais.

No tecido gorduroso existem, também, as fibras que separam os grupos de lipócitos. Essas fibras são responsáveis por uma maior propensão à celulite nas mulheres, uma vez que elas são finas e perpendiculares à pele, ligando-a ao tecido muscular mais profundo. Quando o tecido gorduroso se expande, na mulher, em função do acúmulo de gordura, ele aumenta na direção da pele.

Nos homens, essas fibras são mais grossas e se ligam à musculatura de forma oblíqua. Assim sendo, no caso deles, as fibras resistem à expansão do tecido gorduroso, levando-o a se instalar nas camadas mais profundas da pele.

O tecido gorduroso expandido comprime as veias e os linfáticos, formando um edema (inchaço), que, por sua vez, aumenta ainda mais o tecido e acelera o processo de celulite. Os hormônios femininos canalizam mais gordura para regiões como os quadris e alteram as paredes das microveias, piorando as condições circulatórias. Esse mecanismo forma um círculo vicioso, que, uma vez iniciado, só tende a piorar se não for efetivamente tratado.

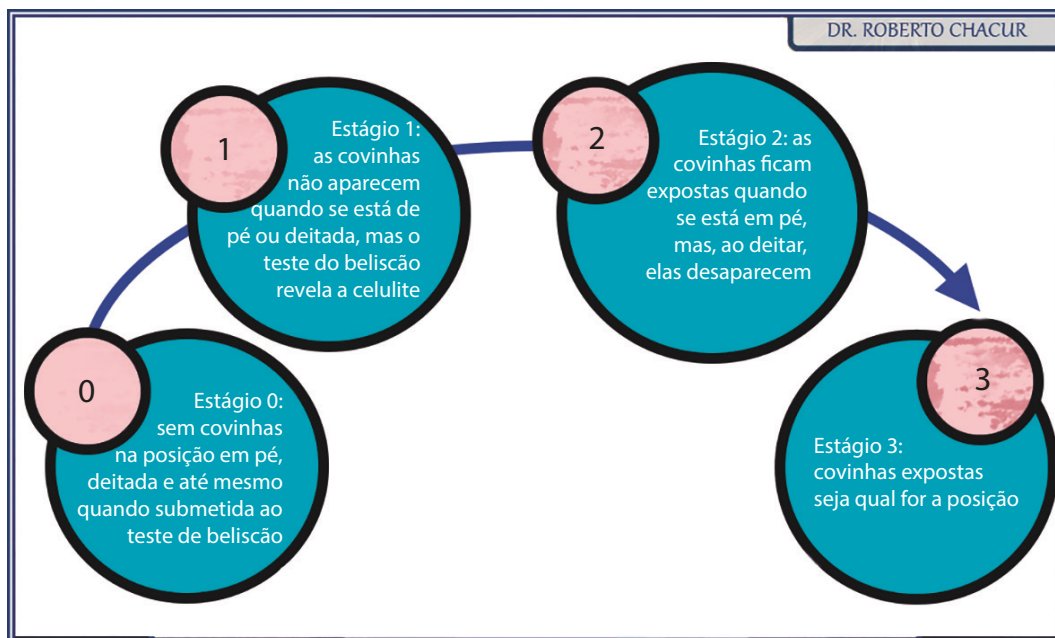
A doença requer tratamento com especialista e, segundo autores, é catalogada em quatro estágios, sendo que na condição normal, o tecido gorduroso é ricamente irrigado, as células gordurosas têm tamanho e forma normal e os vasos são eficientes. Não existe edema e a termografia permanece dentro dos padrões preestabelecidos.

**PRIMEIRA ETAPA** – Há um acúmulo de gordura nas células do tecido gorduroso que não causa alterações da circulação sanguínea ou dos tecidos, sendo que elas são apenas histopatológicas. É possível observar a dilatação das pequenas veias, mas não há dor.

**SEGUNDA ETAPA** – A celulite é perceptível quando o músculo é contraído ou quando a pele é apalpada. Ocorre diminuição da temperatura e perda de elasticidade da pele. As células adquirem uma quantidade maior de gordura e se nota um certo grau de fibrose, que, se agravado, causa micronódulos. O aumento do volume das células gera alterações na circulação, em razão da compressão que elas exercem sobre as microveias e os vasos linfáticos. Em função disso, a região acumula resíduos tóxicos, que, normalmente, seriam eliminados do corpo. Nesse estágio não há dor, mas as irregularidades podem ser observadas.

**TERCEIRA ETAPA** – Aqui, a celulite apresenta nódulos, é visível mesmo sem a compressão dos tecidos ou apalpação e provoca até mesmo alterações na sensibilidade da pele. O contínuo aumento do volume das células causa uma desordenação do tecido e o surgimento de nódulos. A circulação fica mais comprometida e há formação de fibrose. Nessa fase, podem surgir microvarizes, e a pele adquire o aspecto de uma casca de laranja. Percebem-se uma sensação de peso e cansaço nas pernas acometidas por celulite.

**QUARTA ETAPA** – A pele fica enrugada, flácida, com nódulos grandes e dolorosos, além de haver fibrose. Neste caso, a celulite é aparente em qualquer posição anatômica. O cansaço e as dores são frequentes, mesmo sem nenhum esforço.



### ESTÁGIOS DA ESCALA NURNBERGER-MÜLLER

A escala relaciona a pele normal e os estágios mais avançados da celulite. São eles:

**ESTÁGIO 0** – Sem covinhas na posição em pé, deitada e até mesmo quando submetida ao teste do beliscão.

**ESTÁGIO 1** – As covinhas não aparecem quando se está de pé ou deitada, mas o teste do beliscão revela a celulite.

**ESTÁGIO 2** – As covinhas ficam expostas quando se está em pé, mas, ao deitar, elas desaparecem.

**ESTÁGIO 3** – Covinhas expostas seja qual for a posição.

### LOCALIZAÇÃO DA CELULITE

A celulite se instala em várias partes do corpo, mas constata-se uma predominância na região dos glúteos, na porção lateral das coxas, na face interna e poste-



rior da coxa, no abdômen, na nuca, na face interna dos joelhos e na parte posterior e lateral dos braços. Em pacientes com clara predisposição, o tecido adiposo pode acumular-se até mesmo nos tornozelos.

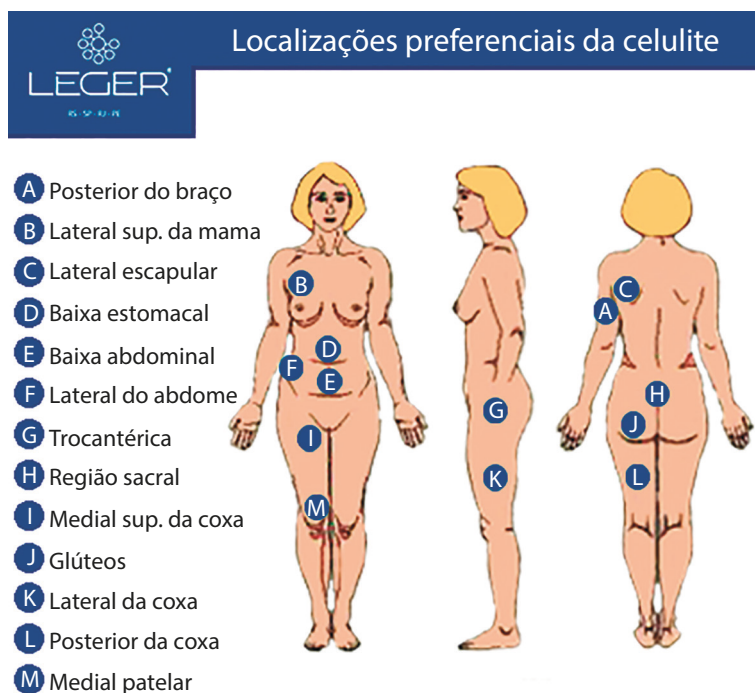
### FATORES QUE FAVORECEM A FORMAÇÃO

A herança genética é muito importante nos casos de celulite. Podem-se herdar distintos fatores que predispoem a ela, como a produção de hormônios e até mesmo a assimilação de hábitos alimentares.

Supondo, por exemplo, que duas irmãs gêmeas idênticas e com predisposição genética para a celulite sejam criadas por famílias diferentes, sendo que uma segue padrões alimentares saudáveis e tem atividade física regular e a outra, não, a primeira gêmea terá muito menos probabilidade de desenvolver celulite. Em resumo, pessoas com tendência hereditária para desenvolver celulite que cuidam da alimentação e do corpo, provavelmente desenvolverão menos a doença do que aquelas que têm vida sedentária e maus hábitos alimentares.

**A INFLUÊNCIA HORMONAL** – Os hormônios femininos têm papel importante no aparecimento da celulite, pois eles determinam onde a gordura será depositada ainda na adolescência. Também são eles que atribuem as características ginoide, estimulando a deposição de gordura nos quadris e nas coxas. A ação hormonal nas mulheres se verifica, ainda, nas paredes das veias, onde ocorre formação de edema e retenção de líquidos no final do ciclo menstrual, fatores estes que propiciam o aparecimento da celulite. A formação de tecido adiposo em excesso decorre, portanto, de uma conjunção de fatores: a ação hormonal e as alterações em veias e linfas.

**ALIMENTAÇÃO E CELULITE** – As células atuam como operárias de uma fábrica que produz várias substâncias úteis, mas o seu trabalho deixa resíduos tóxicos, que precisam ser eliminados constantemente. Comer mais que o necessário, exceder-se no consumo de gorduras e carbo-hidratos e entregar-se a maus hábitos alimentares, em especial à noite aumentam a síntese e o armazenamento de gorduras e favorece a celulite. Beber pouca água e abusar do sal também di-



ficultam a troca de líquidos do organismo, promovendo a retenção de resíduos tóxicos do metabolismo celular.

**VIDA SEDENTÁRIA** – A falta de exercícios físicos inibe o consumo de energia pelo corpo, facilitando a transformações das sobras alimentares em gordura. Além disso, com o tempo, as células perdem sua capacidade de produzir energia, o que leva o organismo a ser cada vez mais lento. As facilidades da vida moderna são, portanto, imperativo para combater o sedentarismo.

## ABORDAGENS MÉDICAS

Não há uma cartilha padronizada para tratar efetivamente a celulite, pois cada caso é um caso. Na maioria das vezes, a combinação de diferentes abordagens leva a um resultado natural e harmônico.

Há tratamento para todos os níveis de celulite, mas nos mais leves a recuperação é total, enquanto nos demais o resultado é apenas parcial. Ainda assim, é importante submeter-se a ele, porque a celulite é uma doença cumulativa. Quanto mais cedo se iniciar um tratamento, melhor será o resultado. A termografia é importante não só para determinar o grau de tecido adiposo acumulado e planejar o tratamento, como também é um parâmetro para definir prognósticos.

Existe atualmente grande variedade de tecnologias que, associadas, permitem eliminá-la. A combinação de radiofrequência e infravermelho queima a gordura localizada, ajudando na microcirculação e aumentando a produção de colágeno, o que leva a uma melhora da pele. A drenagem linfática (que alguns aparelhos realizam combinando vácuo e manipulação mecânica) ajuda a desobstruir a microcirculação, revertendo o inchaço, responsável pelo aspecto de casca de laranja, e melhora a tez. É possível, também, usar preenchimentos dos mais diversos tipos para ajudar no tratamento. Preenchedores permanentes, como o polimetilmetacrilato (PMMA), se injetados profundamente, abaixo do músculo, estimulam a produção de colágeno local e também melhoram a volumetria. Nos casos de celulite de graus 3 e 4, classificação dos autores Rao et al. e Rossi & Verganini. Ou 2 e 3 pela escala de NURNBERGER-MÜLLER. Quando o septo fibroso é visível, recomenda-se removê-lo com o auxílio de uma agulha bisturizada que desenvolvi para meus pacientes, a Goldenneedle, possibilitando a infiltração anestésica ou de produtos particulados e ao mesmo tempo o descolamento do septo fibroso.

# GOLDINCISION – TRATAMENTO COM SUBCISÃO E PREENCHIMENTO COM PMMA

Tratamentos com medicamentos tópicos e/ou orais não apresentam resultados muito satisfatórios quando utilizados nos graus mais avançados da doença. Como nem todas as abordagens medicamentosas têm eficácia comprovada, em casos mais severos, é aconselhável realizar uma subcisão. Essa conduta, geralmente empregada para corrigir irregularidades decorrentes da celulite de graus 3 e 4 na região glútea e descrita em 1997, revela-se eficaz. Na minha prática, além do desenvolvimento de uma ferramenta que julgo mais eficaz, também utilizo *fillers* particulados, como hidroxapatita de cálcio, ácido polilático ou o PMMA, técnica que descrevo como Goldincision.

Inicialmente, é preenchida uma ficha de avaliação com anamnese completa. Na ocasião, são registrados os tratamentos realizados anteriormente, é formalizado um termo de consentimento e realizado um registro fotográfico.

A técnica de subcisão consiste em uma cirurgia subcutânea realizada com agulha especial para a secção do septo fibroso, de maneira a liberar a tração que ele provoca na pele e estimular a formação de colágeno.

Para o preenchimento de irregularidades e até em pacientes que fizeram a retirada de prótese de silicone e apresentam aderências inerentes a um processo inflamatório nas regiões afetadas, utiliza-se como preenchedor o PMMA. Além de remodelar e dar volume ao glúteo, esse produto estimula a neocolagênese e não é absorvível.

Tanto o procedimento de preenchimento como o de subcisão são feitos no próprio consultório, com anestesia local. Além disso, as duas técnicas apresentam a vantagem de poder ser realizadas quase simultaneamente. As pacientes permanecem acordadas e participam ativamente da conduta médica, opinando quanto ao volume e local a infiltrar o implante líquido. A anestesia local consiste em injeção de lidocaína 2% com vasopressor, diluída 1:1 em soro fisiológico.

Durante o procedimento, infiltram-se cerca de 3 a 10 ml de PMMA a 10%, bem espalhado em cada uma das regiões a tratar, com um movimento semelhante ao da lipoaspiração. Ele permite uma distribuição uniforme do produto sob a pele, de modo a estimular o colágeno e melhorando a flacidez, garantindo um pequeno preenchimento local, para repor o espaço vazio criado pela subcisão.

## OUTROS TRATAMENTOS

**DRENAGEM LINFÁTICA** – Auxilia no processo de eliminação de impurezas acumuladas nos espaços entre as células dos tecidos. Principal objetivo: remover o excesso de líquidos e/ou toxinas, de modo a melhorar a oxigenação e nutrição dos tecidos. O tratamento com drenagem linfática pode ser realizado de duas formas: manualmente ou com auxílio de aparelhos, por meio de movimentos circulares e suaves sobre os pontos em que estão situados os vasos linfáticos. Diferentemente do que se pensa, o procedimento não causa lesões, pois atinge vasos linfáticos superficiais. Como consequência, ocorre uma diminuição de medidas em função da eliminação do excesso de líquido no organismo.

**RADIOFREQUÊNCIA** – Alguns aparelhos associam tecnologias que combinam a emissão de raios infravermelhos à radiofrequência ao mesmo tempo em que funcionam como massagedores. O infravermelho e a radiofrequência agem sobre a flacidez da pele nas camadas mais profundas, enquanto a massagem mecânica estimula a formação de colágeno, produzido naturalmente pelo corpo. A massagem é feita por rolo de sucção e visa a melhorar a circulação, diminuir o inchaço e mobilizar as fibras do tecido adiposo. Ao aquecer o tecido com o uso da radiofrequência e do infravermelho, ela promove maior fluxo sanguíneo para a região, ajudando a oxigenar os tecidos. No tratamento da celulite com radiofrequência, o paciente sente a pele mais quente e uma pequena pressão devida à massagem mecânica. Algumas áreas, como a parte interna da coxa, são mais sensíveis.

**ULTRASSOM** – O aparelho combina o ultrassom a correntes estereodinâmicas, que ajudam no tratamento da celulite e aceleram o sistema linfático. O objetivo é remover a gordura e as toxinas que foram expulsas com o ultrassom. No procedimento para eliminação da celulite, a área é previamente demarcada e, depois, aplica-se um gel que serve de meio de condução da onda de ultrassom. O paciente sente apenas um pequeno formigamento.

## GOLDINCISION

**TRATAMENTO PARA CELULITE COM DESCOLAMENTO DO SEPTO FIBROSO NA PANICULOPATIA GRAUS 3 E 4, ASSOCIANDO PREENCHIMENTO COM PRODUTO BIOESTIMULADOR (POLIMETILMETACRILATO (PMMA), HIDROXIAPATITA DE CÁLCIO OU ÁCIDO POLILÁTICO)**

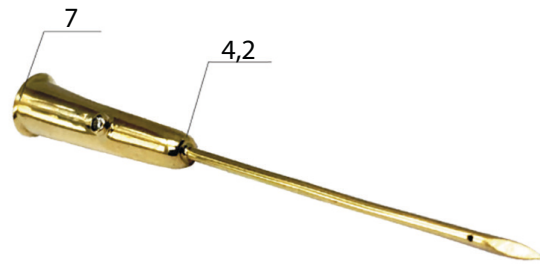
### RESUMO

A celulite é uma afecção do tecido conjuntivo subcutâneo, multifatorial, que compromete a estrutura do tecido adiposo e pode manifestar-se em vários graus.

Consiste em uma técnica que utilizo para tratar e corrigir irregularidades decorrentes de celulite nos graus 3 e 4 em região glútea. Centenas de pacientes foram submetidos a tratamento em região glútea para correção de irregularidades resultantes de celulite nos graus mais avançados, assim como fibroses pós-traumáticas e atrofia regional com a técnica denominada Goldin-cision. Pacientes com acompanhamento de 11 anos no tratamento da celulite nos graus 3 e 4 com esta técnica que associa o descolamento do septo fibroso a produtos bioestimuladores apresentaram significativa melhora conforme registro fotográfico e satisfação dos pacientes e do *staff* médico. O resultado foi considerado eficiente, corrigindo satisfatoriamente os casos de celulite graus 3 e 4 em todos os casos.

### INTRODUÇÃO

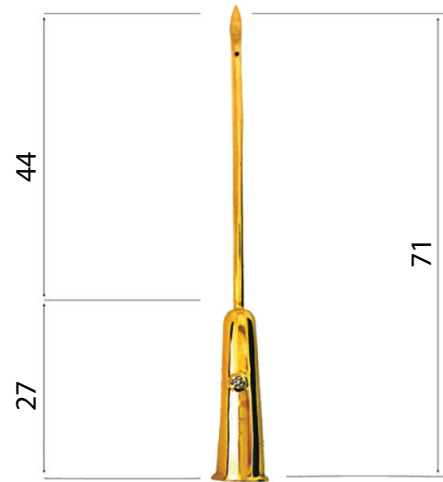
*Celulite* é uma palavra coloquial usada para designar depósito de gordura e tecido fibroso que causam ondulações na pele, mas empregado erroneamente, pois não se trata de uma inflamação ou infecção do tecido celular subcutâneo. A palavra teve origem na literatura médica francesa há mais de 150 anos. A expressão médica correta utilizada para essa condição é *paniculopatia edematosa fibrosclerótica* ou *lipodistrofia ginoide*. É comumente conhecida como uma alteração dermatológica, contudo existem diferentes teorias para definir o conceito de celulite. A celulite é muito mais complexa do que um simples acúmulo de gordura. O fator chave é a presença do estrógeno por isso ocorre quase exclusivamente em mulheres pós-púberes e está de fato presente em 80-95% das mulheres, nas áreas em que a gordura está mais predomi-



GOLDENNEEDLE

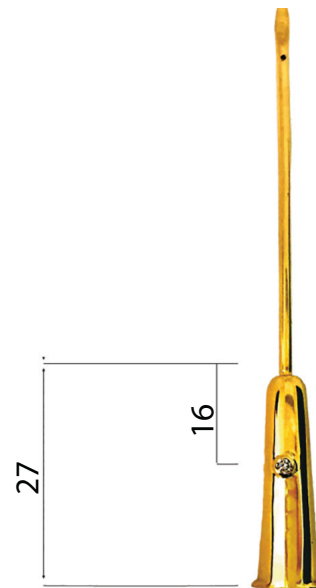
$$7 \div 4,2 = 1,6$$

$$44 \div 27 = 1,6$$



GOLDENNEEDLE

$$27 \div 16 = 1,6$$



GOLDENNEEDLE

Goldenneedle – ferramenta desenvolvida em ouro cirúrgico respeitando as necessidades de uma espessura que não permite cicatriz, orifício para complementação de anestesia local e extremidade bisturizada cortante bilateralmente. Todas as dimensões da Goldenneedle respeitam as proporções phi de 1,618, presente em tudo na natureza.

minantemente sob a presença desse hormônio, como nádegas, coxas e quadris. Uma das teorias para o aparecimento da celulite refere-se à ocorrência de edema no tecido conjuntivo que ocasiona grande acúmulo de água e gera a celulite. Ou que a compressão dos sistemas venosos e linfáticos ao alterar a microcirculação resulte na celulite, principalmente devido ao fator de obesidade. Ou pode estar associada à projeção do tecido conjuntivo, nas mulheres por se apresentar perpendicular e nos homens oblíquo, explicando a maior incidência de celulite no sexo feminino. O aparecimento da celulite também pode ser influenciado por perda de colágeno na região afetada, *stress*, sedentarismo, obesidade, hereditariedade, contraceptivos hormonais, idade, sexo, gravidez, nutrição, entre outros. A celulite pode atingir diferentes regiões do corpo; as palmas das mãos, as plantas dos pés e o couro cabeludo são as únicas partes não atingidas. As regiões com mais incidência de celulite são as nádegas e a região posterior da coxa. Associa-se essa incidência ao fato da compressão do tecido adiposo, devido também à postura corporal, aumentando a celulite nessas regiões. Segundo autores, o tecido adiposo e o tecido cutâneo são afetados de diferentes formas, provocando alterações estruturais na pele, na microcirculação e nos adipócitos. A celulite pode variar em 4 graus, de acordo com os autores Rao et al. e Rossi e Verganini. No grau 1 apresenta alterações somente histopatológicas. No grau 2 a celulite é perceptível quando o músculo é contraído ou quando a pele é palpada. Ocorre diminuição na temperatura, perda de elasticidade da pele e alteração circulatória. Quando a celulite apresenta nódulos, é visível mesmo sem a compressão dos tecidos e até mesmo alterações na sensibilidade da pele são caracterizadas como grau 3. Já no grau 4, a pele fica enrugada, flácida, com nódulos grandes e dolorosos, além de fibrose. Neste caso a celulite é aparente em qualquer posição anatômica. A celulite, além de provocar alterações inestéticas, pode provocar problemas de saúde, como a insuficiência metabólica e a circulatória, além de dor, principalmente nos estágios mais avançados, como nos graus 3 e 4. As formações de nódulos de gordura, ao aumentarem, resultam nos graus mais avançados. Com esse aumento, à sua projeção opõe-se à força de resistência das trabéculas de sustentação conjuntiva, verificada nos graus 3 e 4. Tratamentos com medicamentos tópicos e/ou orais não apresentam resultados muito satisfatórios quando utilizados para os graus mais avançados da celulite.

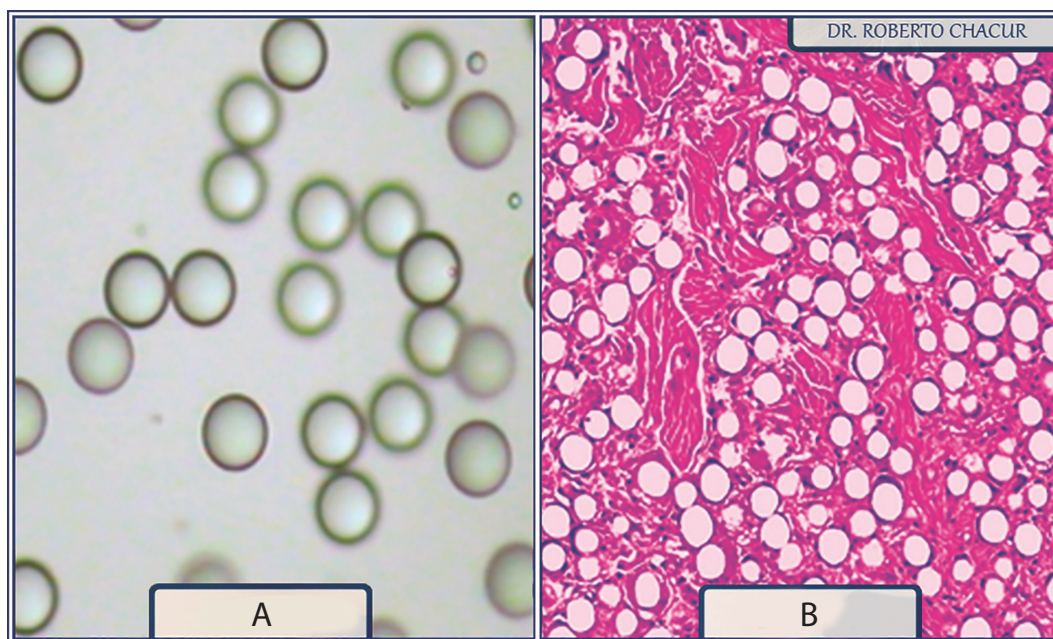
Como nem todos os diferentes tratamentos para celulite têm sua eficácia comprovada, em casos de grau avançado realizo a Goldincision. Para diagnóstico e tratamento é recomendado um médico especialista. A subcisão consiste em uma técnica cirúrgica invasiva em que, com uma agulha introduzida no tecido subcutâneo, se fazem movimentos paralelos à superfície cutânea, objetivando romper as traves de tecido fibroso, que têm papel relevante na etiopatogenia da celulite. Na goldincision utilizo uma agulha denominada *goldenneedle*, especial

para a secção desses septos, liberando a tração que provocam na pele e estimulando a formação de colágeno.

Durante o procedimento, são também seccionados vasos sanguíneos, presentes junto aos septos, resultando na formação de hematomas. Esses hematomas, que são temporários, quando presentes, também estimulam a formação de um novo tecido conjuntivo, que vai atuar preenchendo o local tratado, redistribuindo a gordura, as forças de tração e a tensão da pele.

Esse procedimento exige cuidado no pós-operatório, como o uso de short de malha específico compressivo, suspensão de atividades físicas e drenagem linfática. Contudo, é realizada em ambulatório, com paciente acordado, sendo minimamente invasiva, efetiva e segura. Para preenchimento de irregularidade pós-traumática, como injeções, traumas, quedas e até pacientes pós-retirada de prótese de silicone, com aderências pós-processo inflamatório em regiões afetadas, utiliza-se o preenchedor polimetilmetacrilato (PMMA), associado à subcisão, técnica que padronizei em meus pacientes e denominei como Goldincision.

O PMMA é um polímero utilizado como preenchedor com apresentação na forma de microesferas sintéticas com diâmetro entre 40 e 60  $\mu$ m, veiculadas em um meio de suspensão que pode ser colágeno, apteico ou cristalóide. As apresentações comerciais podem ser de 2%, 5%, 10%, 15% e 30%, conforme a concentração de PMMA. O produto é de caráter permanente, havendo apenas absorção do veículo.



Uma solução com 20% de partículas promove 80% de estimulação tecidual rica em colágeno (imagem direita, 10 anos de PMMA implantado, publicado pelo Dr. Lemperle).

Assim como o ácido poli-L-lático e a hidroxiapatita de cálcio, o PMMA, também pode ser utilizada como um bioestimulador quando aplicado em pequena quantidade e espalhado de forma homogênea em plano dérmico, devido à sua propriedade de estimular a neocolagênese por meio da resposta inflamatória subclínica. As microesferas fagocitadas permanecem no local do implante, onde há reação tissular com gigantócitos ao redor de cada microesfera, formação de tecido colágeno e neovascularização.

Análise microscópica mostra na figura 22 abaixo (em “a”) partículas de PMMA sem irregularidades ou impurezas, enquanto a “b” mostra o estímulo da neocolagênese pela presença do PMMA implantado.

## TRATAMENTO

Inicialmente é preenchida a ficha de avaliação com anamnese completa, registro de tratamentos prévios, preenchimento do consentimento informado e registro fotográfico. Os procedimentos tanto de preenchimento como de subcissão foram realizados ambulatorialmente, com anestesia local e no próprio consultório. As pacientes permaneceram todas acordadas e participaram ativamente durante todo o procedimento, opinando quanto ao volume e local a ser infiltrado o implante líquido. As pacientes são marcadas com ortostatismo, e frente a um espelho, em decúbito, realiza-se a anestesia local com lidocaína 2% com vasopressor, diluída 1:1 em soro fisiológico, realizada marcação das depressões e anestesia local, com infiltração de alguns mililitros, conforme a paciente, em torno de três a dez ml de PMMA, a 10%, bem espalhado em toda a região a ser tratada (não apenas abaixo de cada ponto fibrótico), com um movimento semelhante ao de uma lipoaspiração e utilização de microcâmulas. Esse movimento visa a não permitir acúmulo de material, mas sim, uma

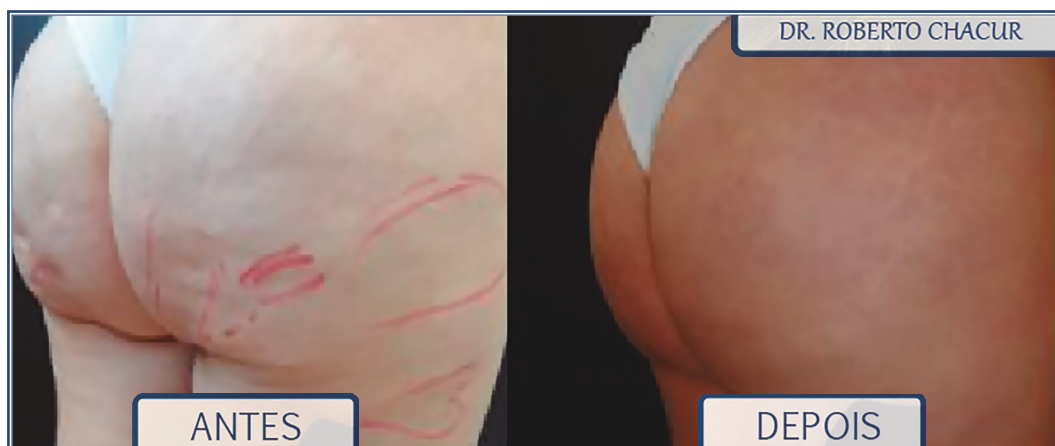

Imagem de antes e depois do tratamento com Goldincision.



distribuição uniforme, de modo a estimular o colágeno, dando mais firmeza à pele, procedimento que chamo de lipoestimulação; é realizado antes do descolamento do septo fibroso.

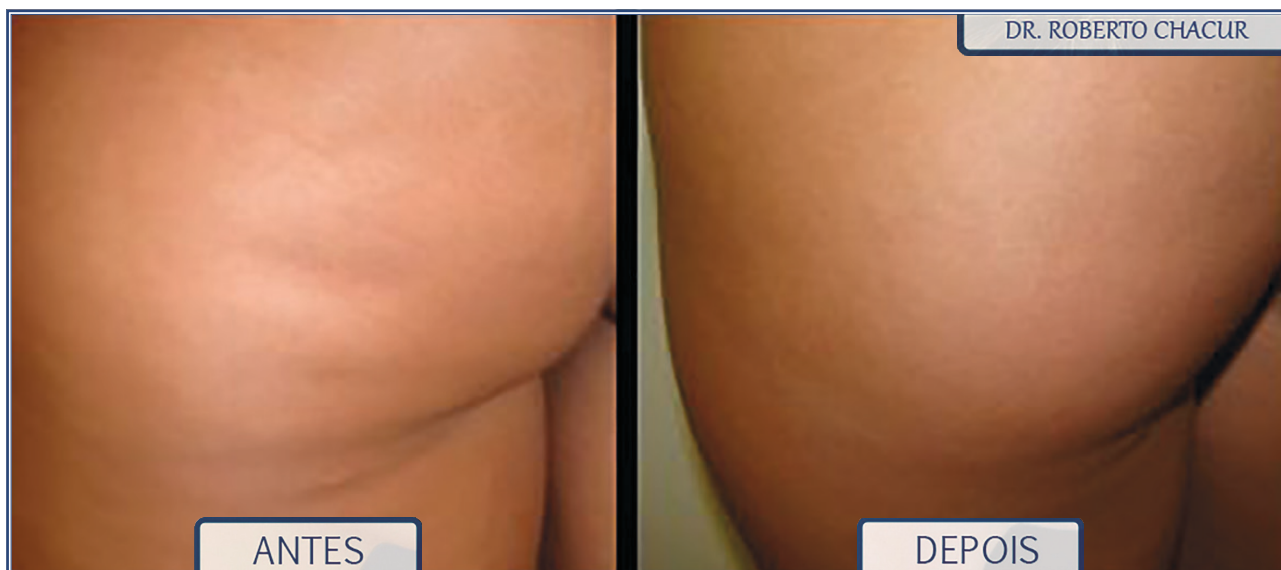
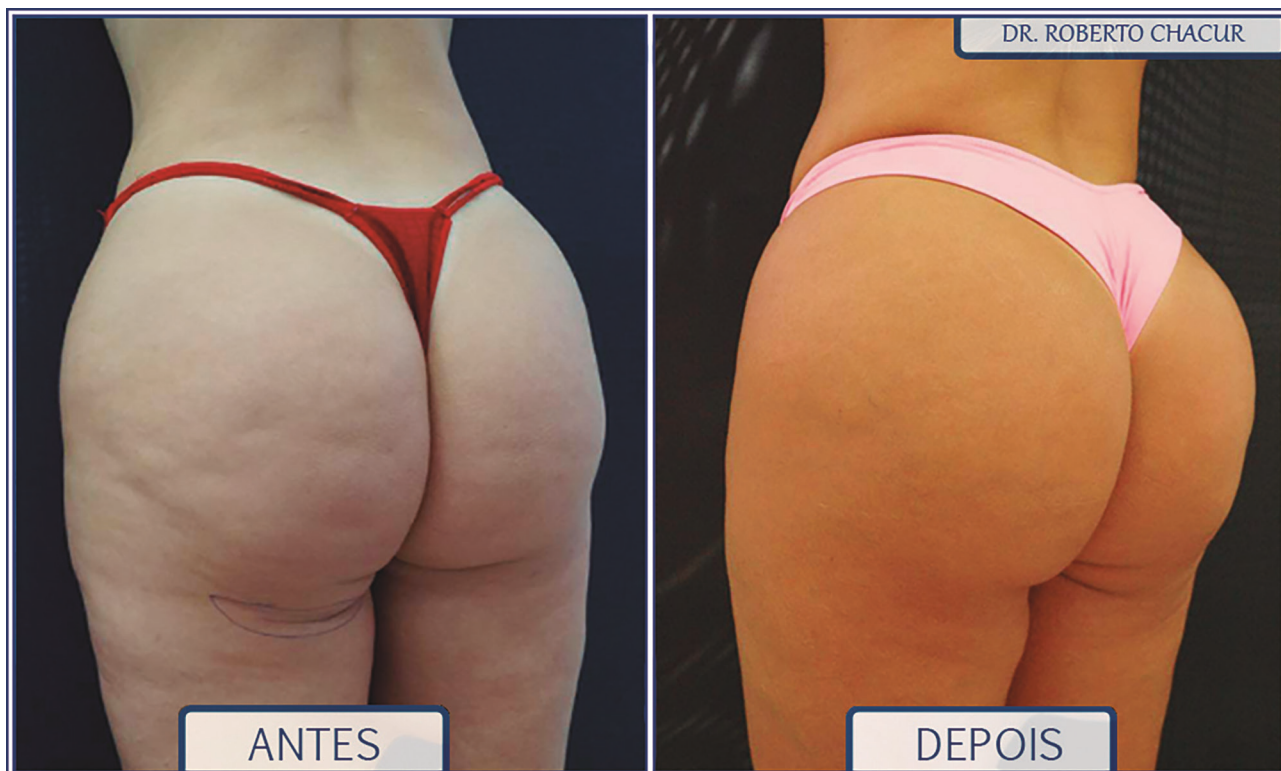

Imagem de antes e depois do tratamento com Goldincision.



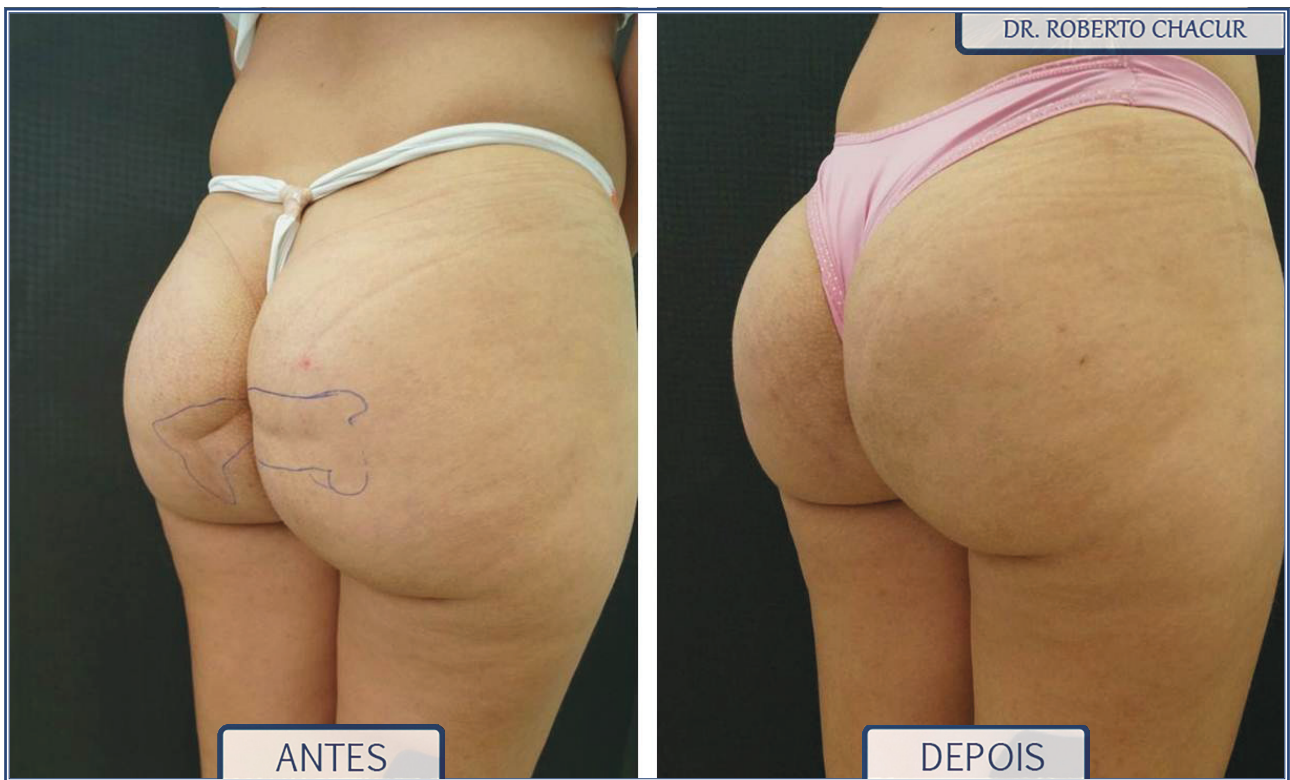

Imagem de antes e depois do tratamento com Goldincision. Bumbum por trauma com processo fibrótico.

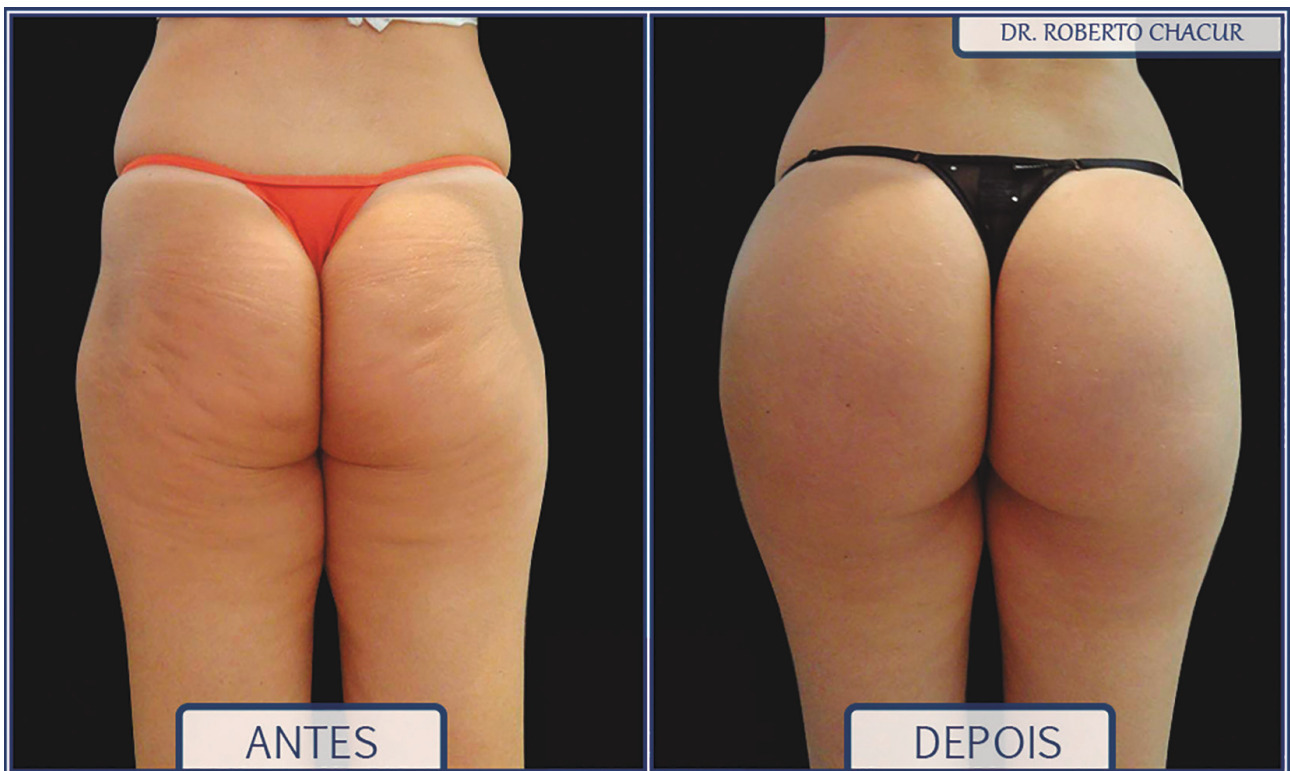
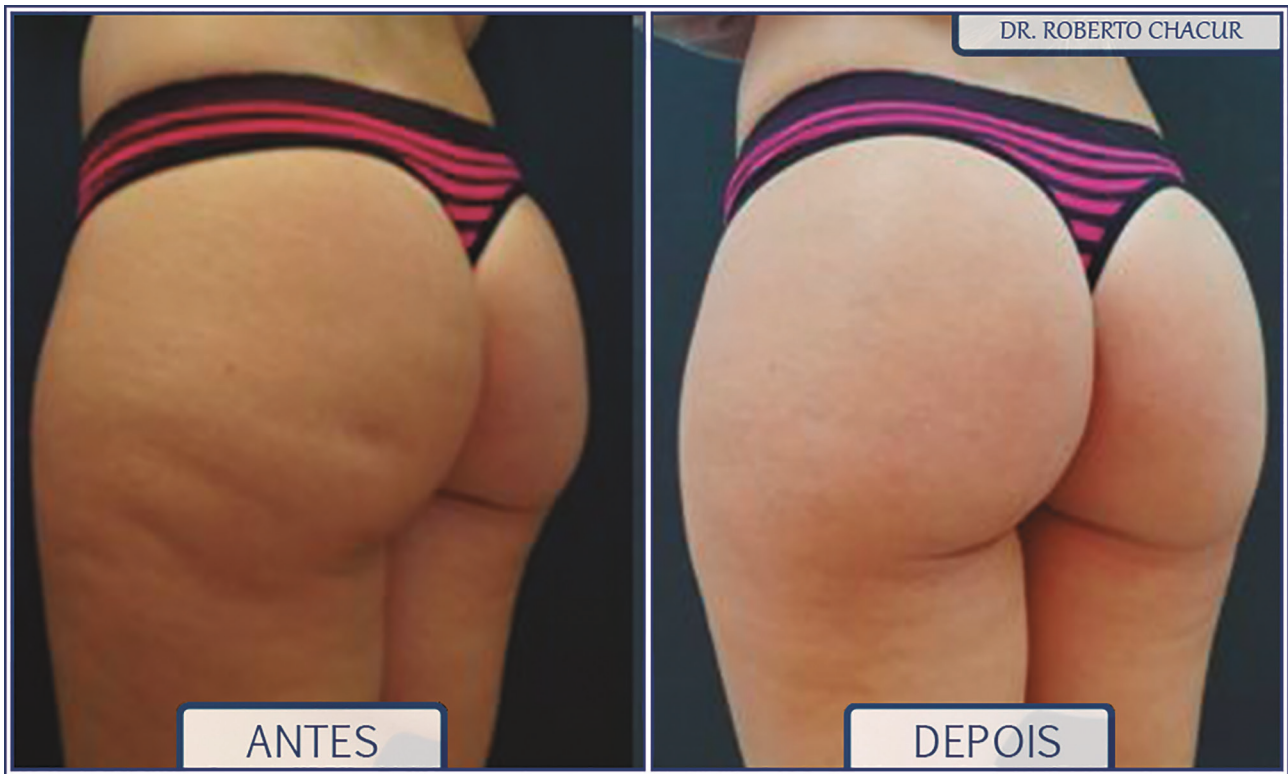

Imagem de antes e depois do tratamento do tratamento com Goldincision.

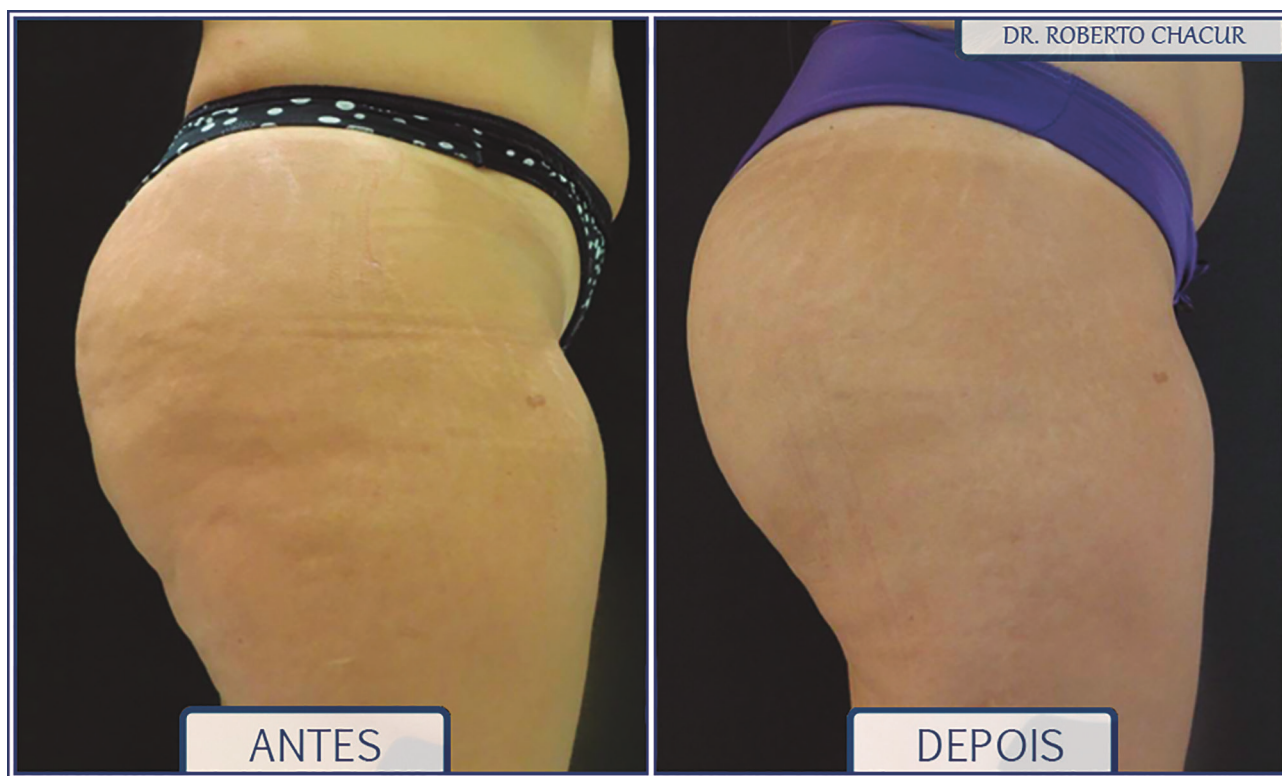

Pontos específicos de celulite – um desafio para os médicos. Trato com muita facilidade e tenho muita empolgação para realizar esse tipo de tratamento, pois geralmente pacientes chegam ao consultório por indicação após terem passado por diversos profissionais e tentativas de tratamento. Quando minha gerente passa valores, ela garante ao paciente o resultado total ou numa etapa complementar, conforme necessidade. O valor é passado ao paciente não por procedimento, mas sim para a retirada total daqueles pontos que incomodam.

## LIPOESTIMULAÇÃO

Assim como o procedimento de lipoaspiração, em que é retirada a gordura de forma simétrica e bem distribuída, para evitar risco de irregularidades subdérmicas, na lipoestimulação são implantados produtos particulados com objetivo não volumizador, e sim estimulador de neocolágeno, conforme já bem descrito em capítulos anteriores.

Essa técnica pode ser realizada com anestesia local e uso de microcânulas atraumáticas sem necessidade de corte nem ponto, e sem cicatriz, geralmente utilizado com 10 cm comprimento, para minimizar a necessidade de mais orifícios, geralmente por um único orifício de 0,7 a 0,9 mm na região central do glúteo, consigo bioestimular toda a região; primeiramente infiltra anestesia e posteriormente o produto; cerca de 30 ml de produto particulado (nunca géis como Aqualift ou ácido hialurônico) em cada nádega já é suficiente. Sabemos que um produto a 20% de concentração de partículas, sejam elas (partículas) polimetilmetacrilato ou hidroxapatita de cálcio, ou ainda ácido polilático (desde que 40 micras de diâmetro) é o suficiente para estimular aproximadamente 80% (4 x maior que seu próprio volume) de tecido autólogo (do próprio paciente), sendo este um tecido conjuntivo rico em colágeno (um tecido sólido) e por esse motivo não podemos em hipótese alguma deixar com que o produto se acumule princi-



Resultado de lipoestimulação com PMMA sem realização de *subcision*. Caso clássico de lipoestimulação pura, sem associações, sem Goldincision, sem equipamentos; apenas lipoestimulação com polimetilmetacrilato a 30%, 45 ml de cada lado.

palmente em plano superficial, sob risco de formação de nódulo, seja ele palpável ou até mesmo aparente. Assim como na lipoaspiração, o movimento é o mesmo; não podemos injetar produto com a cânula parada, sempre em movimento; se aspirar irregularmente, a lipo fica irregular; se lipoestimular de forma irregular, o produto pode ficar de forma irregular.

Eu realizo esse procedimento com PMMA a 30%, pois consigo espalhar muito bem, devido à prática diária, entretanto recomendo que iniciem realizando esse procedimento com PMMA 10%, minimizando o risco de nódulo e/ou irregularidade na região implantada, seja facial ou corporal.

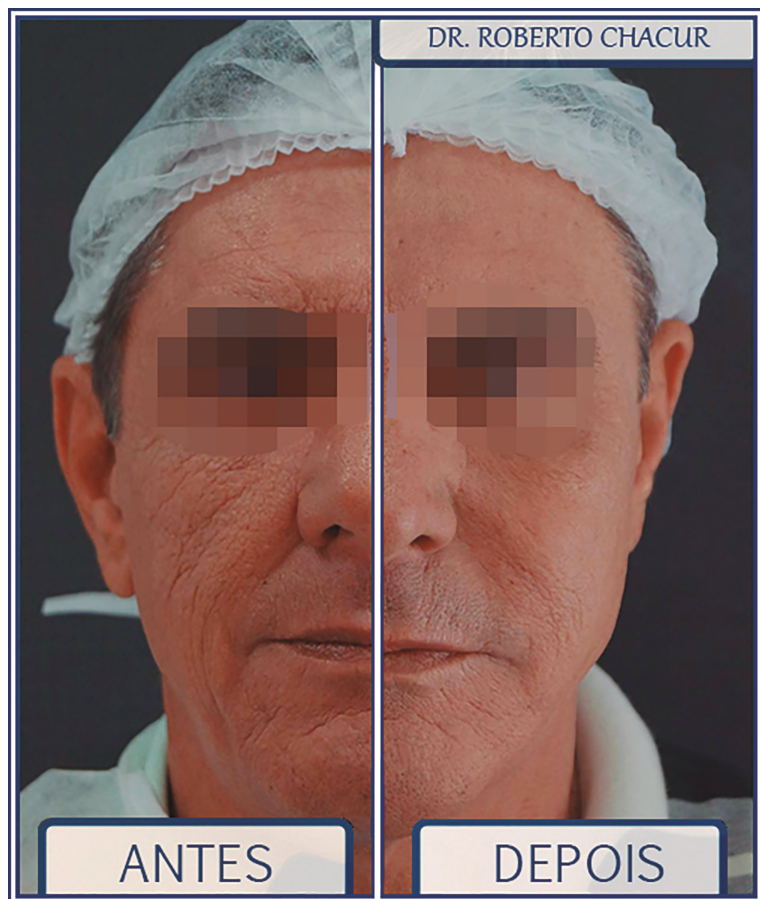
Volumetria e PMMA a 30% recomendo sempre em planos profundos, como intramuscular ou justaósseo. Colocando 45 ml intramuscular, não teremos neocolágeno de forma tão visual; para neocolágeno e melhoria na qualidade da pele não apenas pelo ganho de volume (que melhora a pele pelo efeito *lift*), precisamos infiltrar alguma quantidade, mesmo que pequena, em nível subdérmico superficial, como realizo também em face.

Muitos pacientes realizam esse procedimento em face, onde coloco produto acumulado justaósseo quando busco projeção, e algum volume de forma diluída e muito bem distribuída em subderme geral facial (facial em subcutâneo, sempre 10%).

O caso acima é associado com lipoestimulação facial total e volumetria malar, nasojugal, mandibular, temporal em sulcos. Geralmente utilizo um volume entre 20-30 ml total, entre volumetria e lipoestimulação, de forma muito natural; muitas vezes nem busco mudar a proporcionalidade do rosto, mas apenas realizar a reposição volumétrica perdida naturalmente pelo envelhecimento, e como essa perda ocorre em todos os níveis, seja ósseo, muscular ou subcutâneo, a reposição ocorre em todos esses níveis.

## DISCUSSÃO

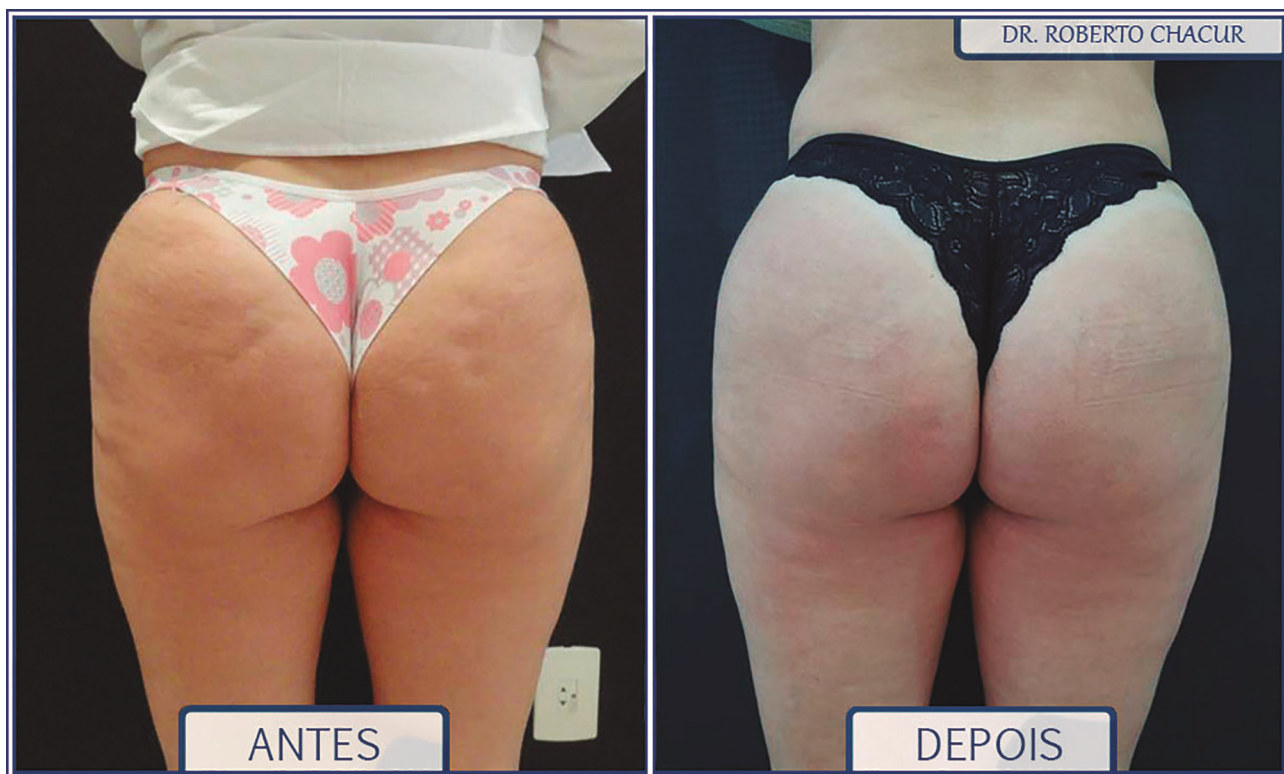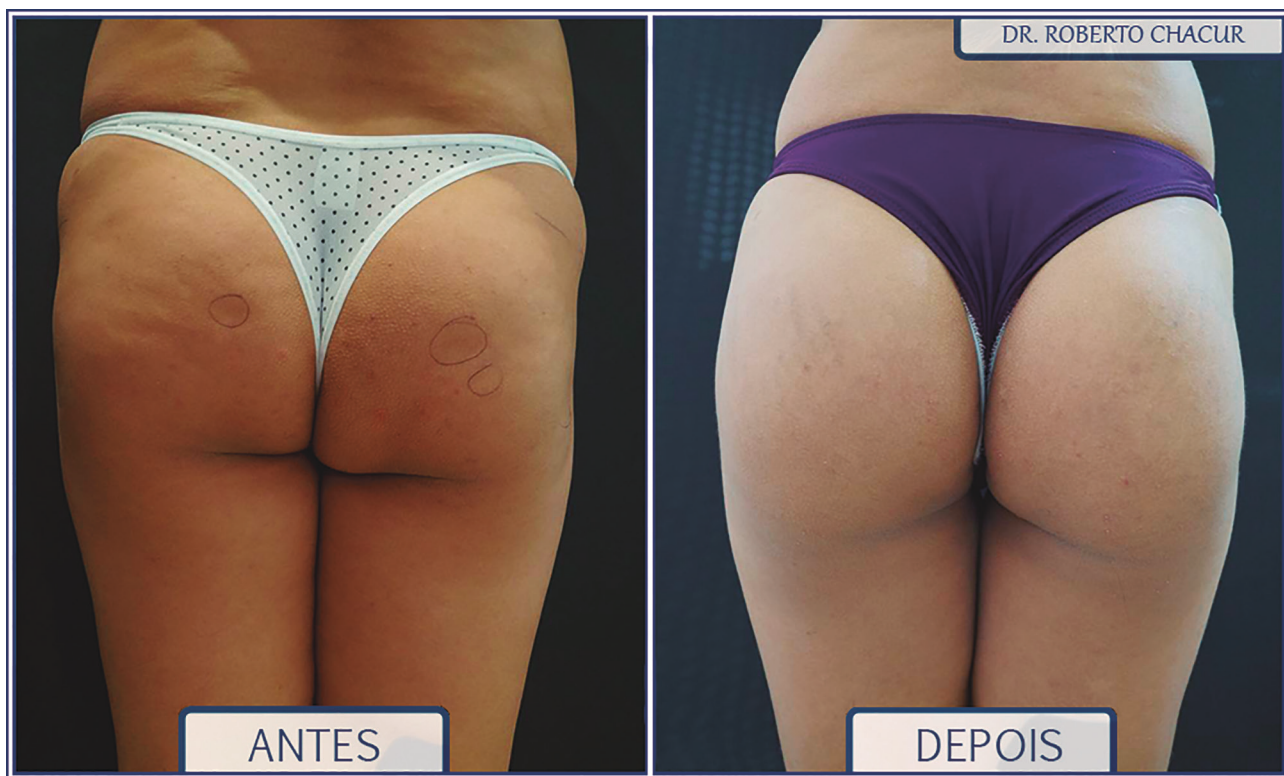A celulite, como é chamada comumente essa alteração cutânea, em graus mais avançados apresenta clinicamente um “aspecto de casca de laranja”. Em regiões afetadas ocorre um enrijecimento da camada de gordura, afetando o tecido adiposo.



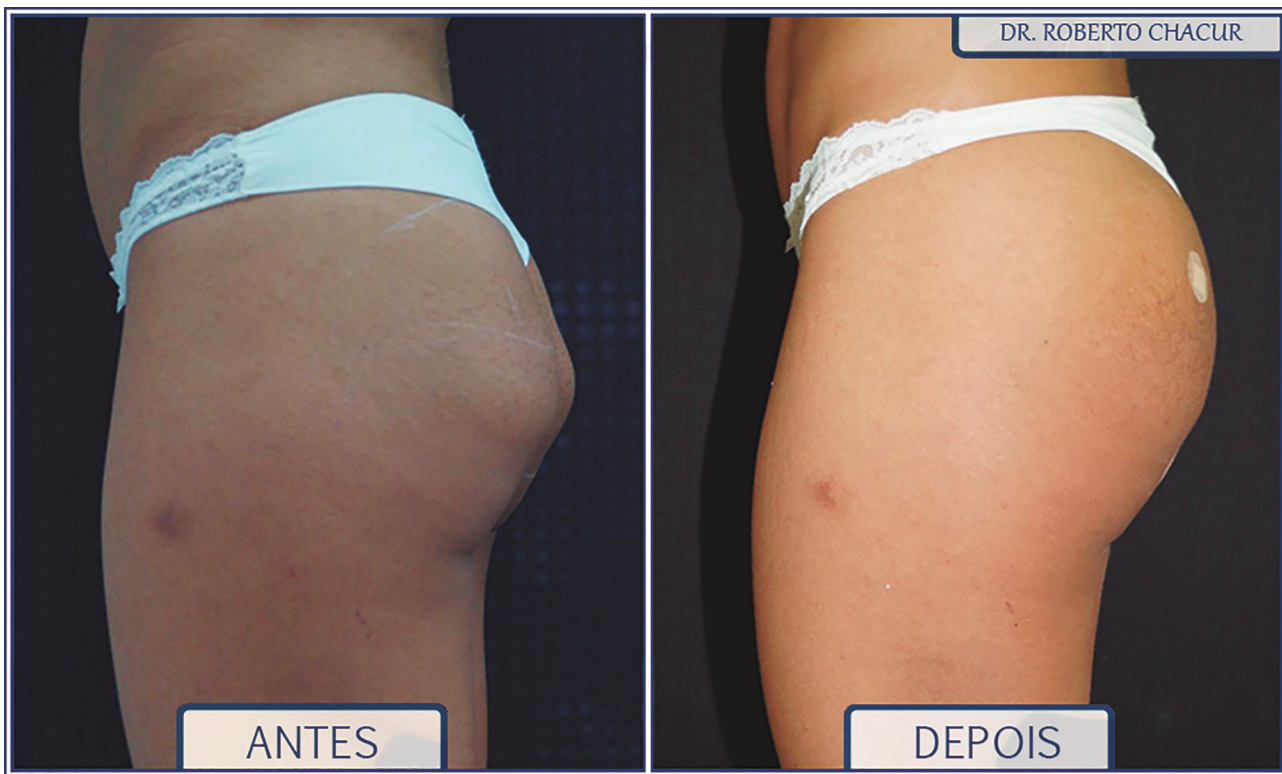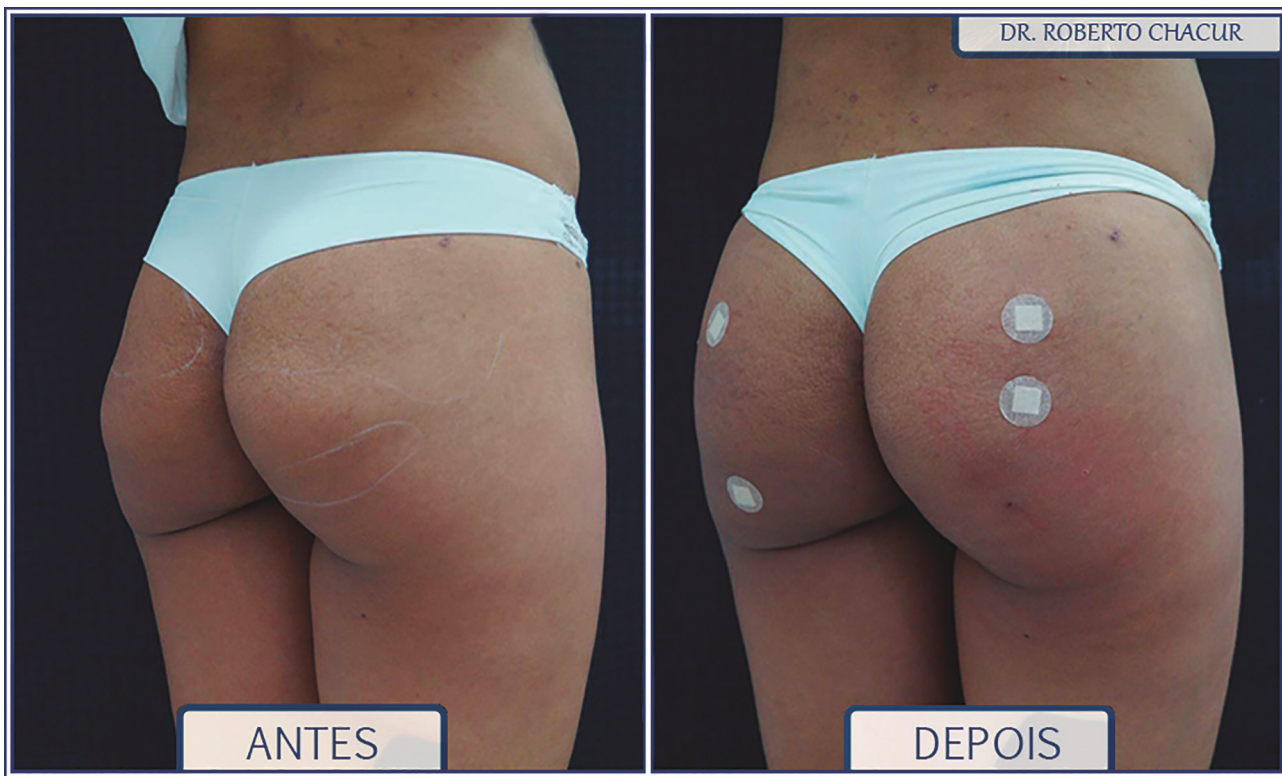A celulite propicia condição para surgir fibrose no tecido adiposo, associado com a má circulação e insuficiência metabólica. Nos tecidos adiposos sem ocorrência de celulite, estão presentes espaços onde a gordura se move livremente sobre a pele de compressão. Essa alteração clínica ocasionada na pele e a propensão de aparecimento em regiões de abdômen, glúteos e dorso das coxas não podem ser relacionadas somente à obesidade, pois não há limitações de regiões para aparecimento de celulite em obesos. Quanto à relação de frequência de um maior aparecimento de celulite em mulheres ainda não se têm estudos que comprovem tal fato, porém acredita-se que a presença do estrógeno influencie. Novas técnicas estão surgindo no mercado, com aperfeiçoamentos; surgem associações que beneficiam os resultados. Em 1997, a técnica de subcisão foi descrita para tratamento de celulite graus 3 e 4. Na Goldincision utilizo PMMA ou algum outro produto particulado de forma complementar, almejando a efetivamente conseguindo um efeito sinérgico. Na técnica, realizo, após registro fotográfico, a marcação e delimitação das áreas com celulite graus 3 e 4; após, em decúbito, é realizado anestesia local com microcânula atraumática, assim como lipoestimulação com produto particulado, para só então realizar o descolamento dos septos fibrosos. Essa técnica se mostrou segura e muito eficaz.

## CONCLUSÃO

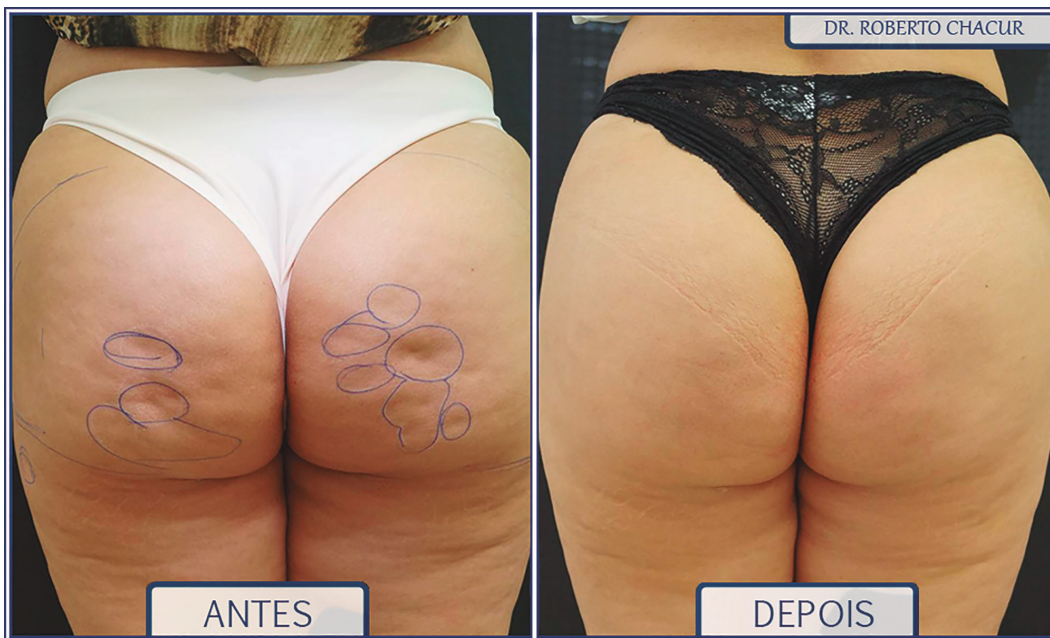Foi possível notar a significativa melhora após a utilização das técnicas associadas de subcisão e da lipoestimulação. Nesses casos a complementação com o preenchedor propiciou um resultado mais satisfatório, corrigindo totalmente as irregularidades. Demonstrou um resultado complementar, seguro e minimamente invasivo.



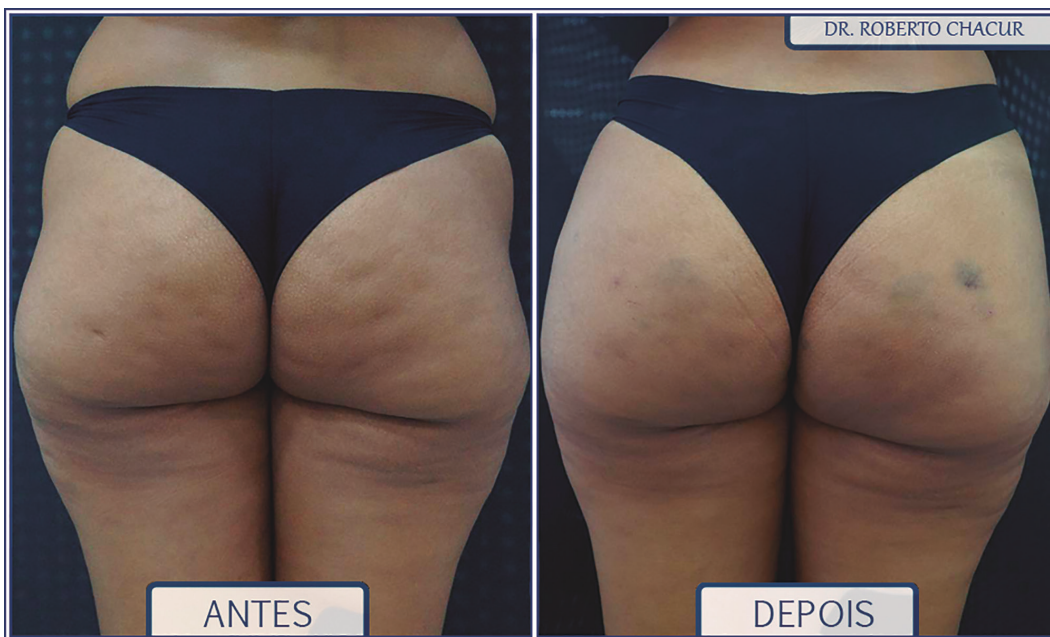Qualidade geral da pele pela lipoestimulação e alguns pontos de Goldincision.







Um caso de Goldincision (1 única sessão). Eventualmente pacientes necessitam sessões complementares.

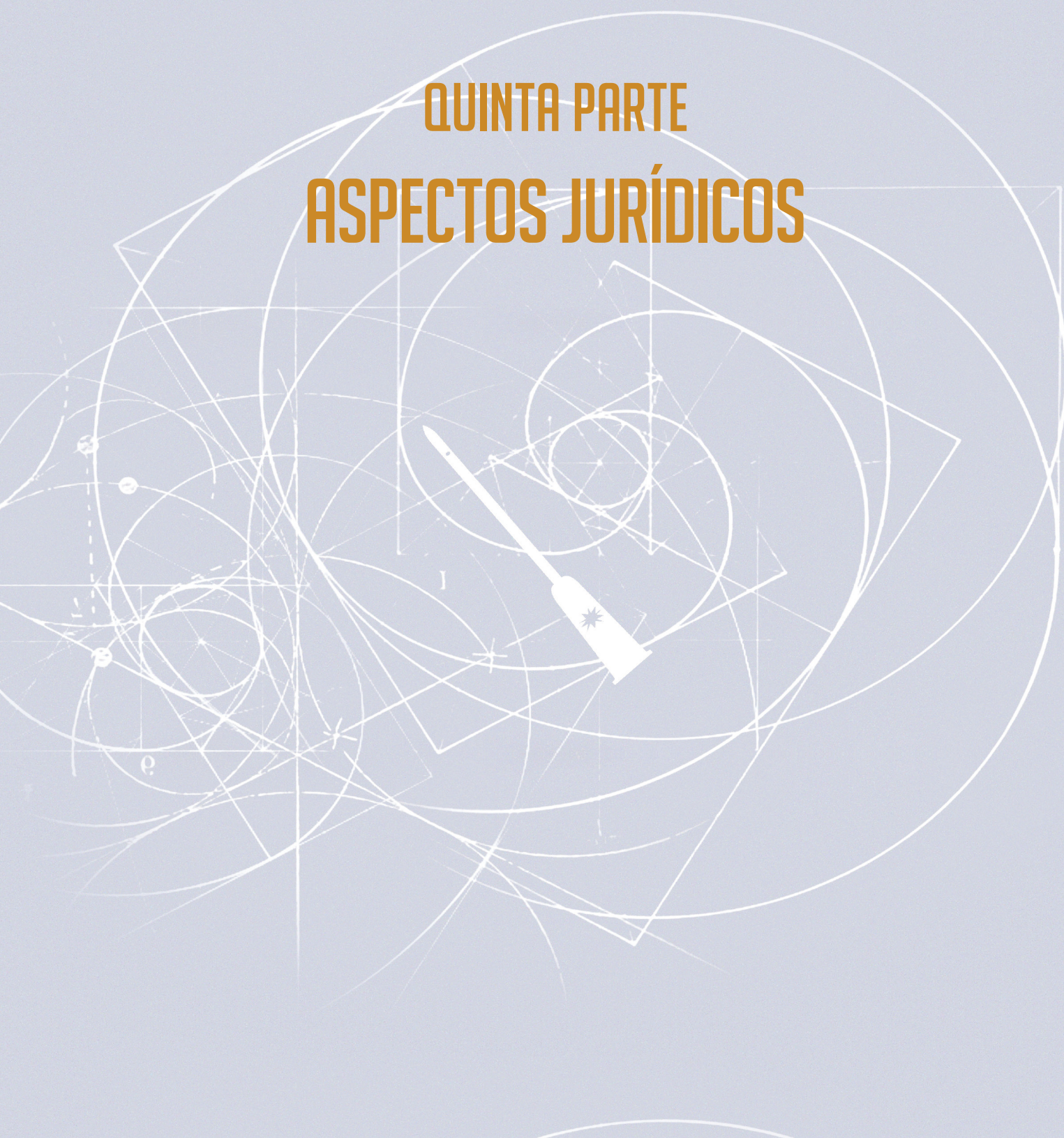

Melhoria na qualidade da pele pela neocolagênese proveniente da infiltração distribuída de polimetilmetacrilato em subcutâneo (45 ml em cada lado). Melhoria não apenas no formato e firmeza pela volumetria do produto, mas também neocolágeno (como já descrito). Também associado a Goldincision simultâneo. Foto de revisão de 30 dias, ainda com alguma equimose residual. No pós-imediato é realizado um curativo compressivo, mantido por 24 horas, e ainda uma bermuda compressiva, que deverá ser utilizada por 7 dias. O sol precisa ser evitado enquanto houver equimose.



# QUINTA PARTE

# ASPECTOS JURÍDICOS





# A ANVISA E OS PRODUTOS APROVADOS POR ELA



A Anvisa (Agência Nacional de Vigilância Sanitária) é o órgão a quem compete, no Brasil, registrar medicamentos, bem como avaliar alterações, fazer inclusões pós-registro e renovar prazos. Internamente, ela se divide em várias gerências, cada qual com suas incumbências:

- ✓ Gerência Geral de Medicamentos (GGMED)
- ✓ Gerência de Medicamentos Novos, Pesquisas e Ensaio Clínicos (GEPEC)
- ✓ Gerência de Medicamentos Similares (GEMES)
- ✓ Gerência de Medicamentos Genéricos (GEMEG)
- ✓ Gerência de Medicamentos Isentos, Fitoterápicos e Homeopáticos (GMEPH)
- ✓ Unidade de Produtos Biológicos e Hemoderivados (UPBIH)
- ✓ Unidade de Produtos Controlados (UPROC)
- ✓ Unidade de Farmacovigilância (UFARM)

Ao ser avaliado, o dossiê de registro de um medicamento é submetido a três etapas de análise distintas: a análise farmacotécnica, a de eficácia e a de segurança.

A análise farmacológica compreende duas fases. A primeira tem por objetivo conferir se todos os documentos necessários foram anexados ao processo; a segunda faz uma apreciação desses documentos. O processo, por sua vez, é composto de peças documentais e relatórios técnicos.

A documentação é constituída de formulários de petição de registro, licença de funcionamento da empresa, comprovante de recolhimento de taxa de fiscalização, certificado de responsabilidade técnica, notificação de produção de lotes-piloto e certificado de boas práticas de fabricação e controle emitido pela Anvisa.

O relatório técnico contém dados referentes aos estudos clínicos e informações farmacotécnicas. Nesta etapa avaliam-se a bula, a estabilidade do produto, as informações técnicas do princípio ativo, da farmacodinâmica, da farmacocinética, da produção do medicamento, e controle de qualidade.

A análise de eficácia e segurança ficam a cargo de dois consultores *ad hoc*, designados diretamente ou por meio de associações médicas. Eles trabalham separadamente e devem apresentar dois pareceres, que serão em seguida apreciados pela GEPEC, a quem cabe o parecer final.

## DIREITO E MEDICINA

Instituído nos anos de 1990, o Código de Defesa do Consumidor (Lei n.º 8.078/90) definiu o papel do consumidor e do fornecedor e também estabeleceu a chamada responsabilidade nas relações de consumo, mediadas pela compra e venda de produtos e serviços. Assim define o CDC:

*Art. 2.º – Consumidor é toda pessoa física ou jurídica que adquire ou utiliza produto ou serviço como destinatário final.*

*Parágrafo único – Equipara-se a consumidor a coletividade de pessoas, ainda que indetermináveis, que haja intervindo nas relações de consumo.*

*Art. 3.º – Fornecedor é toda pessoa física ou jurídica, pública ou privada, nacional ou estrangeira, bem como os entes despersonalizados, que desenvolvem atividade de produção, montagem, criação, construção, transformação, importação, exportação, distribuição ou comercialização de produtos ou prestação de serviços.*

*§ 1.º – Produto é qualquer bem, móvel ou imóvel, material ou imaterial.*

*§ 2.º – Serviço é qualquer atividade fornecida no mercado de consumo, mediante remuneração, inclusive as de natureza bancária, financeira, de crédito e securitária, salvo as decorrentes das relações de caráter trabalhista.*

Embora a responsabilidade nas relações de consumo tenha como objetivo proteger e dar segurança ao consumidor, vale ressaltar que essa responsabilidade pelos serviços prestados por profissionais liberais constitui exceção à regra, por ser subjetiva, consoante o disposto no artigo 14, § 4.º.

*Art. 14.º – O fornecedor de serviços responde, independentemente da existência de culpa, pela reparação dos danos causados aos consumidores por defeitos relativos à prestação dos serviços, bem como por informações insuficientes ou inadequadas sobre sua fruição e riscos.*

*§ 1.º – O serviço é defeituoso quando não fornece a segurança que o consumidor dele pode esperar, levando-se em consideração as circunstâncias relevantes, entre as quais:*

*I – o modo de seu fornecimento;*

*II – o resultado e os riscos que razoavelmente dele se esperam;*

*III – a época em que foi fornecido.*

*§ 2.º – O serviço não é considerado defeituoso pela adoção de novas técnicas.*

*§ 3.º – O fornecedor de serviços só não será responsabilizado quando provar:*

- I – que, tendo prestado o serviço, o defeito inexiste;*  
*II – a culpa exclusiva do consumidor ou de terceiro*  
 § 4.º – *A responsabilidade pessoal dos profissionais liberais será apurada mediante a verificação de culpa.*

Do ponto de vista jurídico, denomina-se responsabilidade civil o prejuízo de ordem material, moral ou estética que o agente está obrigado a reparar em função de um descumprimento contratual, ou quando, por imprudência, negligência ou imperícia, causa dano à vítima.

A responsabilidade civil pode ser contratual ou extracontratual (subjetiva e objetiva). No primeiro caso, decorre do não cumprimento de um contrato firmado entre as partes (obrigações de meio ou de resultado); no segundo, caracteriza-se pelo descumprimento de preceito legal.

A diferença entre culpa *stricto sensu* e dolo está na intencionalidade, sendo ela definida como um desvio de conduta em relação a um modelo idealizado. Na conduta culposa *stricto sensu*, não há intenção de gerar prejuízo a terceiros. A conduta negligente, imprudente ou imperita, porém, causa o dano. O dolo embute o desejo consciente de prejudicar ou o risco assumido de fazê-lo. Na área médica, a negligência é uma conduta marcada pela omissão e inércia; a imprudência despreza a cautela e a imperícia é a falta de conhecimentos técnicos ou científicos para o exercício da profissão.

Para se definir a responsabilidade subjetiva, é necessário invocar um conjunto de pressupostos: uma conduta culposa, um nexo causal e um dano. Segundo o novo Código Civil brasileiro, a culpa é o que sustenta a responsabilidade subjetiva, consoante o disposto no artigo 186 (artigo 159 do Código Civil de 1916). Assim sendo, cabe à vítima provar que houve violação de um direito por meio de conduta culposa, e que essa violação direta ou indireta causou um dano. Já na responsabilidade objetiva, por ser a culpa presumida, é suficiente comprovar o dano e o nexo de causalidade.

Constitui uma obrigação de meio o pressuposto de que o médico deve estar comprometido e empenhado no tratamento do seu paciente, utilizando os meios científicos, tecnológicos e conhecimentos pessoais de que dispõe para lhe restituir o bem-estar físico, psíquico e social. A obrigação de resultado, por sua vez, se refere à situação em que o profissional, por força contratual, está obrigado a alcançar determinado fim e deve responder pelas consequências impostas pelo seu descumprimento.

Um dano moral, ou dano da alma, é aquele que está de forma direta relacionado com a psique humana, é intrínseco e faz parte da essência do ser humano. Um dano material é concreto e imediato, podendo ser mensurado com precisão, e envolve obrigações presentes (aquilo que se perdeu) e futuras (aquilo que se deixou de ganhar). O dano estético resulta de lesão que causa vergonha, sofrimento por deformidade e conseqüentemente rejeição social. Está associado à estética pessoal, ao que é belo e harmonioso e afeta o chamado *patrimônio da aparência*.

## ASPECTOS DO CÓDIGO DE DEFESA DO CONSUMIDOR

**Art. 6.º** – São considerados direitos básicos do consumidor:

*I* – a proteção da vida, saúde e segurança contra os riscos provocados por práticas no fornecimento de produtos e serviços considerados perigosos ou nocivos;

*II* – a educação e divulgação sobre o consumo adequado dos produtos e serviços, asseguradas a liberdade de escolha e a igualdade nas contratações;

*III* – a informação adequada e clara sobre os diferentes produtos e serviços, com especificação correta de quantidade, características, composição, qualidade e preço, bem como sobre os riscos que apresentem;

*IV* – a proteção contra a publicidade enganosa e abusiva, métodos comerciais coercitivos ou desleais, bem como contra práticas e cláusulas abusivas ou impostas no fornecimento de produtos e serviços.

**Art. 8.º** – Os produtos e serviços colocados no mercado de consumo não acarretarão riscos à saúde ou segurança dos consumidores, exceto os considerados normais e previsíveis em decorrência de sua natureza e fruição, obrigando-se os fornecedores, em qualquer hipótese, a dar as informações necessárias e adequadas a seu respeito.

**Art. 12.º** – O fabricante, o produtor, o construtor, nacional ou estrangeiro, e o importador respondem, independentemente da existência de culpa, pela reparação dos danos causados aos consumidores por defeitos decorrentes de projeto, fabricação, construção, montagem, fórmulas, manipulação, apresentação ou acondicionamento de seus produtos, bem como por informações insuficientes ou inadequadas sobre sua utilização e riscos.

## A LEI E O USO DE IMPLANTES LÍQUIDOS

Os implantes injetáveis são classificados juridicamente com produtos e seus fornecedores estão sujeitos à aplicação das normas estabelecidas pelo CDC. Elas disciplinam os aspectos civis (responsabilidade dos fornecedores perante os consumidores por danos decorrentes da nocividade ou periculosidade de produtos e serviços), administrativos (responsabilidade perante a administração municipal, estadual ou federal, caso as diretrizes invocadas em normas e regulamentos não sejam observadas) e penais (responsabilidade dos fornecedores pela prática de ilícitos penais) das relações de consumo.

Ao aludir aos fornecedores de implantes injetáveis, pretende-se incluir todos os que têm participação ativa na sua cadeia de produção e distribuição. Sendo



ministrados por via injetável, supõem, todavia, uma periculosidade inerente ao produto, sendo que essa característica não induz ao vício de qualidade.

De acordo com o artigo 12 da Lei 8.078/90, caso o produto apresente um vício em sua fórmula, a responsabilidade civil por danos causados por ele recai sobre o fabricante (vício intrínseco), assim como os danos causados pela má utilização do produto por informações insuficientes ou inadequadas (vício extrínseco).

Se a nocividade derivar da má conservação do produto e houver vício de informação, o fornecedor imediato – farmácia, drogaria ou hospital – pode ser responsabilizado nos termos do artigo 13, inciso III, da lei.

Por força da Resolução n.º 1.627/2001 do Conselho Federal de Medicina, o procedimento de aplicação de implantes injetáveis é um ato médico e, sendo assim, só pode ser realizado por profissional habilitado.

Por ser um tratamento que mobiliza grande expectativa psicológica e física, o médico deve expor ao seu paciente o que pode e o que não pode esperar do procedimento.

Ele tem o dever legal de esclarecer, por meio de linguagem clara e adequada, que procedimento será realizado, quais os riscos durante e após a aplicação da substância, quais as propriedades, o valor e a quantidade de droga que será usada no tratamento e quais as contraindicações e recomendações antes e depois da intervenção médica. Uma vez feito isso, o paciente deverá dar por escrito seu consentimento para a realização do procedimento.

## O CÓDIGO DE ÉTICA MÉDICA

Acesse em:

<[http://www.portalmedico.org.br/novocodigo/integra\\_preambulo.asp](http://www.portalmedico.org.br/novocodigo/integra_preambulo.asp)>



# ÍNDICE ALFABÉTICO

- Ação do tempo, 26
- Ácido hialurônico, 67-74
- Ácido polilático (PLLA), 75-86
  - Características do procedimento, 77
  - Contra-indicações e complicações, 79
  - Histórico, 76
  - Indicações, 79
  - Informações técnicas, 76
  - Tratamentos coadjuvantes, 82
  - Utilização dos fios de ácido polilático, 83
- Anatomia da pele, 16-9
- Anatomia óssea da face, 15-6
- Anestesia, tipos de, 144-6
- Anvisa e a aprovação de produtos, 253
- Arco mandibular, segredos do implante malar e do, 168-72
- Aspectos jurídicos, 251-7
- Atratividade, beleza e, 19-22
- Aumento de pênis, bioplastia e técnicas para, 215-23
- Áurea, estética, 21
- Beleza e atratividade, 19-22
- Beleza, conceitos de, 13-41
- Bioplastia de clitóris, 225
- Bioplastia de glândula, 223
- Bioplastia de reconstrução após mudança de sexo, 226
- Bioplastia de saco escrotal, 223
- Bioplastia de vulva, 224
- Bioplastia e técnicas para aumento de pênis, 215-23
- Bioplastia genital, 214-27
- Bioplastia peniana com ácido hialurônico, 222
- Bioplastia peniana, 215-23
- Bioplastia peniana, contra-indicações para, 220
- Bom-senso médico no tratamento estético, importância do, 32
- Bonito?, por que achamos alguém, 19
- Busca da fonte da juventude, em, 11
- CaHA, ver Hidroxiapatita de cálcio.
- Celulite, drenagem linfática como tratamento da, 236
- Celulite, estrutura da, 230
- Celulite, fatores que favorecem a formação da, 233
- Celulite, localização da, 232
- Celulite, radiofrequência no tratamento da, 236
- Celulite, tratamento com Goldincision, 235-49
- Celulite, tratamento de, 229-34
- Celulite, ultrassom no tratamento da, 236
- Cicatrizes, 175
- Clitóris, bioplastia de, 225
- Complicações do preenchimento e como gerenciá-las, 152-62
  - Classificação, 156-9
  - Com implantes injetáveis nas partes moles, 156
  - Evitando infecções, 161-2
  - Isquemias, 159
  - Prevenindo reações comuns, 155
  - Testes cutâneos, 154
  - Triagem do paciente e suas expectativas, 153
- Corporais, procedimentos faciais e, 163-249
- Cutâneo, envelhecimento, 29-32
- Direito e Medicina, 254-6
- Drenagem linfática como tratamento da celulite, 236
- Envelhecimento cutâneo, 29-32
- Envelhecimento, achados clínicos do, 30
- Envelhecimento, etiologia do, 22-8
- Envelhecimento, fisiopatologia do, 29
- Envelhecimento, medidas preventivas, 31
- Equilíbrio da imunidade, 28
- Escala Nurnberger-Müller, estágios da, 232
- Estágios da escala Nurnberger-Müller, 232
- Estética áurea, 21
- Etiologia do envelhecimento, 22-8
- Face, anatomia óssea da, 15-6
- Faciais e corporais, procedimentos, 163-249
- Fibonacci, sequência de, 20
- Fillers, potencial de transformação dos, 35-9

- Fios de ácido polilático, utilização dos, 83  
 Características, 84  
 Cuidados pós-tratamento, 85  
 Indicações, 85  
 Objetivos, 84  
 Técnica, 85
- Física do raio *laser*, 110
- Fisiopatologia do envelhecimento, 29
- Fonte da juventude, em busca da, 11
- Fotoproteção, 31  
 Protetores solares, 31  
 Vestuário, 31
- Futuro, o que a ciência promete para o, 39-41
- Genital, bioplastia, 214-27
- Glande, bioplastia de, 223
- Glúteos, preenchimento de. Ver Preenchimento de glúteos.
- Goldincision – Tratamento com subcisão e preenchimento com PMMA, 235-49
- Hidrogel, 90-4  
 Características, 91  
 Contraindicações, 94  
 Indicações, 91  
 Procedimento, 92  
 Riscos associados, 92
- Hidroxiapatita de cálcio (CaHA), 86-90  
 Características, 86  
 Contraindicações, 90  
 Indicações, 87  
 Procedimento, 88  
 Reação tecidual, 89  
 Resultados, 89
- Hospedeiro, a resposta do, 140
- Implante malar e do arco mandibular, segredos do, 168-72
- Implante, locais mais indicados para, 136  
 Glúteos, 136  
 Lábios, 138  
 Maças do rosto, 136  
 Mandíbula, 136  
 Mãos, 138  
 Na lipodistrofia, 138  
 Nariz, 137  
 Nas rugas, cicatrizes e depressões, 138  
 Ombros, 137  
 Panturrilhas, 137  
 Peitoral, 137
- Queixo, 137
- Implantes líquidos, a lei e os, 256-7
- Imunidade, o equilíbrio da, 28
- Infecções, evitando, 161-2
- Juventude, em busca da fonte da, 11
- Labial, preenchimento, 185-7  
*Laser* CO<sub>2</sub> fracionado, 108-16  
 Características, 109  
 Contraindicações e cuidados, 114  
 Efeitos colaterais, 114  
 Física do raio *laser*, 110  
 Histórico, 111  
 Indicações, 112  
 Possíveis complicações, 114  
 Procedimento, 113  
 Recomendações, 116  
*Laser*, física do raio, 110  
 Lifting de Nefertiti, 107  
*Lifting X Ressurfacing*, 37
- Lipodistrofia, preenchimento em, 212-3
- Lipoestimulação X Lipoaspiração, 244
- Malar, segredos do implante, 168-72
- Mamas, preenchimento das, 194-5
- Mandíbula, preenchimento da, 181-5
- Mandibular, segredos do implante malar e do arco, 168-72
- Marquardt, máscara de, 23
- Máscara de Marquardt, 23
- MD Codes, 70
- Medicina, Direito e, 254-6
- Mento, preenchimento do, 187-90
- Microcânula, uso de, 141
- Mudança de sexo, bioplastia de reconstrução após, 226
- Nefertiti, *lifting* de, 107
- Nicolau, síndrome de, 66
- Nurnberger-Müller, estágios da escala, 232
- Olheiras, tipos de, 191
- Pálpebras, preenchimento de, 190-2
- Parry Romberg, síndrome de, 227-9
- Peitoral, preenchimento, 192-4
- Pele, anatomia da, 16-9
- Pênis, bioplastia e técnicas para aumento de, 215-23

- Perigos do procedimento com preenchedores em geral, 146-7
- Infecção, 146
- Reação por granuloma, 147
- Resultado nada estético, 147
- Plástica minimamente invasiva, 136
- PLLA, ver Ácido polilático.
- PMMA, histórico do, 138
- PMMA, surgimento da técnica com, 138
- Polimetilmetacrilato (PMMA), 47
- Características do procedimento, 53
- Como estimulador tecidual, 54
- Como *filler*, 53
- Contraindicações, 64
- Especificidades e indicações, 48
- Hospedeiro, resposta à implantação, 52
- Reação tecidual, 51
- Resultados de tratamentos, 55
- Riscos, 63
- Síndrome de Nicolau, 66
- Polimetilmetacrilato, análise microscópica do, 117-31
- Poliomielite, preenchedores para amenizar sequelas da, 227
- Preenchedores absorvíveis, 45
- Preenchedores em geral, perigos do procedimento com. Ver Perigos do procedimento com preenchedores em geral.
- Preenchedores mais usados, 43-131
- Preenchedores não permanentes, 45
- Preenchedores para amenizar sequelas da poliomielite, 227
- Preenchedores permanentes ou não absorvíveis, 46
- Preenchedores, características gerais dos, 47
- Preenchimento da mandíbula, 181-5
- Preenchimento das maçãs do rosto, 166-8
- Preenchimento das mamas, 194-5
- Preenchimento de glúteos, 195-211
- Complicações, 196
- Histórico, 195
- Procedimento na região dos glúteos, 196-8
- Preenchimento de pálpebras, 190-2
- Preenchimento do mento, 187-90
- Preenchimento em lipodistrofia, 212-3
- Preenchimento facial, 165-6
- Preenchimento labial, 185-7
- Preenchimento peitoral, 192-4
- Preenchimento, complicações e como gerenciá-las. Ver Complicações do preenchimento e como gerenciá-las.
- Preenchimento, condições ideais para um bom produto de, 36
- Preenchimento, instrumental usado no, 141
- Preenchimento, o procedimento e a “mão” do médico, 142-3
- Preenchimento, o que é?, 36
- Preenchimento, rinomodelação com, 177-80
- Preenchimento, topografia facial e riscos do. Ver Topografia facial e riscos do preenchimento.
- Preenchimento, tratamentos associados a, 99-116
- Preenchimento, vantagens do, 136
- Procedimentos faciais e corporais, 163-249
- Radiofrequência no tratamento da celulite, 236
- Raio *laser*, física do, 110
- Reações comuns, prevenindo, 155
- Ressurfacing X Lifting*, 37
- Rinomodelação com preenchimento, 177-80
- Riscos do preenchimento, topografia facial e. Ver Topografia facial e riscos do preenchimento.
- Rugas estáticas, 172-4
- Saco escrotal, bioplastia de, 223
- Segredos do implante malar e do arco mandibular, 168-72
- Senescência, telômeros e, 24
- Senis?, como nos tornamos, 23
- Sequência de Fibonacci, 20
- Sexo, bioplastia de reconstrução após mudança de, 226
- Silicone líquido injetável, 94-9
- Complicações, 96
- Histórico, 95
- Indicações, 95
- Tratamento, 98
- Síndrome de Nicolau, 66
- Síndrome de Parry Romberg, 227-9
- Skinbooster*, 101
- Sulcos faciais, 175
- Infralabial, 175
- Infrapalpebral, 175
- Labiomentoniano, 175

- Nasogeniano, 175
- Surgimento da técnica com PMMA, 138
- Técnica com PMMA, surgimento da, 138
- Telômeros e senescência, 24
- Tempo, ação do, 26
- Testes cutâneos, 154
- Topografia facial e riscos do preenchimento, 148-52
  - Fossa canina e sulco nasolabial, 151
  - Lábio superior e inferior, 151
  - Pálpebra superior, 149
  - Região da bochecha, 151
  - Região frontal, 148
  - Região malar, 150
  - Região mental, 152
  - Região nasal, 150
  - Região pré-auricular, 151
  - Região temporal, 148
  - Região zigomática, 151
  - Regiões glabellar e do supercílio, 149
  - Sulco labiomentual, 152
  - Sulco palpebral lateral, 150
- Toxina botulínica, 104-8
  - Contraindicações, 108
  - Histórico, 105
  - Indicações, 106
  - Lifting* de Nefertiti, 107
  - Modo de atuação, 107
  - Procedimento, 107
  - Reação tecidual, 106
- Transformação, o passo a passo da, 133-62
- Transtorno dismórfico corporal, 32-35
  - Etiologia, 33
  - Sinais e sintomas, 34
  - Tratamentos estéticos e, 34
- Tratamento da celulite, 229-34
- Tratamento da celulite, drenagem linfática como, 236
- Tratamento da celulite, radiofrequência no, 236
- Tratamento da celulite, ultrassom no, 236
- Tratamento estético, importância do bom-senso médico no, 32
- Triagem do paciente e suas expectativas, 153
- Ultrassom no tratamento da celulite, 236
- Vida útil em discussão, 27
- Volumetria, técnicas de, 38
- Vulva, bioplastia de, 224